

К.М. КУБРАКОВ, Р.Н. ПРОТАС,
К.С. ВЫХРИСТЕНКО

ПОСТТРАВМАТИЧЕСКИЕ АБСЦЕССЫ ГОЛОВНОГО МОЗГА (КЛИНИКА, ДИАГНОСТИКА, ЛЕЧЕНИЕ)

УО «Витебский государственный
медицинский университет»,
Республика Беларусь

Статья посвящена тяжелой патологии головного мозга – посттравматическим абсцессам. Представлен обзор современной литературы и анализ собственного материала. Отмечено, что в связи с ростом травматизма увеличился процент внутричерепных гнойно-воспалительных осложнений. Указано на клинический полиморфизм проявления и течения заболевания, трудности диагностики. Обсуждена информативность вспомогательных методов обследования, среди которых лидирующее место занимают рентгеновская компьютерная томография, магнитно-резонансная томография, церебральная ангиография (представлены 3 иллюстрации). Среди вариантов хирургического лечения абсцессов предпочтение должно отдаваться наиболее простому, малоинвазивному и эффективному методу – пункционному. . Одновременно необходимо проводить интенсивную антибактериальную терапию в максимальных суточных дозах, дезинтоксикацию, дегидратацию, иммунокоррекцию.

Нейротравма относится к числу важнейших медико-социальных проблем ввиду ее распространенности и высокой летальности. Пострадавшие погибают не только от механического повреждения головного мозга, несовместимого с жизнью,

но и от различных осложнений, среди которых лидирующее место занимают гнойно-воспалительные. Наиболее тяжелым из которых является абсцесс головного мозга (АГМ). Распознавание и лечение последнего всегда связано с большими трудностями [4, 7, 9, 11, 12,15].

За последние десятилетия произошла определенная эволюция в этиологии, клинике, диагностике и лечении этого заболевания, что диктует необходимость переосмысления этой архиважной проблемы [5, 10, 13,17].

Опыт Великой Отечественной войны свидетельствует о том, что при огнестрельных черепно-мозговых травмах (ЧМТ) АГМ наблюдались в 7,5-26,7%, причем, в 84% были диагностированы одиночные, а в 16% - множественные гнойники [4, 10]. В прошлом веке считали, что две трети АГМ оториногенного происхождения. Однако в последнее десятилетие ситуация изменилась, о чем свидетельствует и материалы Витебской областной клинической больницы. Анализ 103 верифицированных случаев показал, что метастатические АГМ составляют 34,3%, контактные, преимущественно оториногенные – 29,4%, травматические – 27,5%, криптогенные – 8,8% [8,9]. Произошедшая ротация статистических показателей обусловлена достижениями в оториноларингологии и неуклонным ростом нейротравматизма. В настоящее время процент травматических АГМ составляет более 30% [5]. Можно прогнозировать, что в связи с внедрением высокоинформативных методов обследования пациентов постепенно будет происходить уменьшение числа криптогенных случаев.

Ставилась задача, базируясь на многолетнем материале клиники неврологии и нейрохирургии ВГМУ, выявить особенности проявления и течения посттравматических АГМ обозначить разрешающие возможности современных вспомогательных

методов обследования больных определить наиболее приоритетные варианты лечения.

Методы

Для диагностики ЧМТ и АГМ использовался большой арсенал клинических и параклинических методов обследования пострадавших: анамнестические сведения, данные соматического, нейрохирургического и офтальмологического статуса, заключения смежных специалистов; краниография, электроэнцефалография (ЭЭГ), эхоэнцефалография (Эхо-ЭГ), церебральная ангиография (АГ), рентгеновская компьютерная томография (КТ), магнитно-резонансная томография (МРТ); анализы ликвора, крови и др.

Результаты и обсуждение

Посттравматические АГМ были диагностированы в 29 случаях. В анализируемой группе преобладали мужчины (21) трудоспособного возраста (25-50 лет) – 17 наблюдений. При поступлении у 2 больных общее состояние трактовалось как легкое, у 8 – средней степени тяжести, у 19 – тяжелое. Открытая ЧМТ имела место в 11 наблюдениях, проникающая в 7 случаях. По поводу внутримозговых гематом оперированы 15 пациентов, вдавленных переломов костей свода черепа – 5, посттравматического остеомиелита костей черепа – 1. У одного больного во время хирургического вмешательства обнаружена гидрома. Ранние АГМ (до 3 месяцев) констатированы у 18 больных, поздние у – 11. Одиночные АГМ выявлены у 26 пациентов, в 3 случаях – множественные.

Посттравматические АГМ у 4 человек располагались субдурально, эпидуральный абсцесс обнаружен у 1 пациента. Внутримозговая локализация АГМ выявлена в 22 наблюдениях. По локализации АГМ располагались в лобной доле (2 случая), в височ-

ной – 4, теменной – 5, в затылочной доле – 1, лобно-теменная локализация – 5 наблюдений, височно-теменная – 2, теменно-затылочная – 3. У 2 пациентов выявлены «поэтажные» АГМ, которые располагались не только субдурально, но и интрацеребрально.

В 8 случаях во время операции производился забор содержимого абсцесса с последующим бактериологическим исследованием, при этом использовали питательные среды на наиболее распространенные штаммы микроорганизмов. Положительный результат наблюдался только в одном случае (*Escherichia coli*). По-видимому, это объясняется тем, что больные до операции получали массивную антибактериальную терапию. Проводилось исследование состояния иммунной системы пациентов с последующей ее коррекцией в случае выявленных изменений.

25 пациентов были прооперированы по поводу АГМ, четверо больных получали консервативное лечение – массивную антибактериальную, дезинтоксикационную, дегидротационную, иммунокорректирующую и симптоматическую терапию.

Трое больных умерли, 26 выписаны из стационара с различной степенью неврологического дефицита. Рекомендовано диспансерное наблюдение неврологов и нейрохирургов по месту жительства.

Классическая картина посттравматических АГМ складывалась из общеинфекционных, гипертензионно-гидроцефальных и очаговых симптомов. В терминальной стадии к ним присоединялся дислокационный синдром. Если АГМ дебютировал в позднем периоде ЧМТ, то на первоначальном этапе обследования он чаще всего расценивался как хроническая внутримозговая гематома или опухоль головного мозга.

Наиболее часто интракраниальные АГМ были внутримозговыми (больших полушарий), реже – эпидуральными или субдуральными. Воспалительный процесс

подчас носил «поэтажный» характер: нагноившееся рана мягких тканей головы, остеомиелит, эпидурит, менингоэнцефалит, осумкованный гнойник. При открытых, особенно огнестрельных проникающих ЧМТ, гнойные очаги локализовались по ходу раневого канала, в месте расположения костных отломков или инородных тел. Внутричерепные гематомы и контузионные очаги служат хорошей питательной средой для роста патогенной микрофлоры. Одной из причин развития нагноения является неполноценная или поздняя первичная хирургическая обработка ран. Чем позже она выполняется, тем большая вероятность развития гнойно-воспалительных осложнений [4, 7].

Условно можно выделить 3 стадии АГМ: скрытую или латентную; явную с четкими признаками формирования гнойника; терминальную, с отеком и дислокацией мозга. Однако проследить эти стадии на фоне тяжелой ЧМТ или полиорганной соматической патологии удается далеко не всегда без использования нейровизуализационных методов. АГМ практически не имеют патогномоничных симптомов и подчас трудно провести грань между посттравматическим менингитом, энцефалитом и абсцессом, т.к. происходит «наслаивание» признаков. Вначале наступает воспаление мозговой ткани, а затем, кстати, далеко не всегда, через 3-6 недель формируется капсула. Если АГМ манифестируют в течение первых 3 месяцев после ЧМТ, их относят к ранним, спустя 3 месяца – к поздним. Чем больший срок проходит после травмы, тем меньшая вероятность возникновения АГМ. Нередко после перенесенной ЧМТ на протяжении длительного времени (месяцы, годы) состояние больных остается удовлетворительным, а затем внезапно наступает резкое ухудшение, чаще всего обусловленное прорывом гнойного содержимого в субарахноидальное или вентрикулярное пространства или развитием эпилептического статуса. Течение внут-

ричерепных воспалительных процессов может быть неуклонно прогрессирующим, прогрессирующим, ремитирующим или латентным.

Ни в коем случае не умаляя значимость соматического, нейротравматологического, офтальмологического и других обследований, следует отдельно обсудить данные параклинических методов, поскольку последние в ряде случаев играют решающую роль в диагностике. При подозрении на возможность развития гнойно-воспалительных посттравматических осложнений резонно вначале использовать простые общедоступные неинвазивные методы, не допуская при этом промедления с обследованием.

Всем пациентам с ЧМТ в обязательном порядке выполнялась обзорная краниография. Сравнительно редко на краниограммах обнаруживались признаки АГМ: обызвествленные капсулы (2), скопление газа в полости гнойника (2) остеомиелитический очаг (6), перемещение инородного тела в полости черепа при открытых проникающих ранениях (1). В 2/3 случаев Эхо-ЭГ позволила констатировать смещение срединных структур мозга (от 3 до 16 мм), наличие большого количества отраженных сигналов указывало на расширение желудочков и отек мозга. Разнообразная офтальмологическая патология имела место в 70% случаев (снижение остроты зрения, сужение полей, парциальная офтальмоплегия, застойные диски зрительных нервов). Регистрация биоэлектрической активности мозга (ЭЭГ) не вносила ясность, особенно в менингоэнцефалитической стадии заболевания.

Нет необходимости доказывать значимость анализа спинномозговой жидкости в распознавании субарахноидального кровоизлияния, менингита или энцефалита. Однако при глубинно расположенных АГМ ликворное зеркало представляло пеструю картину: в одних случаях – умеренный ци-

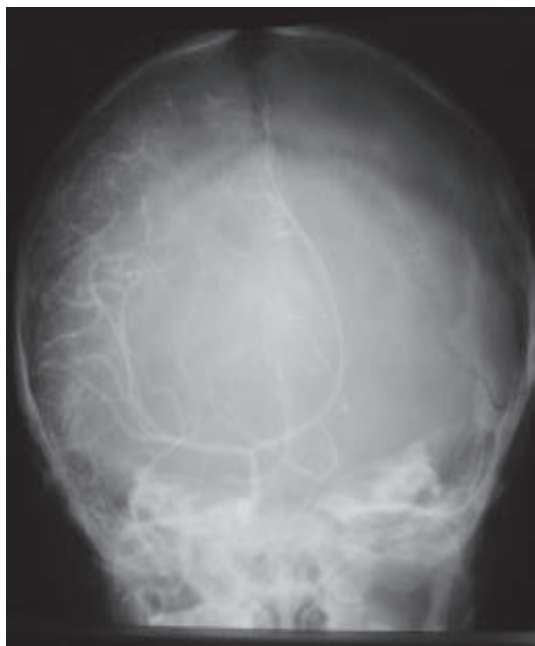

Рис. 1. Каротидная ангиограмма.
Симптом «бокала».

тоз (чаще нейтрофильный), в других – гиперальбуминоз, в третьих – нормальный состав. Следует отметить, что при подозрении на внутричерепную гематому или АГМ (особенно височной доли) люмбальная пункция может спровоцировать развитие синдрома вклинения.

Еще сравнительно недавно «золотым стандартом» в распознавании травматических внутричерепных гематом и АГМ считалась церебральная ангиография. Последняя в половине случаев позволила обнаружить дислокацию соответствующих артерий и бессосудистую зону, окруженную густой сетью мелких сосудов (рис. 1).

В последнее время для визуализации объемных внутричерепных процессов все шире стали применяться такие высокоинформативные методы как КТ и МРТ. Они позволяют четко определить локализацию АГМ, его размеры и форму, глубину залегания, а также проследить за результатами лечения в динамике [2, 4,16].

Абсцессы на КТ просматриваются в виде зоны пониженной плотности округлой или овальной формы с наличием тени по периферии (феномен «корона-эффект»).

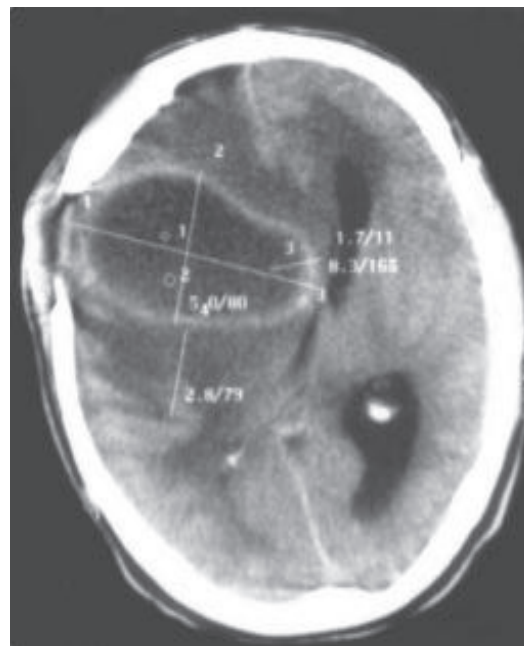


Рис. 2. Компьютерная томограмма больного М.
Абсцесс головного мозга.

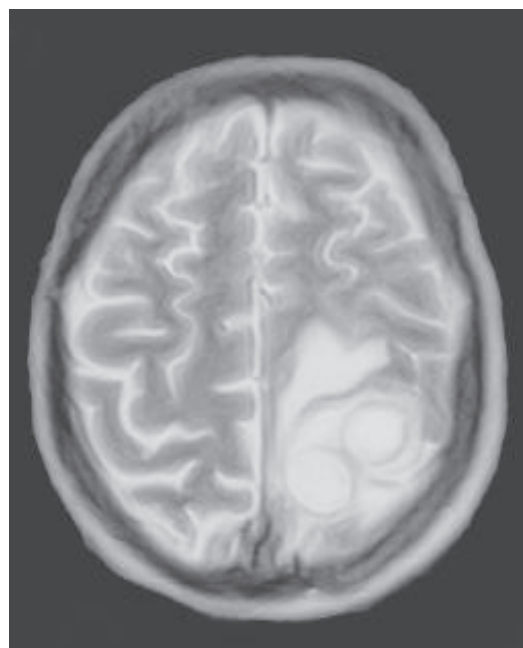


Рис. 3. Магнитно-резонансная томограмма
больного С. Многокамерный абсцесс головного
мозга.

Введенное рентгенконтрастное вещество депонируется преимущественно в капсуле, вследствие ее гипervasкуляризации (рис. 2). Однако КТ не представляет четких прямых признаков, указывающих на менингит, вентрикулит, энцефалит. Этот пробел успешно компенсируется посредством МРТ.

Разрешающая возможность МРТ в несколько раз выше КТ, особенно в диагностике воспалительных и демиелинизирующих заболеваний нервной системы. Метод позволяет получать срезы в аксиальной, сагиттальной, фронтальной и других плоскостях, а также выдает не только топическую информацию, но и в ряде случаев делает возможным определить нозологическую сущность заболевания, вплоть до определения гистоструктуры (рис. 3).

Наступит время, когда повсеместно в крупных лечебно-профилактических учреждениях будут внедрены методы КТ и МРТ и они по праву займут приоритетное место в распознавании АГМ. Ведь уже ушли в прошлое такие инвазивные и малоинформативные методы, как пневмоэнцефалография, вентрикулография, изотопная энцефалография, абсцессография, поисковая пункция мозга.

История лечения АГМ наполнена трагизмом. До применения сульфаниламидов и антибиотиков послеоперационная летальность колебалась от 75% до 100%, с их использованием – снизилась в 3-4 раза. С внедрением в лечебные учреждения высокоинформативных нейровизуализационных методов обследования, с использованием малоинвазивных хирургических способов, в связи с успехами анестезиологической службы и применением антибиотиков последнего поколения ситуация изменилась [5, 6, 10, 12, 13].

Существуют следующие методы хирургического лечения АГМ:

1. Пункционный (аспирационный).
2. Метод радикального удаления абсцесса вместе с капсулой без ее предварительного вскрытия.
3. Комбинированный способ - пункция гнояника с последующим тотальным удалением капсулы.
4. Вскрытие полости абсцесса и ее наружное дренирование.

Каждый из методов имеет свои позитивные и негативные стороны, показания и противопоказания. В последние десятилетия предпочтение отдается наиболее щадящему пункционному способу, что позволило снизить послеоперационную летальность до 4,7% [5].

В нейрохирургической практике доминирует доктрина – все больные с АГМ подлежат urgentному оперативному вмешательству. Однако теперь в ряде случаев этот вопрос можно решать не в столь категоричной форме. В литературе появились единичные сообщения об успешном консервативном лечении [1, 3].

Показаниями к проведению комплексной медикаментозной терапии могут являться: труднодоступная локализация (абсцесс ствола мозга), множественные гнояники менее 2,5 см в диаметре, наличие сопутствующего менингита, энцефалитическая стадия формирования АГМ [3, 14].

Проводя интенсивную антибиотикотерапию с учетом возбудителя (внутримышечно, внутривенно, интракаротидно, эндolumбально); иммунокоррекцию, дегидратацию, дезинтоксикацию; контроль КТ и МРТ, нужно помнить, что пациенты с АГМ требуют пристального «вооруженного» наблюдения. Следует иметь в виду, что саногенетические компенсаторные механизмы организма весьма динамичны, и в любой момент может произойти срыв адаптации и наступить терминальная стадия заболевания, требующая urgentного хирургического вмешательства.

Выводы

Современная диагностика посттравматических АГМ должна учитывать структуру этиопатогенетических факторов, широкий клинический полиморфизм и отсутствие классической стадийности. В топической и клинической диагностике исключительно важную, а порой и решающую

роль играют дополнительные методы исследования (КТ, МРТ, АГ и др.). Четкая локализация интракраниального гнойника позволяет избрать наиболее рациональный способ хирургического вмешательства, причем, предпочтение должно отдаваться самому простому, малоинвазивному и эффективному – пункционному; бактериологическое исследование микрофлоры АГМ и ликвора представляет возможность применять наиболее адекватную антибактериальную терапию.

Все это в конечном итоге позволит улучшить конечные результаты лечения такого тяжелого заболевания, как посттравматический абсцесс головного мозга.

ЛИТЕРАТУРА

1. Благовещенский С.В., Качков И.А., Киселев А.М. // III съезд нейрохир. России. С. - Пб. - 2002. - С. 710-711.
2. Верещагин Н.В. и соавт. Компьютерная томография мозга. М.: «Медицина» - 1986 - 251 с.
3. Кубраков К.М., Протас Р.Н. // Достижения фундаментальной, клинической медицины и фармации. Материалы 60-й сессии ВГМУ. Витебск, 2005. – С. 82-85.
4. Лебедев В.В., Крылов В.В. Неотложная нейрохирургия. М.: «Медицина» - 2000 - 567 с.
5. Мехди Аффи, Смянович А.Ф. // Здоровоохран. – 1996. - № 10. – С. 14-16.
6. Мосийчук Н.М., Голубицкий А.И., Швидкая Д.Г. // Вопросы нейрохир. - 1998. - № 1. – С. 27-30.
7. Нейротравматология. Под ред. А.Н. Коновалова и др. М.: ИПЦ «Визар – Феро» - 1994. – 415 с.
8. Протас Р.Н. // Мед. новости. – 2000 - № 1. - С. 34-37.
9. Протас Р.Н., Выхристенко С.П. // Сб. науч. трудов ВГМУ. Витебск – 2002. – С. 460-462.
10. Шигинян Г.Г., Потапов А.А., Александрова И.А. и соавт. // Современные минимально-инвазивные технологии. – С. – Пб. – 2001 – С. 513-516.
11. Broux C., Santre C., Sirodot M., Allantaz F., Genin G. // Presse-Med. – 1998 - May 23-30; 27(19). - P. 909-910.
12. Blanco-Garcia A., Garcia-Vazquez E., Benito N., Muniz J., et al. // Rev-Clin-Esp. – 1998 - Jul., 198(7). - P. 413-419.
13. Domingo Z., Peler J. // S. Afr. Med J – 1994 – Vol. 84. № 1 – P. 5-13.
14. Morgan H., Wood M., Murphy F. // J. Neurosurg. – 1973 – Vol. 38 № 7 – P. 698-704.
15. Okami N., Kawamata T., Sasahara A., Yamasato.M., Kawamura H. // No-Shinkei-Geka. – 2000 - Mar., 28(3). - P. 275-279.
16. Yamamoto M., Fukushima T., Hirakawa K., Kimura H., Tomonaga M. // Neurol-Med-Chir-Tokyo. – 2000 – Feb., 40(2). - P. 98-104.
17. Stepleton S., Bell B., Uttley O. // Acta Neurochir. Wien. – 1993 – Vol. 121. № 2 – P. 15-19.

Поступила 03.11.2005 г.