

М. А. КРИШТОПОВА, В. С. КУНИЦКИЙ, О. Д. МЯДЕЛЕЦ

**ЭКСПЕРИМЕНТАЛЬНО - МОРФОЛОГИЧЕСКОЕ ОБОСНОВАНИЕ
ПРИМЕНЕНИЯ В СЕПТОПЛАСТИКЕ ИМПЛАНТАТА ИЗ ПОЛИЭФИРНЫХ
КОМПЛЕКСНЫХ ВОЛОКОН**

УО «Витебский государственный медицинский университет»,
Республика Беларусь

Чтобы обосновать возможность применения тканевого сетчатого имплантата для восстановления костно-хрящевого остова перегородки носа после коррекции перегородки носа по поводу ее искривления, мы использовали тканевой сетчатый имплантат из полиэфирных волокон для пластики перегородки носа в экспериментальных исследованиях на лабораторных животных (кролики породы «Шиншилла»). Нами использовалась техника открытой риносептопластики, по которой прооперировано 18 животных. Животных выводили из эксперимента по 3 кролика через 3 суток, 7 суток, 15 суток, 30 суток, 60 суток и 120 суток после операции. Гистологические срезы окрашивались гематоксилином-эозином и азаном по Гейденгайну. Оценивались следующие показатели: состояние животных (ежедневно в течение 4 месяцев) - поведение животных (активное, пассивное, угнетенное), проводился контроль за операционной раной, оценивался характер выделений из носа, осуществлялся визуальный контроль за слизистой оболочкой носа; визуальная оценка иссеченного фрагмента перегородки (на 3 сутки, 7 сутки, 15 сутки, 30 сутки, 60 сутки и 120 сутки после операции); морфологические изменения имплантатов и окружающих тканей перегородки носа (на 3 сутки, 7 сутки, 15 сутки, 30 сутки, 60 сутки и 120 сутки после операции). Результаты исследований показали, что тканевой сетчатый имплантат из полиэфирных комплексных нитей сдерживает развитие воспалительной реакции, уменьшая ее интенсивность. В период от 3 до 15 суток после операции наблюдались признаки воспалительной реакции в слизистой оболочке, вокруг имплантата. Хрящ практически не изменен. Через 30 суток после операции имплантат прорастал тонкими соединительнотканными волокнами. Характер воспалительной реакции имел тенденцию к уменьшению. Отсутствовали признаки отторжения. Хрящ – без признаков изменения. Признаки регенераторной гипертрофии хрящевой ткани проявились на 30-60-е сутки. К 120-м суткам после операции произошло полное восстановление структуры перегородки носа и прорастание имплантата зрелыми коллагеновыми волокнами. Таким образом, можно заключить, что тканевой сетчатый имплантат из полиэфирных волокон в комплексе с четырехугольным хрящом может быть использован в качестве имплантата при коррекции посттравматических деформаций перегородки носа, когда имеет место дефицит аутогенного хряща. Гистологическое исследование показало слабую воспалительную реакцию и отсутствие признаков атрофии окружающих тканей при использовании имплантата. Пористая структура имплантата способствует прорастанию его соединительнотканными волокнами, повышая прочность перегородки носа. Кроме того, были обнаружены признаки регенерации хряща.

Деформация перегородки носа встречается довольно часто в практике врачоториноларинголога. Классическая операция Киллиана остается одной из самых распространенных операций в современной ринологии. Данный метод не всегда удовлетворяет ринохирургов, так как имеет ряд нежелательных последствий, ограничивающих его использование: атрофия слизистой оболочки с образованием корок, присасывание истонченной части перегородки носа, затрудняющее носовое дыхание, гиперплазия носовых раковин, перфорация, а также седловидная деформация спинки носа, опущение кончика носа, флотация. Повторные операции, при неудачной первой, технически очень сложны [2, 10, 17]. Поэтому классическая операция Киллиана не должна использоваться шаблонно, операции должны планироваться в соответствии с правилами пластической хирургии [8, 14].

Изучение литературных источников показывает, что поиски способов септопластики, которые направлены на восстановление скелета перегородки носа, шли по двум путям. С одной стороны, использование для этих целей различных биологических материалов: аутотрансплантатов [4, 6, 10, 11, 16], гомотрансплантатов и гетеротрансплантатов [1, 5, 13]. С другой стороны, одновременно с использованием биологических трансплантатов велись работы по использованию аллопластических материалов.

Естественно, аутопластический метод наиболее физиологичен, так как только при нем можно говорить об истинном приживлении трансплантата; однако существует возможность абсорбции аутогенного трансплантата и необходимости повторной операции.

Несомненно, заслуживает внимания использование гомотрансплантатов и гетеротрансплантатов. Этот путь обеспечива-

ет неограниченные возможности заготовки материала. Однако в настоящее время гомопластика и гетеропластика не оправдали себя из-за опасности распространения инфекций (вирусный гепатит, СПИД) и значительной сложности их диагностики и профилактики.

История применения аллопластических материалов насчитывает уже более 100 лет. Все существовавшие в природе вещества, более или менее пригодные по своим свойствам для имплантации, были изучены. Из ранних пластических материалов для исправления седловидного носа применяли камень, стекло, каучук, нержавеющей сталь, золото, серебро, платину, слоновую кость и другие материалы. В течение длительного времени отношение к использованию аллоимплантатов оставалось сдержанным, а порой и отрицательным из-за неудачных попыток их использования.

С успехами химии, когда стали появляться вещества, не существовавшие до того в природе, положение в корне изменилось. Некоторые из полимеров, введенные в организм, «вживали» значительно чаще и лучше ранее известных веществ, вызывая незначительную местную реакцию и не действуя вредно на живой организм. Все это побудило хирургов применить полимеры для аллопластики при восстановительных операциях [7, 12].

Современные синтетические протезы отличаются по толщине, размерам пор, прочности на разрыв, степени жесткости при сгибании, структуре поверхности, электрическим зарядом. Однако выбор протезирующего материала во многом является следствием опыта и привычки хирурга.

Преимущества использования синтетических материалов, несомненно, связано с тем, что не наносится дополнительная травма больному в связи с забором материала, легко придается нужная форма до или во время операции. Однако необходи-

мо отметить, что любое осложнение после применения аллоимплантата резко ухудшает условия дальнейшего оперативного вмешательства.

Развитие трикотажного производства дало определенные надежды на внедрение в ринопластику химически чистых, биоинертных, достаточно упругих и прочных, оптимально пористых имплантатов, в которые могли бы беспрепятственно проникать собственные ткани органов. Трикотажный способ находится вне конкуренции с другими текстильными процессами производства сетчатых полотен, кроме того, трикотажное полотно имеет весьма ценные физические и механические свойства, которые могут изменяться в широких пределах.

Хирургические сетчатые протезы классифицируются как текстильные изделия и, следовательно, оцениваются стандартными методами контроля текстиля (прочность, жесткость, толщина, пористость). В настоящее время в мировой практике для оценки сетчатых протезов используют американские стандартные контрольные методы, которые публикуются ежегодно. Синтетические сетчатые протезы можно условно разделить на рассасывающиеся (полное время рассасывания составляет не менее 90 дней) и нерассасывающиеся, которые в свою очередь делятся на монофиламентные и полифиламентные.

Из многих биомедицинских полимеров мы остановили свой выбор на волокне из полиэтилентерефталата (полиэфира). Полиэтилентерефталат – гомополимер термопластического ряда – является полимером, полученным путем реакции между этиленгликолем и терефталатной кислотой. Полиэфирные нити прочные, упругие, эластичные, обладают малой ползучестью. Нити полиэтилентерефталата отличаются высокой термостойкостью и светостойкостью, а также почти полностью гидрофобны. Благоприятным свойством полиэфирных во-

локон для использования в медицинской практике является низкая чувствительность к бактериальному воздействию и инкубации бактериальной флоры.

Полимер из полиэтилентерефталата имеет традиционные названия – «Лавсан» (отечественное производство), «Терилен» (Англия), «Дакрон» (США), «Тергаль» (Франция). Пластический материал из полиэтилентерефталата широко используется в хирургии, особенно для изготовления артериальных протезов, а также для обшивания седел клапанных протезов сердца и реконструкции мягких тканей из силиконовой резины. «Дакрон» и «Мерсилен» широко используются во Франции для пластики грыж.

Вышесказанное дает нам основание заняться разработкой и исследованием трикотажных салфеток из полиэфирного волокна для восстановления костно-хрящевого остова перегородки носа после коррекции перегородки носа по поводу ее искривления в аспекте экспериментального исследования.

Цель исследования: Обосновать возможность применения тканевого сетчатого имплантата для восстановления костно-хрящевого остова перегородки носа после ее коррекции по поводу искривления.

Материалы и методы

Учитывая требования, предъявляемые к современным имплантируемым материалам, кафедрой оториноларингологии ВГМУ совместно с кафедрой трикотажного производства ВГТУ разработаны трикотажные салфетки из полиэфирных (полиэтилентерефталат волокно) синтетических волокон. Разработанная нами плетеная ткань отвечает следующим медицинским требованиям: воздухопроницаемость, гигроскопичность, биоинертность (не вызывает воспалительных процессов, раздражения слизистой оболочки или кожи и ране-

вой поверхности, болей, чувства жжения, не оказывает токсического воздействия на слизистую оболочку, кожу и раневую поверхность), химическая инертность, неограниченный срок службы, сохраняет свои геометрические размеры и форму, а также функциональные и физико-механические свойства при взаимодействии с окружающей биологической средой, не разлагается и не выделяет токсичные вещества, не имеет посторонних включений (механических и химических), имеет плоскую и гладкую форму. Ткань сохраняет свою геометрическую форму и размеры после стерилизации, не меняет свои механические, физические, химические и функциональные свойства при длительном хранении, сохраняет упругость и прочность (прочность должна равняться прочности хряща). Легко моделируется (не расплетается), нерастяжима, оптимально пористая (размер ячейки больше 50 микрон), что позволяет соединительной ткани беспрепятственно прорасти в ткань, не вызывая образования соединительнотканной капсулы, доступна экономически и технологически.

Трикотажные салфетки из полиэфирного волокна являются синтетическим нерассывающимся полифиламентным матери-

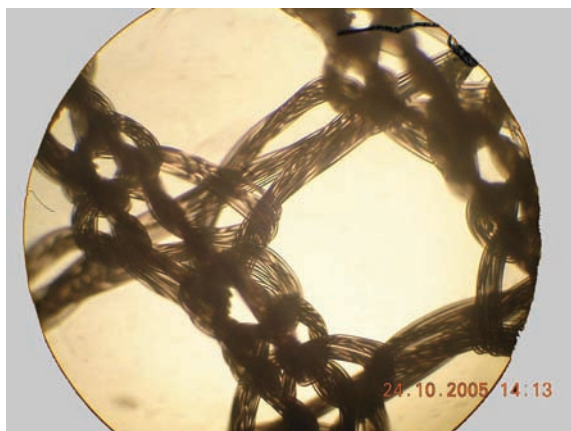


Рис. 1. Микрофотография плетения трикотажной салфетки из полиэфирного волокна. х 400.

алом (заключение о санитарно-гигиенических исследованиях в БелНИСГИ от 24 мая 1996г. № 08-02-10/1168, ТУ РБ 300031282. 004-2000 срок действия до 15.05.2009г.), имеют толщину – 5 текс, поверхностную плотность 40 г/м, плотность (число ячеек на 10 см) вдоль петельного ряда – 56 и вдоль петельного столбика – 75, разрывную нагрузку вдоль петельного ряда – не менее 14,3 Н, разрывную нагрузку вдоль петельного столбика – не менее 9,0 Н (рис. 1).

В качестве экспериментальной модели брали кроликов породы «Шиншилла» весом 2,5 – 4 кг в возрасте 4-6 месяцев. Все животные не имели признаков заболевания, перед хирургическим вмешательством взвешивались, оценивалось их общее состояние. В эксперименте использовался уретановый наркоз (0,1 г на 100 г живого веса животного внутривенно). После фиксации животных на специальной подставке их помещали на операционный стол. Дополнительно использовали местную инфильтрационную анестезию параназальной области Sol. Lidocaini hydrochloridi 1% - 3-5 ml с добавлением 1 – 2 капель 0.1% Sol. Adrenalinii hydrochloridi. Внутривенный наркоз эффективно выключал болевые ощущения, обездвиживал животное, а инфильтрация мягких тканей способствовала уменьшению их кровоточивости. Анестезия действовала в течение получаса, что было достаточно для проведения хирургического вмешательства. Шерсть с кожи в области спинки носа выстригалась и сбривалась, после чего обрабатывалась раствором Септоцида. Нами использовалась техника открытой ринопластики [15]. Разрез кожи выполнялся по средней линии носа кролика длиной до 2 см от переднего его края скальпелем № 15, затем микроножницами рассекали колумеллу, обнажали каудальную часть хряща носовой перегородки, а затем и всю перегородку. После рассечения скальпелем элеватором отслаивали мукоперихондрий с

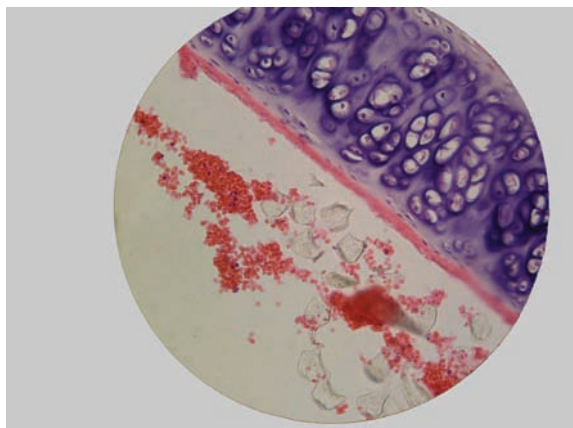


Рис. 2. 3-е сутки после операции. Окр. гематоксилин-эозин. х 400.

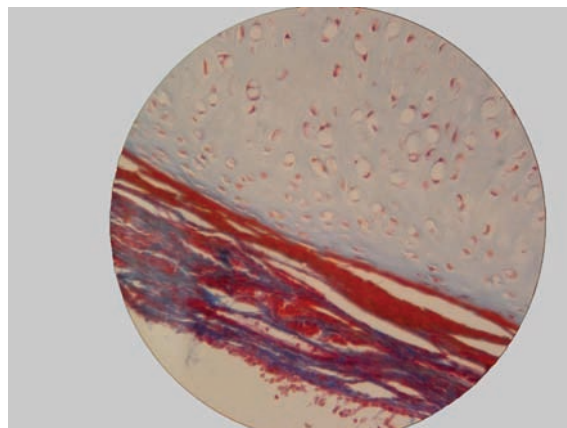


Рис. 3. 3-е сутки после операции. Окр. азаном по Гейденгайну. х 400.

двух сторон от хряща. Фрагмент хрящевого остова иссекали, истончали и реимплантировали между листками мукоперихондрия вместе с фрагментом имплантата размером 0,4 на 0,5 см. Листок мукоперихондрия укладывали на место, после тщательного гемостаза рана послойно ушивалась. Поверхность раны обрабатывали раствором бриллиантового зеленого. Во время вмешательства использовалось специальное устройство, разработанное на кафедре оториноларингологии, использование которого позволяет истончать четырехугольный хрящ перегородки носа до заданного раз-

мера – 50 – 100 микрон. Использование истонченного ультратонкого расплющенного аутохряща позволяет избежать его вторичной девиации в послеоперационном периоде. Перфорация хрящевой пластинки позволяет беспрепятственно проникать в неё хрящевой ткани, что в последующем повышает жесткость данной конструкции и обеспечивает надежную поддерживающую функцию. Антибиотики в послеоперационном периоде не назначались. Животные, до выхода из эксперимента, помещались в отдельные клетки, где за ними проводилось динамическое наблюдение: оценивались

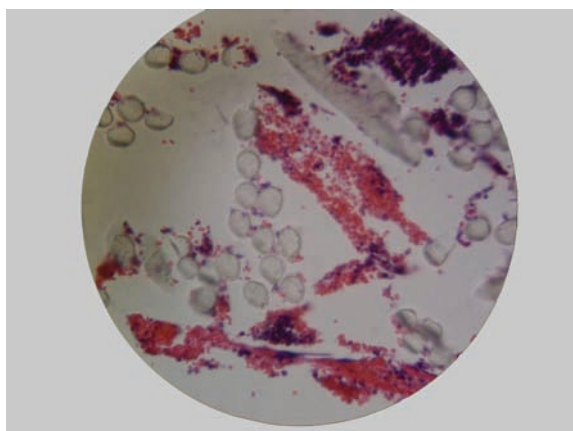


Рис. 4. 6-е сутки после операции. Окр. гематоксилин-эозин. х 400.

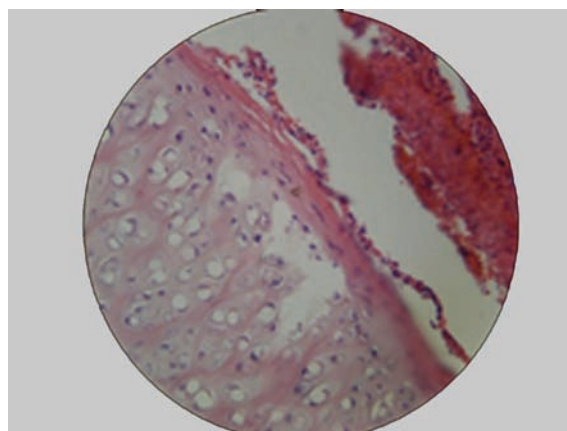


Рис. 5. 6-е сутки после операции. Окр. гематоксилин-эозин. х 400.

поведение (активное, пассивное, угнетенное), характер выделений из носа, проводился контроль за операционной раной, визуальный контроль за слизистой оболочкой перегородки носа. Животных выводили из эксперимента по 3 кролика в сроки: через 3, 7, 15, 30, 60 и 120 суток после операции. Фрагмент перегородки носа иссекали вместе с имплантатом, после отсепаровки кожи. Для микроскопического исследования серийные гистологические срезы окрашивались гематоксилином-эозином и азаном по Гейденгайну.

Результаты

В эксперименте все животные благополучно перенесли хирургическое вмешательство, а на 3 сутки их поведение уже не отличалось от поведения неоперированных животных. На 3 и 7 сутки после операции у животных отмечались явления послеоперационного ринита, характеризующиеся затруднением носового дыхания, серозным отделяемым. Слизистая оболочка перегородки носа на 3 сутки характеризовалась выраженной инфильтрацией. Рана на спинке носа не имела выраженных признаков воспаления, расхождения швов. При визуальном наблюдении за иссеченными фрагментами перегородки носа выявлено, что в 1 случае в срок наблюдения 15 суток наблюдалась перфорация перегородки, что, возможно, обусловлено погрешностями в хирургической технике при проведении вмешательства. Во всех остальных наблюдениях слизистая оболочка не имела видимых признаков дегенеративных изменений.

Микроскопические изменения имплантатов и окружающих тканей после пластики дефекта хрящевой части перегородки носа.

Через 3 суток после пластики дефекта хрящевой части перегородки носа трикотажными салфетками из полиэфирных комплексных волокон обнаруживаются фраг-

менты сетки, окруженные эритроцитами и единичными нейтрофилами и моноцитами. Фрагменты сетки прилежат к надхрящнице хряща. Гиалиновый хрящ имеет характерное строение. Его надхрящница тонкая, содержит оксифильные коллагеновые волокна и уплощенные малодифференцированные клетки с гипербазофильными ядрами. Зона малодифференцированного хряща образована 1-2 слоями уплощенных хондроцитов и слабобазофильным межклеточным веществом. Зона дифференцированного хряща сформирована изогенными группами резко гипертрофированных с вакуолизированной цитоплазмой хондроцитов и базофильным межклеточным веществом. Изогенные группы имеют разную величину и содержат от 3 до 10 хондроцитов. Толщина хрящевой пластинки различная – от 2-3 до 8 изогенных групп (рис. 2). Слизистая оболочка утолщена, полнокровна. В собственной пластинке обнаруживаются клетки моноцитарно-макрофагического ряда и практически полностью отсутствуют нейтрофилы (рис. 3).

Через 6 суток после операции фрагменты сетки лежат в окружении эритроцитов, нитей фибрина и клеток воспалительного инфильтрата (моноцитарно-лимфоцитарный инфильтрат). Сетка непосредственно прилежит к надхрящнице (рис. 4). Со стороны локализации фрагментов сетки в хряще появляются зоны уменьшения базофилии межклеточного вещества хряща (рис. 5). Слизистая оболочка отслоена, между ней и хрящом фибриновые массы. В собственной пластинке, которая значительно утолщена, явления венозного полнокровия и умеренное содержание клеток, в основном макрофагов. В соединительной ткани обнаруживаются макрофаги-моноциты, нейтрофилы (рис. 6). При окраске по Гейденгайну отчетливо видно, что с одной стороны от фрагментов сетки формируются коллагеновые волокна (рис. 7).

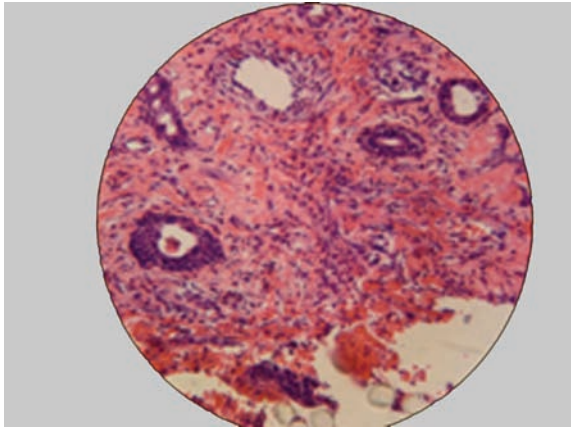


Рис. 6. 6-е сутки после операции. Окр. гематоксилин-эозин. х 400.

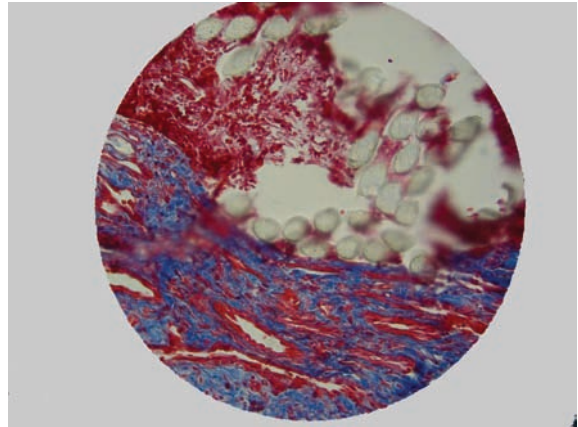


Рис. 7. 6-е сутки после операции. Окр. азаном по Гейденгайну. х 400.

Через 15 суток после операции в соединительной ткани собственной пластинки появляются послойно расположенные фибробласты и зрелые коллагеновые волокна на месте предшествующего послеоперационного воспалительного инфильтрата. Количество клеток воспалительного инфильтрата существенно уменьшается. Инфильтрат состоит из клеток мононуклеарного ряда. Хрящ без видимых изменений (рис. 9). При окраске по Гейденгайну в собственной пластинке слизистой оболочки выявляются зрелые коллагеновые волокна (рис. 10).

Через 30 суток операции слизистая оболочка утолщена, воспалительная реакция практически отсутствует, небольшая лимфоидная инфильтрация собственной пластинки, единичные клетки мононуклеарного ряда. (рис. 10). Процесс образования коллагеновых волокон в очаге воспаления в собственной пластинке слизистой более выражен, чем вокруг сетки. Элементы сетки окружены послойно расположенными фибробластами. Сетка плотно прилежит к хрящу. В этом месте частичная резорбция и потеря базофилии межклеточным веще-

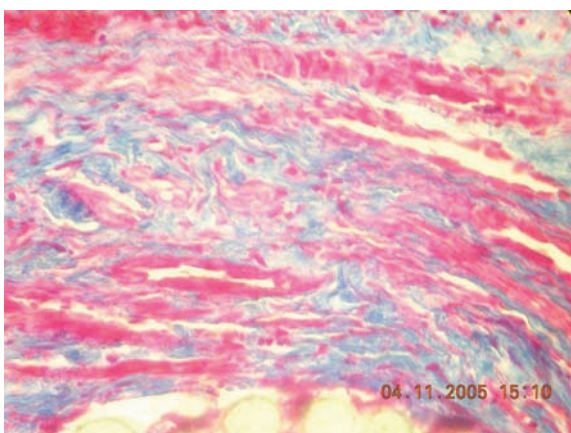


Рис. 8. 15-е сутки после операции. Окр. гематоксилин-эозин. х 400.

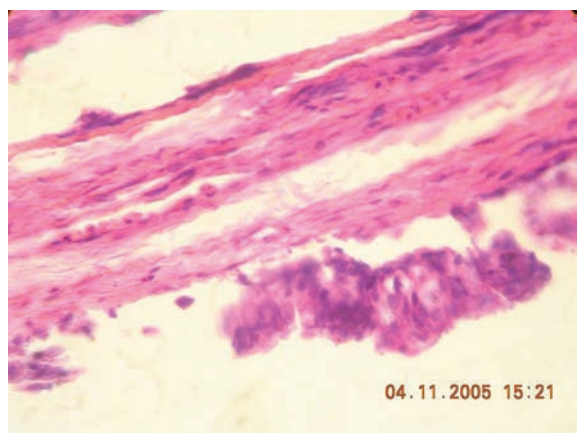


Рис. 9. 15-е сутки после операции. Окр. азаном по Гейденгайну. х 400.

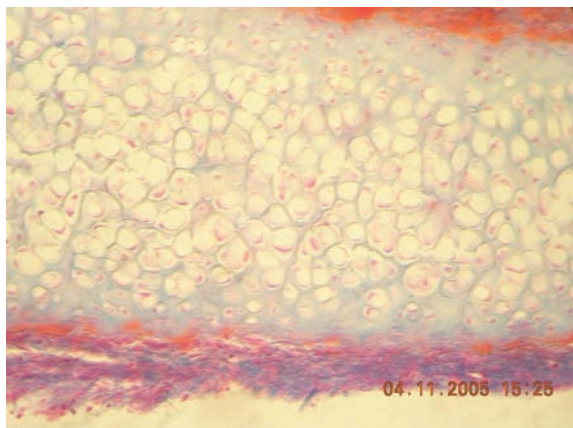


Рис. 10. 30-е сутки после операции. Окр. гематоксилин-эозин. х 400.

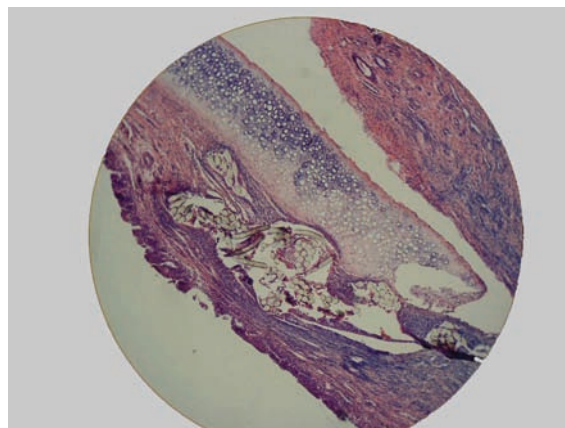


Рис. 11. 30-е сутки после операции. Окр. гематоксилин-эозин. х 100.

ством хряща (рис. 11). Появляются признаки гипертрофии хряща, выражающиеся в формировании новых изогенных групп и уменьшении зоны выраженности мало дифференцированного хряща (рис. 12). При окраске по Гейденгайну тонкие коллагеновые волокна визуализируются в составе капсулы, окружающей сетку, и отмечается прорастание коллагеновых волокон в поры фрагментов сетки (рис. 14).

Через 60 суток после операции хрящ на большем протяжении интактен. Слизистая оболочка утолщена за счет собственной

пластинки слизистой оболочки, которая полнокровна и на незначительном участке инфильтрирована мононуклеарами. В собственной пластинке зрелые коллагеновые волокна (рис. 15).

Через 120 суток после операции хрящ интактен, слизистая оболочка несколько утолщена, скудно инфильтрирована мононуклеарами. Собственная пластинка содержит зрелые коллагеновые волокна. (рис. 15). В одном из препаратов наблюдается замещение хрящевой ткани на костную с наличием клеток остеобластического ряда. В та-

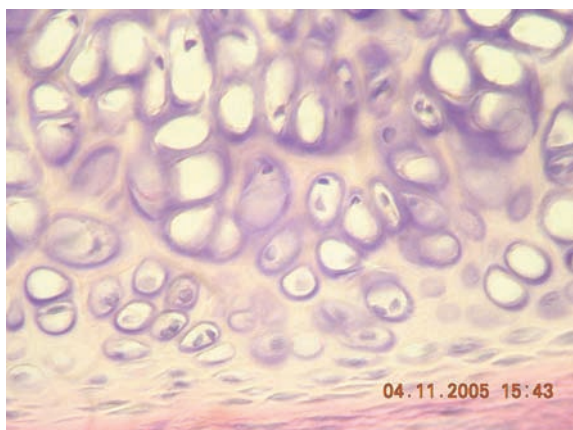


Рис. 12. 30-е сутки после операции. Окр. гематоксилин-эозин. х 400.

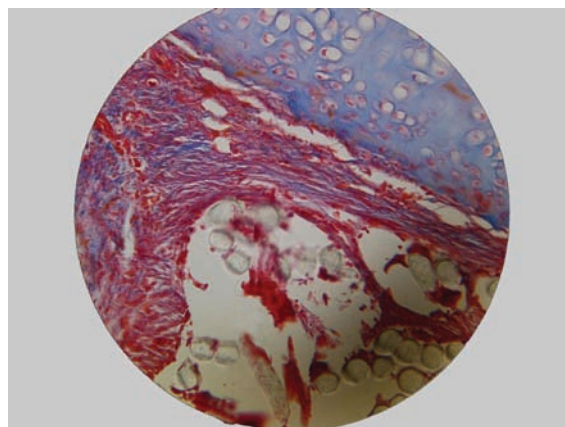


Рис. 13. 30-е сутки после операции. Окр. азаном по Гейденгайну. х 100.

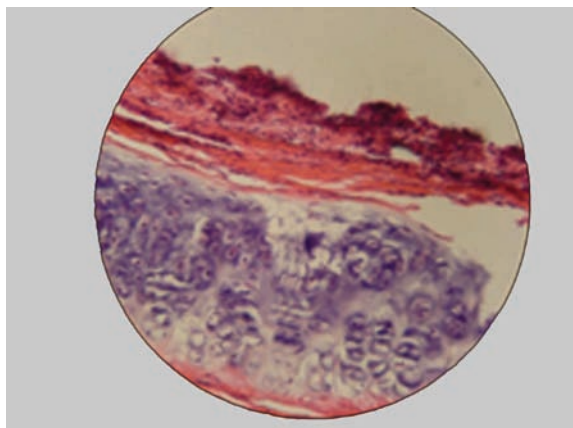


Рис. 14. 60-е сутки после операции. Окр. гематоксилин-эозин. х 400.

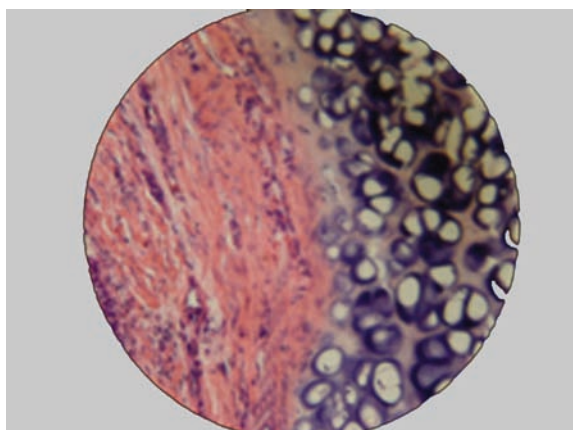


Рис. 15. 120-е сутки после операции. Окр. гематоксилин-эозин. х 400.

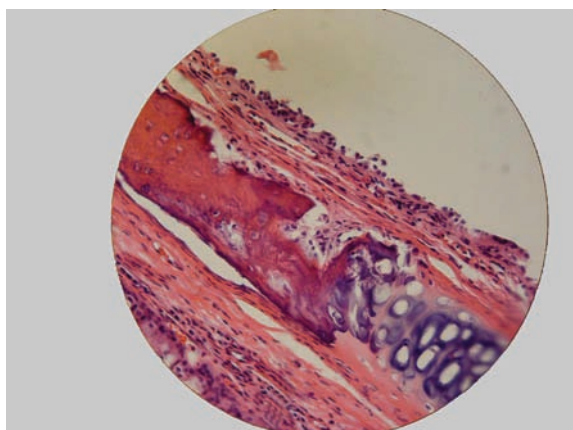


Рис. 16. 120-е сутки после операции. Окр. гематоксилин-эозин. х 400.

ких участках в хрящ проросли сосуды, содержатся полости, выстланные изнутри остеообластами с базофильной цитоплазмой. В собственной пластинке признаки воспалительной реакции практически отсутствуют. Имеется оксифильное межклеточное вещество с замурованными в него треугольными остеоцитами. Имеется один остеон (или его подобие) (рис. 16).

Результаты и обсуждение

Функционирование имплантата в организме зависит от качества и характеристик материала, из которого он изготовлен, а также биологической совместимости. На материал оказывает влияние биологическая среда, в которой он находится, но, с другой стороны, и материал воздействует на окружающие ткани. В настоящее время идёт поиск материала, который прорастает тканями по поверхности контакта. Это достигается применением пористых и ячеистых материалов, позволяющих тканям прорастать в структуру, образуя единое целое. Данные гистологического исследования убедительно показали, что трикотажные салфетки из полиэфирных комплексных волокон отвечают современным медицинским требованиям, предъявляемым к имплантатам.

Выводы

1. Имплантат из полиэфирных комплексных волокон не вызывает выраженную воспалительную реакцию, создавая благоприятные условия для регенерации хряща.
2. Использование данного имплантата не вызывает признаков атрофии окружающих тканей.
3. Трикотажные салфетки из полиэфирных комплексных волокон могут быть использованы в качестве имплантата при операциях на перегородке носа.

ЛИТЕРАТУРА

1. Богданов., В.В. Подслизистая резекция перегородки носа с имплантацией брешковости / В.В. Богданов., А. Г. Балабанцев // *Материалы регион. науч. - практ. конф. оториноларингологов и расширенного пленума РНОЛО.* - М., 1990.- С.62 - 63.
2. Горбачевский, В. Н. Хирургические вмешательства при искривлении перегородки носа / В. Н. Горбачевский, В. Е. Макашев, И. В. Рушневский // *Ж. ушных, носовых и горловых болезней.* - 1992. - № 1. - С. 54 - 63.
3. Дайхес, А.И. Пластическая хирургия в оториноларингологии в СССР / А.И. Дайхес // *Вестн. оториноларингологии.* - 1977. - №6. - С. 75 - 82.
4. Кицера, А.Е. К вопросу о риносептопластике / А.Е. Кицера, А. А. Борисов // *Вестн. оториноларингологии.* - 1974. - № 4. - С. 31 - 34.
5. Кицера, А.Е. Измерение и оценка дыхательной функции носа (ринопневмометрия) / А. Е. Кицера, А. А. Борисов, Ю. Г. Рыбачук // *Вестн. оториноларингологии.* - 1986. - № 2. - С. 78 - 81.
6. Кицера, А.Е. Методы функциональной и эстетической коррекции носового скелета. Сообщение II. Закрытая риносептоортопластика / А. Е. Кицера, А. А. Борисов // *Журн. ушных, носовых и горловых болезней.* - 1987. - №3. - С. 4 - 9.
7. Курилин, И.А. Восстановление спинки носа и носовой перегородки при деформации протезами из тефлона / И. А. Курилин, Н. Ф. Федун // *Журн. ушных, носовых и горловых болезней.* - 1967. - № 1. - С. 25 - 30.
8. Лопатин, А. С. Реконструктивная хирургия деформаций перегородки носа / А. С. Лопатин // *Российская ринология.* - 1994. - Прилож. №1. - С. 3 - 31.
9. Стукер, Фред Дж. Структурная реконструкция при повторной ринопластике с использованием ушного хряща / Фред Дж. Стукер // *Российская ринология.* - 1994.- № 1.-С. 73.
10. Bailey, V. Nasal septal surgery 1896-1899: transition and controversy / V. J. Bailey // *Laryngoscope.* - 1997. - Jan. Vol. 107, N. 1. - P. 10-60.
11. Conley, J. Intranasal composite grafts for dorsal support / J. Conley // *Arch. Otolaryngol.* - 1985. - Vol. 111, N. 4. - P. 241-243.
12. Hayward P.J. Fibrin glue in nasal septal surgery / P.J. Hayward, I. S. Mackay // *J. Laryngol. Otol.* - 1987. - Vol. 101, N. 2. - P. 133 - 138.
13. Hellmich, S. Reconstruction of the destroyed septal infrastructure / S. Hellmich // *Otolaryngol. Head Neck Surg.* - 1989. - Vol. 100, № 2. - P. 133 -138.
14. Endoscopic septoplasty: indications, technique, and results / P. H. Hwang [et al.] // *Otolaryngol Head Neck Surg.* - 1999. - May. - Vol. 120, N. 5. - P. 678-682
15. Influence of Polydioxanone Foil on Growing Septal Cartilage After Surgery in an Animal Model / Boenisch Miriam [et al.] // *Arch. Facial Plast Surg.* - 2003. - N. 5. - P.316 - 319.
16. Shultcz-Coulon, H. J. Die Korrektur ausgeprägter Deformatater des ventrokaudalen Septumabschnitts beim Kind / H. J. Shultcz-Coulon // *H. N. O.* - 1989. - Bd 97, N. 4. - S. 123 - 127.
17. Outcomes of septoplasty // N. S. Siegel [et al.] // *Otolaryngol Head Neck Surg.* - 2000. - Feb. - Vol. 122, N. 2. - P. 228- 232.

Поступила 18.05.2006 г.