

ГАБИША САИФ АЛИ

СОЧЕТАННОЕ ЛЕЧЕНИЕ ХИРУРГИЧЕСКИХ ОСЛОЖНЕНИЙ АСКАРИДОЗА КИШЕЧНИКА И АЛЬВЕОКОККОЗА ПЕЧЕНИ

УО «Гомельский государственный медицинский университет»,
Республика Беларусь
Госпиталь «Аль Наср» г. Ибб,
Республика Йемен

Аскаридоз и эхинококкоз являются тяжелыми паразитарными заболеваниями. Зараженность аскаридозом выявляется у 1/4 населения мира. Аскаридоз и эхинококкоз распространены в большинстве на среднем Востоке, в Индии, Африке, Северной Америке, Новой Зеландии, Австралии, Турции и Северной Европе. Проведен сравнительный анализ лечения хирургических осложнений паразитарных заболеваний органов брюшной полости при аскаридозе кишечника и эхинококкозе печени, у 166 больных оперированных в период с 2002 по 2005 г. в хирургическом отделении госпиталя Аль-Наср г. Ибб, Республика Йемен. В зависимости от вида гельминтоза больные разделены на 2 группы – 131 пациент с различными формами аскаридоза кишечника, желчевыводящих путей и брюшной полости; 34 пациента с эхинококковыми кистами печени. У части больных хирургическое вмешательство дополняли курсом общей химиотерапии альбендазолом (в Республике Беларусь сертифицирован как мебендазол).

Ключевые слова: эхинококкоз, аскаридоз, хирургическое лечение, альбендазол.

Ascariasis and Hydatid disease (*Echinococcus granulosus*) are severe parasitogenic diseases. One-fourth of the whole world population is infected with ascariasis. Ascariasis and echinococcosis are widely spread in the Middle East, India, Africa, Northern America, New Zealand, Australia, Turkey and Northern Europe. The comparative analysis of the surgical complications of the abdominal organs parasitogenic diseases treatment in case of the intestinal ascariasis and the liver echinococcosis has been carried out in 166 patients being operated on during the time period from 2002 till 2005 at the surgical department of Al-Nasr Hospital, the town of Ibb, Yemen. According to the helminthiasis type, the patients were divided into 2 groups – 131 patients with various forms of the intestinal ascariasis, the biliary ducts ascariasis and the abdominal ascariasis; 34 patients with the liver echinococcosis cysts. In some patients the course of general Albendazol (in the Republic of Belarus it is certificated as mebendazol) chemotherapy was used together with surgical intervention.

Keywords: echinococcosis, ascariasis, surgical treatment, albendazol.

Паразитарные заболевания органов брюшной полости нередко вызывают осложнения, требующие хирургического лечения. К наиболее значимым в этом плане гельминтозам организма человека относятся аскаридоз кишечника и эхинококкоз печени, причем в последнем случае оперативное вмешательство является единственным методом радикального лечения.[3,6,8,12] Для профилактики лечения паразитарных

болезней человека до развития хирургических осложнений применяют различные химиотерапевтические средства антигельминтного воздействия. Наиболее эффективным препаратом последнего поколения считается представитель группы карбаматбензимидазолов - альбендазол, основной противопаразитарный механизм действия которого заключается в нарушении функции микротубулярного аппарата клетки и бло-

кировании синтеза тубулярного белка вследствие угнетения транспорта глюкозы и фумаратредуктазы, что лежит в основе подавления клеточного деления на стадии метафазы и приводит к угнетению яйцекладки и гибели личинок гельминтов. Таблетированная форма препарата с высоким клиническим эффектом для перорального применения (других лекарственных форм не существует) используется для дегельминтизации при заражении организма человека широким спектром паразитов (нематодозы—цестодозы) [5,11].

Лечение хирургических форм паразитарных осложнений (аскаридозная непроходимость кишечника, аскаридозный аппендицит, обтурация желчных путей и желчного пузыря аскаридами, эхинококковой кисты печени и т.д.) требует применения интраоперационного антигельминтного лечения сразу же после установления диагноза, поскольку поздно проведенная патогенетическая химиотерапия (условия для перорального приема таблетированного препарата возникают на 3–5 день после операционного периода с момента восстановления перистальтики кишечника) усугубляет состояние больного, вследствие нарастания глистной интоксикации, и грозит возможным развитием других осложнений (миграция глистов в свободную брюшную полость между швов анастомоза перфорация стенки органа и др.), требующих повторного хирургического вмешательства [1, 2]. В связи с этим нами разработана жидкая лекарственная форма антигельминтного препарата альбендазол, предназначенная для одномоментного интраоперационного применения при лечении хирургических паразитарных осложнений органов брюшной полости, позволяющая проводить антигельминтную терапию одномоментно с установлением паразитарной этиологии заболевания органов брюшной полости [14].

Альбендазол характеризуется низкой абсолютной абсорбцией. При всасывании он трансформируется в альбендазол-сульфодоксид, который присутствует в плазме и тканях в высоких концентрациях. Именно это соединение обеспечивает высокую эффективность препарата.

Переносимость альбендазола изучалась на экспериментальных животных. Установлено, что препарат в дозах 25 мг/кг массы тела и выше угнетает лейкопоэз, вызывает эмбриотоксическую и тератогенную активность без нарушений в постнатальном периоде. Репродуктивная способность самцов не нарушается, не обнаружено и морфологических изменений семенников. Не выявлено токсического влияния альбендазола на другие органы и системы. Однако при длительном применении высоких доз препарата развивается жировая дистрофия гепатоцитов. Установлено, что препарат не обладает мутагенным эффектом. Альбендазол всасывается в течение 9,4 часа, удерживается в организме – 17,3 часа, что обеспечивает его высокую концентрацию в органах и тканях.

В эксперименте была установлена эффективность альбендазола в отношении большинства кишечных, тканевых нематод и цестод. Лечебные дозы препарата на много ниже токсических доз, что позволило рекомендовать его для практического применения. Многочисленные клинические испытания подтвердили высокую эффективность и хорошую переносимость альбендазола.

Целью настоящего исследования является анализ эффективности комбинации оперативного пособия с параллельной дегельминтизацией, и сравнения сочетанного применения хирургического и химиотерапевтического методов лечения паразитарных заболеваний органов брюшной полости с классическими (оперативное лечение + дегельминтизация таблетками per os спустя 3–5 дней после операции) методами лечения.

Материалы и методы

Проведен сравнительный анализ лечения хирургических осложнений паразитарных заболеваний органов брюшной полости при аскаридозе кишечника и эхинококкозе печени у 166 больных. В зависимости от вида гельминтоза больные разделены на 2 группы. В первой группе 131 пациент с различными формами аскаридоза кишечника, желчевыводящих путей и брюшной полости; во второй - 34 пациента с эхинококковыми кистами печени. Распределение больных по полу и возрасту представлены в таблице 1.

Для установления диагноза наряду с общеклиническими, биохимическими и специальными лабораторными исследованиями решающее значение имели ультразвуковое (рис. 1) и компьютерно-томографическое обследование органов брюшной полости (рис. 2).

При аскаридозе в зависимости от вида хирургического осложнения производили следующие операции: ликвидацию непроходимости путем деградации клубка аскарид по просвету тонкой кишки, аппендэктомия, холецистэктомия, резекцию участка кишки с анастомозом и санацию брюшной полости [9, 10, 13].

Лечение хирургических осложнений аскаридоза жидкой формой лекарственного препарата альбендазол проводили по следующим схемам:

1) интраоперационное энтеральное применение жидкой формы противопаразитарного препарата через интестинальный зонд при высокой тонко-кишечной непроходимости;

2) интраоперационное пункционное введение в просвет кишки жидкой лекарственной формы противопаразитарного препарата при низкой тонкокишечной непроходимости;

3) интраоперационное промывание брюшной полости жидкой смесью альбендазола с антисептическим раствором.

У больных эхинококкозом печени выполняли следующие хирургические вмешательства: перицистэктомию, закрытую эхинококкэктомию (с ушиванием остаточной полости или частичным ее дренированием, либо тампонированием сальником на ножке полузакрытая эхинококкэктомия), открытую эхинококкэктомию (с иссечением фиброзной капсулы и марсупилизацией кисты); анатомическую резекцию левой доли печени.[4, 7]

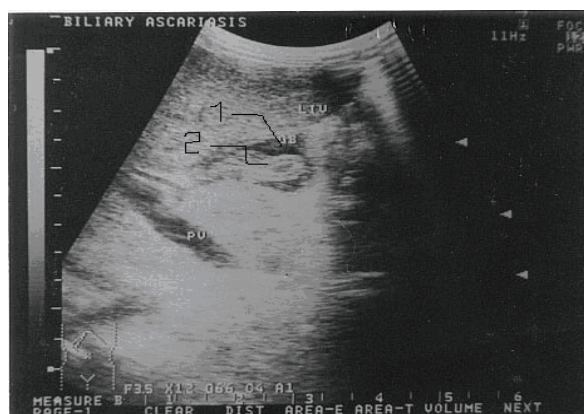


Рис. 1. Аскаридоз желчного пузыря: 1 - просвет желчного пузыря, 2 - аскаридоз в просвете пузыря.

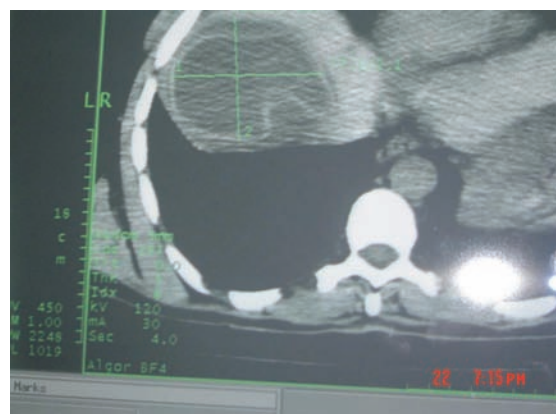

Рис. 2. Томограмма печени эхинококковой кисти.

Таблица 1

Распределение больных по полу и возрасту

Группа		Количество больных	Пол		Возраст
			М	Ж	
Аскаридоз органов брюшной полости					
1	Сочетанное лечение (опыт)	71	51	20	7 до 58
	Традиционное лечение (контроль)	60	43	17	6 до 55
Эхинококкоз печени					
2	Сочетанное лечение (опыт)	18	10	8	18 до 45
	Традиционное лечение (контроль)	16	11	5	20 до 51

При лечении больных второй группы разработанную нами жидкую лекарственную форму препарата применяли во время операции и в послеоперационном периоде для обработки внутренней поверхности дренируемых паразитарных кист и остаточных полостей перед ушиванием при открытых, полужакрытых, закрытых эхинококкэктомиях.

В послеоперационном периоде всем больным независимо от типа выполненной операции проводили курс общей химиотерапии противопаразитарным аппаратом албендозолом в дозировке 15 мг/кг в течение 5 дней.

У ранее оперированных больных (постконтрольная группа) с эхинококковыми кистами при полужакрытых и открытых эхинококкэктомиях выполняли классическую обработку внутренних стенок поверхности полости 2% раствором формалина без проведения общего антигельминтного лечения.

По данным литературы (Б.В. Петровский и соавт., 1985), летальность при хирургическом лечении эхинококкоза печени до-

стигает 6%, а рецидив заболевания возникает в 3,6-8% (Х и М., 1995).

Результаты и обсуждение

В первой группе (опыт) 71 больной (51 мужчин и 20 женщин в возрасте от 7 до 50 лет) пациенты получали противогельминтный препарат в жидкой, разработанной нами лекарственной форме непосредственно во время оперативного вмешательства, сразу же после установления диагноза одной из хирургических форм аскаридоза. Жидкую лекарственную форму препарата применяли тремя способами, описанными выше.

У 60 больных (43 мужчин и 17 женщин, в возрасте от 6 до 55 лет) (контроль) проводили лечение таблетированным препаратом по традиционной схеме на 5-й – 7-й день послеоперационного периода с момента восстановления перистальтики и моторно-эвакуаторной функции желудочно-кишечного тракта.

В первой группе больных, которым были выполнены радикальные операции на желудочно-кишечном тракте, получавших

новую лекарственную форму противоглистного препарата непосредственно во время хирургического вмешательства, ранний послеоперационный период протекал без выраженных явлений интоксикации, моторно-эвакуаторная функция кишечника восстанавливалась на 3–4-е сутки. Выделение погибших паразитов естественным путем наблюдали практически в эти же сроки, что способствовало раннему выздоровлению и уменьшению сроков пребывания больных в стационаре в среднем на 3–4 суток.

В этой группе больных с аскаридозными хирургическими осложнениями послеоперационная летальность отсутствовала, а в сроки от 6 месяцев до 3 лет рецидивов заболевания не было, что связано с сочетанным применением хирургического и химиотерапевтического методов лечения.

У больных, получавших таблетированный антигельминтный препарат на 5–7-ые сутки, ближайший послеоперационный период протекал тяжело, с выраженными нарушениями моторно-эвакуаторной функции кишечника, длительным парезом, тяжелой интоксикацией, обусловленной элиминацией в кровь из просвета кишки продуктов жизнедеятельности паразитов. Восстановление перистальтики, отхождение газов, появление стула у этих пациентов наступало в среднем на 6–8-ые сутки послеоперационного периода, спустя 2–3 дня после приема больными таблетированного препарата. Массовую гибель паразитов с последующей эвакуацией погибших глистов естественным путем отмечали на 8–10 сутки.

Таким образом, дополнение хирургического вмешательства курсом химиотерапии эффективным противопаразитарным препаратом при лечении эхинококкоза печени позволяет предупредить развитие послеоперационных осложнений и рецидивов заболеваний.

Пациенты, страдавшие эхинококкозом печени, которые получали сочетанное ле-

чение (операция + химиотерапия) не имели послеоперационных осложнений и летальности, в сроки от 6 месяцев до 3 лет рецидивов заболевания не было, что связано с сочетанным применением хирургического и химиотерапевтического методов лечения. У больных, которые лечились «классическим» способом (операция), а дегельминтизация не проводилась, так как химиотерапевтический препарат отсутствовал, в двух случаях произошёл рецидив заболевания. Эти двое больных оперированы повторно, в послеоперационном периоде им проведена дегельминтизация альбендазолом в общепринятой дозировке.

Выводы

1. Оперативное пособие при хирургических осложнениях паразитарных болезней органов брюшной полости должно сопровождаться одномоментным медикаментозным антигельминтным лечением.

2. Новая жидкая лекарственная форма антигельминтного препарата альбендазол позволяет начинать противоглистное лечение в процессе выполнения операции.

3. Дополнение хирургического вмешательства курсом общей химиотерапии альбендазолом в сочетании с интра- и послеоперационным применением разработанной нами жидкой лекарственной формы этого противопаразитарного препарата при лечении эхинококкоза печени является высокоэффективной комбинацией хирургического и химиотерапевтического методов лечения, которая обеспечивает полное излечение больных и позволяет предупредить развитие послеоперационных осложнений и рецидивов заболеваний.

ЛИТЕРАТУРА

1. Пункционный метод лечения эхинококковых кист печени под контролем ультразвукового исследования / А. В. Гаврилин [и

- др.] // Хирургия. – 2002. – № 8. – С. 39–46.
2. Диагностика и лечение эхинококкоза печени, осложненного цистобилиарным свищом / А. В. Вахидов [и др.] // Хирургия. – 1998. – № 5. – С.15–17.
3. Агаев, Р. М. Хирургическое лечение эхинококкоза печени и его осложнений // Хирургия – 2001. – №4. – С.32-36.
4. Журавлев, В. А. Гидатидозный эхинококкоз печени. Вопросы хирургического лечения / В.А. Журавлев, В.М. Русинов, Н.А. Щербакова // Хирургия. – 2004. – №4. – С.51-54.
5. Комилов, Т. С. Особенности диагностики и пути улучшения результатов хирургического лечения эхинококкоза печени / Т. С. Комилов, И. А. Мирходжаев // Аннал. хир. гепот. – 2004. – Т. 9, №2. – С.63–67.
6. Хирургическое лечение эхинококкоза печени / М. Е. Ничитайло и [др.] // Аннал. хир. гепот. – 2001. – Т. 6, №1. – С. 31–34.
7. Насиров, М. Я. Пути улучшения результатов лечения эхинококкоза печени / М. Я. Насиров, Д. М. Панахов, Г. Х. Ахмедов // Аннал. хир. гепот. – 2002. – Т. 7, № 1. – С. 23–26; С. 54–56.
8. Gastrografin treatment of intestinal obstruction due to *Ascaris lumbricoides* / J. A. Bar-Maor [et al.] // J. Ped. Surg. – 1984. – Vol.19. – P. 174-176.
9. Echography in acute intestinal occlusion in ascariasis / S. E. Bendib [et al.] // J. de Radiologie. – 1994. – Vol. 75. – P. 117-119.
10. Grover, S. B. Sonographic diagnosis of Ascaris induced cholecystitis and pancreatitis in a child / S. B Grover, N. K Pati, S. K. Rattan // J. Clin. Ultrasound. – 2001 – Vol. 29, № 4. – P. 254-258.
11. Horton, J. Albendazole for the treatment of echinococcosis / J. Horton // Fundam. Clin. Pharmacol. – 2003. – Vol. 17, № 2. – P. 205-207.
12. Misra, S. P. Clinical features and management of biliary ascariasis in a nonendemic area / S. P. Misra, M. Dwivedi // Postgrad. Med. J. – 2000. – Vol. 76, 891. – P. 29-32.
13. Pai, C. G. Roundworm in the bile duct / C. G. Pai, J. F. Alvares // Gastrointest. Endosc. – 2002. – Vol. 55, № 7. – P. 913.
14. Treatment of surgical complications of worms infection in human beings / Saif Ali Ahmed Ghabisha: patent / Unimark Tarde & Intellectual Property.

Поступила 15.11.2006 г.