

АНОМАЛИЯ ЭБШТЕЙНА

ГУ РНПЦ «Кардиология»,
Республика Беларусь

В статье кратко описаны определение, история, статистические данные, этиология анатомия и патофизиология, клиническая картина, принципы диагностики и лечения врожденного цианотического порока сердца – аномалии Эбштейна.

Тактика лечения аномалии Эбштейна определяется степенью тяжести самой болезни и вкладом сопутствующих структурных и электропатфизиологических аномалий. Из лекарственных препаратов применяются антибиотики для профилактики инфекционного эндокардита, а также диуретики, ингибиторы ангиотензин-превращающего фермента (АПФ) и дигоксин для лечения сердечной недостаточности.

Показаниями к хирургическому лечению являются:

- 1) NYHA класс III-VI;
- 2) значительный или прогрессирующий цианоз ($\text{SatO}_2 < 80\%$, $\text{Hb} > 160$ г/Дл);
- 3) снижение толерантности к физическим нагрузкам;
- 4) значительное снижение кривой графика роста;
- 5) тяжелая кардиомегалия (кардиоторакальный индекс больше 0,65);
- 6) ассоциированные сердечные аномалии, включая обструкцию выходного отдела правого желудочка;
- 7) рефрактерные предсердные и желудочковые аритмии;
- 8) парадоксальная эмболия в анамнезе.

Хирургическое лечение порока направлено на предупреждение аритмий, внутрисердечного шунтирования справа налево, ограничение кардиомиопатии, улучшение толерантности к физическим нагрузкам и функционального класса. Хирургическое вмешательство может быть осуществлено в один и более этапов.

Ключевые слова: аномалия Эбштейна, трикуспидальная недостаточность, врожденные пороки сердца.

The definition, history, statistic data, etiology, anatomy and pathophysiology, clinical manifestation, diagnostics and treatment principles of the congenital cyanotic heart disease – Abstein anomaly - are briefly described in the article. Treatment tactics of Abstein anomaly is determined by the acuteness degree of the disease itself and influences of accompanying structural and electropathophysiological anomalies. From the medicinal preparations antibiotics are used to prevent infectious endocarditis as well as diuretics, inhibitors of angiotensin converting enzyme and digoxin for the treatment of cardiac insufficiency.

Indications for the surgical treatment are:

- 1) NYHA class III-VI;
- 2) significant or progressing cyanosis;
- 3) reduced tolerance to the physical exercises;
- 4) significant decrease in the growth graphic curve;
- 5) acute cardiomegaly (index more than 0, 65);
- 6) associated cardiac anomalies, including the right ventricle portion obstruction;

7) refractory ventricle and auricle arrhythmias;

8) paradoxical embolism in anamnesis.

Surgical treatment of the anomaly is aimed to prevent intracardiac shunting from the left to the right, to limit cardiomyopathy, to improve tolerance to the physical exercises and functional class. Surgery may be performed in one or more stages.

Keywords: Abstrain anomaly, tricuspid insufficiency, congenital heart disease.

Определение

Аномалия Эбштейна – редкий врожденный порок сердца, характеризующийся следующими признаками:

1) сращением лепестков трикуспидального клапана с прилежащим миокардом (нарушением деламинации);

2) нисходящим апикальным смещением функционального кольца (септальная часть смещается больше, чем передняя, а передняя больше, чем задняя);

3) расширением атриализированной части правого желудочка с гипертрофией и истончением его стенки различной степени;

4) избыточностью, фенестрированностью (окончатостью), провисанием переднего лепестка трехстворки;

5) расширением правого трикуспидального соединения (истинного трикуспидального кольца) [14, 15].

Классификация

Описано несколько классификаций аномалии Эбштейна, ниже приводится классификация, предложенная E. Vacha с соавторами [6].

Тип 1 – Передний лепесток большой, подвижный, а задний и септальный лепестки смещены, диспластичны или отсутствуют; Размер атриализированной камеры желудочка варьирует от относительно маленькой до большой;

Тип 2 – Передний, задний и часто септальный лепестки присутствуют, но они относительно малы и спирально смещены по направлению к верхушке. Размер атриа-

лизированной камеры желудочка умеренно большой;

Тип 3 – Передний лепесток имеет ограничения в движении и укорочен, имеет слившиеся укороченные хорды. Часто наблюдается прямое прикрепление папиллярных мышц к переднему лепестку. Задний и септальный лепестки смещены, диспластичны и обычно нереконструктабельные. Размер атриализированной камеры желудочка большой;

Тип 4 – Передний лепесток значительно деформирован и смещен во внутрь выходного тракта правого желудочка. Хорды могут отсутствовать или присутствовать только несколько из них, характерно также прямое прикрепление папиллярных мышц к выступающему краю клапана. В типичном случае задний лепесток диспластичен или отсутствует, а септальный лепесток представлен гребнем фиброзной ткани, спускающейся апикально от мембранозной перегородки. Ткань трикуспидального клапана смещена во внутрь выходного тракта правого желудочка и может вызвать обструкцию кровотока (функциональный трикуспидальный стеноз). Почти вся полость правого желудочка атриализирована.

История и статистика

Порок описан впервые в 1866 году профессором Готтингемского университета Вильгельмом Эбштейном (1836-1912). Пороком страдал 19-летний пациент, умерший от декомпенсации сердечной недостаточности [5].

Встречаемость порока в США 1958 году составляла 1 на 210 000 живорожденных. В настоящее время этот показатель составляет 1 на 20 000, составляя половину процента всех ВПС. Половых различий в случае-ности данного порока не отмечается.

У половины пациентов с аномалией Эбштейна имеется дефект межпредсердной перегородки, а у четверти – добавочный проводящий путь, чаще правосторонний, у 5-25% на ЭКГ (электрокардиограмме) диагностируется предвозбуждение. У 25-40% отмечается суправентрикулярная аритмия, чаще в молодом возрасте. Желудочковые аритмии также распространены, синдром WPW встречается в 10-18%. Внезапная смерть – исход заболевания у 5-7% пациентов. Ведущими причинами смерти являются застойная сердечная недостаточность, тяжелая гипоксия, аритмии [1, 5, 6, 11, 12, 16, 17, 19, 22, 23, 24].

Этиология

Точные причины аномалии Эбштейна неизвестны. Считается, что наследуемость аномалии Эбштейна подчиняется законам Менделя. Патогенетической теорией, объясняющей развитие патологии, является концепция аномальной клеточной гибели (abnormal cell death). Имеются наблюдения о том, что у менее 3% матерей, принимавших литий, родились дети с этой аномалией. Литий известен как токсический индуктор, приводящий к рождению детей с патологическими добавочными проводящими путями. Другим фактором, с которыми связывают более частое рождение детей с данной патологией, является употребление во время беременности бензодиазепинов. Риск также выше у семей белой расы, подвергавшихся воздействию лакокрасочной продукции и имевших в анамнезе выкидыш. Установлено, что праймер *NXS2.5* ассоциируется с развитием дефек-

тов сердечно-сосудистой системы [7], а локус хромосомы *17q CFA9* связывается с развитием врожденной трикуспидальной недостаточности, среди которой наиболее часто встречающейся является аномалия Эбштейна. Обсуждается роль в развитии аномалии Эбштейна дупликации хромосомы *15q* и дефекта рецептора *Alk3/Bmpr* [3, 5, 6, 12, 18, 22, 23].

Патанатомия

Трикуспидальный клапан состоит из трех лепестков: переднего, заднего, септального (так называемого мурального или медиального). При аномалии Эбштейна лепестки трехстворки могут поражаться в различной степени и создавать уникальную картину болезни с индивидуальным течением. Отмечается закономерность большего вовлечения в патологический процесс септального лепестка трехстворки. Септальный и передний лепестки смещаются вниз, по направлению к верхушке сердца. Передний лепесток может быть удлиннен и быть сращенным со стенкой правого желудочка. Существует мнение, что степень смещения лепестков является определяющей. Лепестки могут висеть на мышечных пучках или укороченных хордах или прикрепляться непосредственно к стенке желудочка. Однако клапанное кольцо не смещено, оно располагается точно между правым предсердием и желудочком. Аналогично, проксимально септальный лепесток прикрепляется к клапанному кольцу нормальным образом. Пристеночный лепесток (mural leaflet) присутствует в большинстве случаев аномалии, при его отсутствии, такой дефект называется недоразвитым «незащищенным» трикуспидальным кольцом (unguarded tricuspid annulus)[4]. Так как анатомически трикуспидальное кольцо располагается обычным образом и потому что линия прикрепления септального и задне-

го лепестков смещается вниз, верхний участок правого желудочка функционально становится предсердием, такое состояние называется атриализацией части правого желудочка. Как результат структурной альтерации (повреждения), этот участок правого желудочка истончается, становясь предрасположенным к развитию аневризмы, особенно между местом прикрепления заднего лепестка трехстворки и клапанным кольцом. Более того, правый желудочек имеет сниженное количество миокардиальных волокон, что увеличивает риск развития его расширения [1, 5, 6, 11, 12, 17, 22, 23, 24].

Патофизиология

Аномалия Эбштейна изображена на рисунках 1 и 2.

Лепестки трикуспидального клапана перемещены вниз в правый желудочек, становясь тонкостенным «атриализированным» сегментом правого желудочка. Трикуспидальный клапан значительно недостаточный (светлая стрелка). Правопредсердный кровоток шунтируется справа налево через ДМПП или открытое овальное окно в левое предсердие. Немного крови может пересечь правожелудочковый выходящий тракт и войти в легочную артерию, однако в тяжелых случаях правый желудочек может генерировать силу, недостаточную для открытия легочного клапана, приводя к «функциональной легочной атрезии». В левом предсердии десатурированная кровь смешивается с сатурированной легочным возвратом. Кровь входит в левое предсердие и выталкивается через аорту. В данном примере часть легочного кровотока исходит из правого желудочка, остальная за счет ОАП. У новорожденных с выраженной аномалией Эбштейна после закрытия ОАП развивается тяжелый цианоз [8].

В основе гемодинамических нарушений при аномалии Эбштейна лежит, прежде всего, уменьшение объема функционирующего правого желудочка. Уменьшенная в размерах дистальная камера правого желудочка не может вместить нормальный объем крови в период диастолы, что ведет к уменьшению ударного объема крови правого желудочка и легочного кровотока. Чем больше смещение трикуспидального клапана к верхушке сердца и его деформация, тем больше происходят переполнение и дилатация камеры, расположенной над трикуспидальным, а ударный объем функционирующего правого желудочка и легочной кровотока соответственно уменьшаются. При резком смещении трикуспидального клапана к верхушке правого желудочка, особенно при отсутствии открытого овального окна или дефекта межпредсердной перегородки, дилатированная полость, расположенная над трикуспидальным клапаном, может достигать огромных размеров, вмещая иногда до 3000 мл крови. Это приводит к резкому увеличению размеров сердца, контуры которого почти на всем протяжении образованы гигантской «предсердной» камерой [1].

Клиническая картина

Клинические находки при аномалии Эбштейна у взрослого пациента включают следующее [1, 12, 22, 23]:

- 1) бессимптомное течение заболевания;
- 2) диспноэ при нагрузке;
- 3) пальпитации и/или эктопический ритм;
- 4) предсердные аритмии;
- 5) цианоз;
- 6) пароксизмальную наджелудочковую тахикардию;
- 7) трепетание или мерцание предсердий – острое или хроническое;
- 8) добавочные проводящие пути (WPW-синдром, особенно тип В, пучок Кента, волокна Магейма);

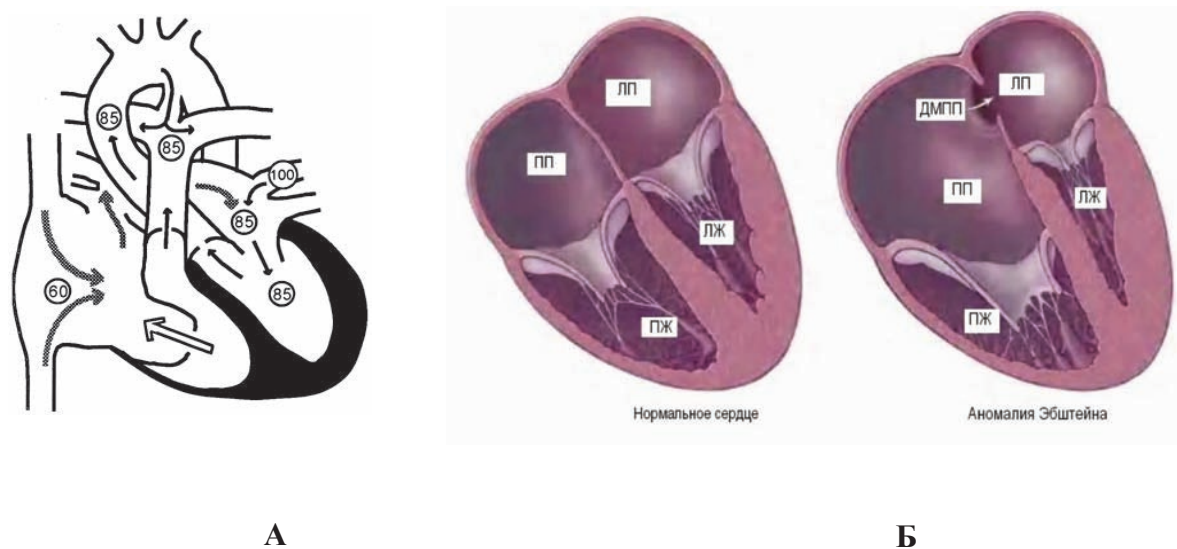


Рис. 1. Анатомия и физиология аномалии Эбштейна. Цифрами на рисунке А указаны значения сатурации крови [8, 26].

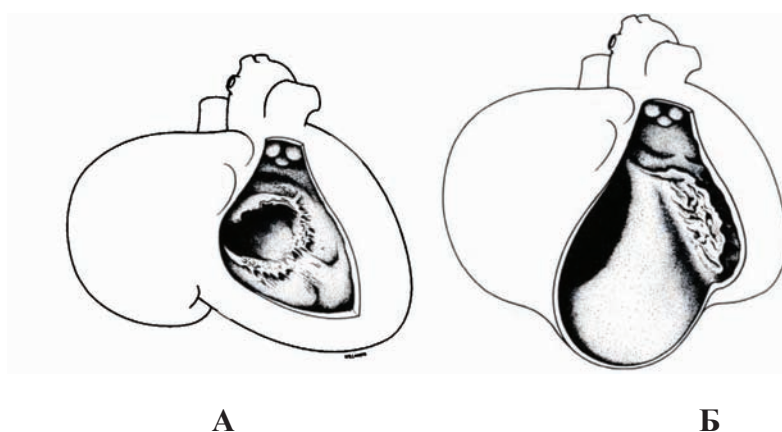


Рис. 2. А - изображена дисплазия трикуспидального клапана при врожденной трикуспидальной недостаточности. Лепестки дифференцированы слабо, слившиеся, ретрактированы, с краями, висящими на abortивных хордах. Б - показан деформированный трикуспидальный клапан, транслоцированный в правый желудочек, уменьшающий таким образом эффективную функцию правого желудочка (ПЖ) и создающий третью камеру, которая отличает аномалию Эбштейна [2].

9) блокады проведения сердечного импульса;

10) дисфункцию синусового узла;

11) застойную гепатоспленомегалию.

Болезнь может проявиться в любом возрасте. Пациенты с аномалией Эбштейна могут избежать диагноза, оставаясь асимптоматичными до восьмого десятилетия жизни. Напротив, манифестация болез-

ни с рождения имеет худший прогноз, который предсказуем по эхо-картине и наличию сопутствующих аномалий, высокому кардиоторакальному индексу [11, 18, 22, 23]. Для взрослых предсказательными факторами риска смерти являются возраст, сопутствующие заболевания, классы III-VI NYHA, сердечная недостаточность, цианоз, повышенный кардиоторакальный индекс и

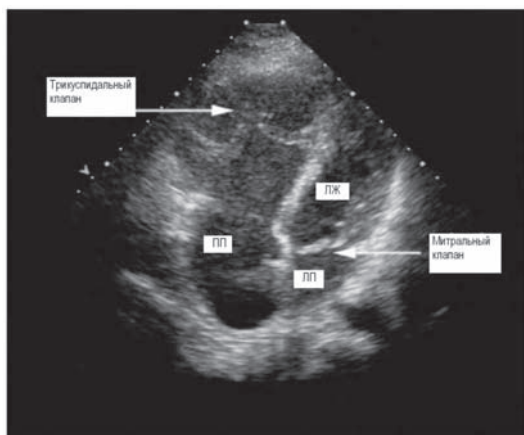


Рис. 3. УЗИ картина типичного случая аномалии Эбштейна [27].

высокий индекс степени смещения трехстворки к площади поверхности тела. Наличие синдрома WPW или наджелудочковой тахикардии не связывают с повышенной смертностью [11].

Возможными осложнениями заболевания могут быть инфекционный эндокардит, абсцесс мозга, инсульт, транзиторные ишемические приступы, парадоксальная эмболия [1, 12, 22, 23].

Диагностика

Традиционные визуализирующие методы исследования включают рентгенограмму груди, эхокардиографию, катетеризацию сердца и вентрикулографию правого желудочка. При аномалии Эбштейна умеренной степени тяжести может наблюдаться нормальная рентгенограмма грудной клетки и обычное течение заболевания, но такая ситуация не является типичной. Основными симптомами на снимках являются кардиомегалия, снижение интенсивности легочного сосудистого рисунка в результате шунта справа налево через дефект межпредсердной перегородки, значительное расширение правого предсердия. Эти сим-

птомы являются характерными, но не специфичными. На боковой рентгенограмме искажение выходного тракта правого желудочка и атриализированная часть правого желудочка могут обуславливать аномальное наполнение ретростерального пространства. Эта находка полезна для диагностики у детей старшего возраста и взрослых. У детей младшего возраста наличие тимуса делает этот симптом неподходящим.

При *эхокардиографии* (рис. 3) можно увидеть удлинение лепестков трехстворчатого клапана, особенно переднего лепестка, утолщение лепестков, услышать воющий звук их движения. Визуализируется расширение правого желудочка, аномальные движения лепестков, провисание лепестков, повышенная аномальная экскурсия переднего лепестка. Обычна низкоскоростная трикуспидальная регургитация, отражающая неспособность создания в полости правого желудочка достаточно высокого давления.

Тяжесть заболевания и хирургическая тактика может быть определена по следующим признакам:

- 1) функциональному размеру правого желудочка;
- 2) степени смещения септального лепестка;
- 3) мере провисания, деформации и дисплазии лепестков трикуспидального клапана;
- 4) аневризматической дилатации правого предсердия и желудочка и его выходного отдела;
- 5) отношениям площади функционального правого желудочка к тотальной площади желудочка и отношению площади атриализированного правого желудочка к площади функционального правого желудочка;
- 6) степени трикуспидальной недостаточности.

ЭКГ симптоматика аномалии Эбштейна варьирует в широких пределах. Типич-

ным является низкий вольтаж. Остроконечные волны *P* в отведениях V1 и II отражают увеличение правого предсердия. *PR*, как правило удлинена, но может встречаться короткий интервал *PR* с дельта волной, благодаря ранней активации проведения импульса по добавочному проводящему пути. Паттерн *rSr*, наблюдаемый в отведении V1, согласуется с наличием задержки проведения импульса по правому желудочку. Обычно трепетание и мерцание предсердий. Альтернативно ЭКГ при аномалии Эбштейна может быть нормальным.

Ключевыми диагностическими признаками аномалии Эбштейна у взрослого пациента являются:

- 1) история диспноэ, атипичная боль в груди, преходящий цианоз;
- 2) пальпитации, ассоциированные с наджелудочковыми тахикардиями и синдромом предвозбуждения;
- 3) смещение сердечного толчка вниз и вправо, широко расщепленные систолические щелчки на верхушке сердца и систолический шум трикуспидальной регургитации (без акцентирования при дыхании);
- 4) расширение правого предсердия, дефект проведения импульса в правом желудочке в виде блокады правой ножки пучка Гиса; направленные назад дельта волны с добавочными пучками проведения;
- 5) регулярные АВ-блокады первой степени;
- 6) нормальная или сниженная интенсивность сосудистого рисунка легких без расширения легочных артерий, увеличение правого предсердия, нормальный силуэт левых отделов сердца на рентгенограмме;
- 7) апикальное смещение переднего лепестка трехстворки, увеличение правого предсердия на УЗИ, трикуспидальная недостаточность различной степени, исходящая из апикальной порции правого желудочка [12, 18, 22, 26].

Лечение

Консервативное и малоинвазивное лечение. Тактика лечения диктуется степенью тяжести самой болезни и вкладом сопутствующих структурных и электропатологических аномалий. Из медикаментов применяются антибиотики для профилактики инфекционного эндокардита, а также диуретики, ингибиторы АПФ и дигоксин для лечения сердечной недостаточности. Пациенты, у которых консервативное лечение безуспешно, и при прогрессирующем течении заболевания могут получить хирургическое или чрезкожное (transcutaneous) лечение. Пациенты с блокадой могут успешно пройти лечение одно-, двукамерной или эпикардальной электростимуляцией (пейсингу). Электроды могут быть имплантированы как пациентам, не подвергавшимся хирургическому вмешательству, так и тем, кому была осуществлена замена клапана. Добавочные проводящие пути могут подвергаться трансвенозной, радиочастотной и катетерной абляции. Факторами риска вероятности неблагоприятного исхода абляции являются:

- 1) локализация добавочных проводящих путей вдоль атриализированного правого желудочка;
- 2) множественные добавочные проводящие пути;
- 3) сложная геометрия проводящих путей;
- 4) аномальная морфология эндокардиального потенциала действия в этой области [5, 11, 18, 20, 22, 23].

Оперативное лечение. Хирургическое лечение аномалии Эбштейна направлено на предупреждение аритмий, внутрисердечного шунтирования справа налево, ограничение кардиомиопатии, улучшение толерантности к физическим нагрузкам и функционального класса. Хирургическое вмешательство может быть осуществлено в один и более этапов.

Показаниями к хирургическому лечению аномалии Эбштейна являются [18, 22, 23]:

- 1) NYHA класс III-VI;
- 2) значительный или прогрессирующий цианоз ($\text{SatO}_2 < 80\%$, $\text{Hb} > 160$ г/Дл);
- 3) снижение толерантности к физическим нагрузкам;
- 4) значительное снижение кривой графика роста;
- 5) тяжелая кардиомегалия (кардиоторакальный индекс больше 0,65);
- б) ассоциированные сердечные аномалии, включая обструкцию выходного отдела правого желудочка;
- 7) рефрактерные предсердные и желудочковые аритмии;
- 8) парадоксальная эмболия в анамнезе.

Реконструктивные операции включают исправление трикуспидального клапана, его перемещение, замещение, пликацию атриализированной камеры правого желудочка (методики Dearani и Danielson – рис. 4, Danielson и Fuster, Carpentier – рис. 6, операции De Vega, Hetzer, Wu, закрытие всех межпредсердных сообщений, операцию Starnes с двунаправленным анастомозом Гленна, модификации операции Фонтена, в частности так называемую «полуторную коррекцию»).

Схема методики замещения клапана при аномалии Эбштейна (рис. 5). Для закрытия предсердной перегородки, осмотра трикуспидального клапана, помещения шва в области проводящей ткани и мембранозной перегородки используется аортальная окклюзия с холодной кровяной кардиоплегической блокадой. Последние клапанные швы могут быть помещены на перфузируемое сокращающееся сердце.

Показанием к двунаправленному анастомозу Гленна (рис. 7) является массивная трикуспидальная недостаточность со сниженной сократимостью правого желудочка, которая бывает у детей с ранним началом

заболевания и тяжелым течением. Прогрессирующая недостаточность правого желудочка, определяемая по повышенному давлению в правом предсердии, дилатации правых камер сердца и снижению системному давлению и давлению наполнения левых отделов сердца, также является показанием. Такая ситуация подтверждается интраоперационной чрезпищеводной эхокардиографией [5, 9, 10, 13, 14, 15, 17, 21, 23, 25].

Антиаритмическое хирургическое вмешательство проводится для лечения тахикардии, связанной с наличием добавочных проводящих путей (путем их аблации), атриовентрикулярной узловой реэнтри-тахикардии (с помощью хирургической околоузловой криоаблации), предсердного трепетания и фибрилляции (при помощи правосторонней процедуры Maze и криоаблации предсердного перешейка). Аритмии, особенно наджелудочковая тахикардия, после чрезкожного, транскатетерного, трансвенозного электрофизиологического картирования могут быть подвергнуты лечению посредством транскатетерной аблации добавочных проводящих путей. В дополнение предсердные дефекты могут быть закрыты с использованием чрезкожных транскатетерных методик, при помощи окклюзионного устройства. Транскатетерная вальвотомия может быть выполнена у пациентов с легочной атрезией с интактной межжелудочковой перегородкой [5, 11, 12, 18, 20, 22, 23].

Хирургическое лечение улучшает выживание, функциональный статус и распространенность аритмий [11].

При диспансеризации пациентов с аномалией Эбштейна особое внимание должно уделяться профилактике инфекционного эндокардита, регулярному обследованию и индивидуальному подбору медикаментов для лечения сердечной недостаточности и аритмий.

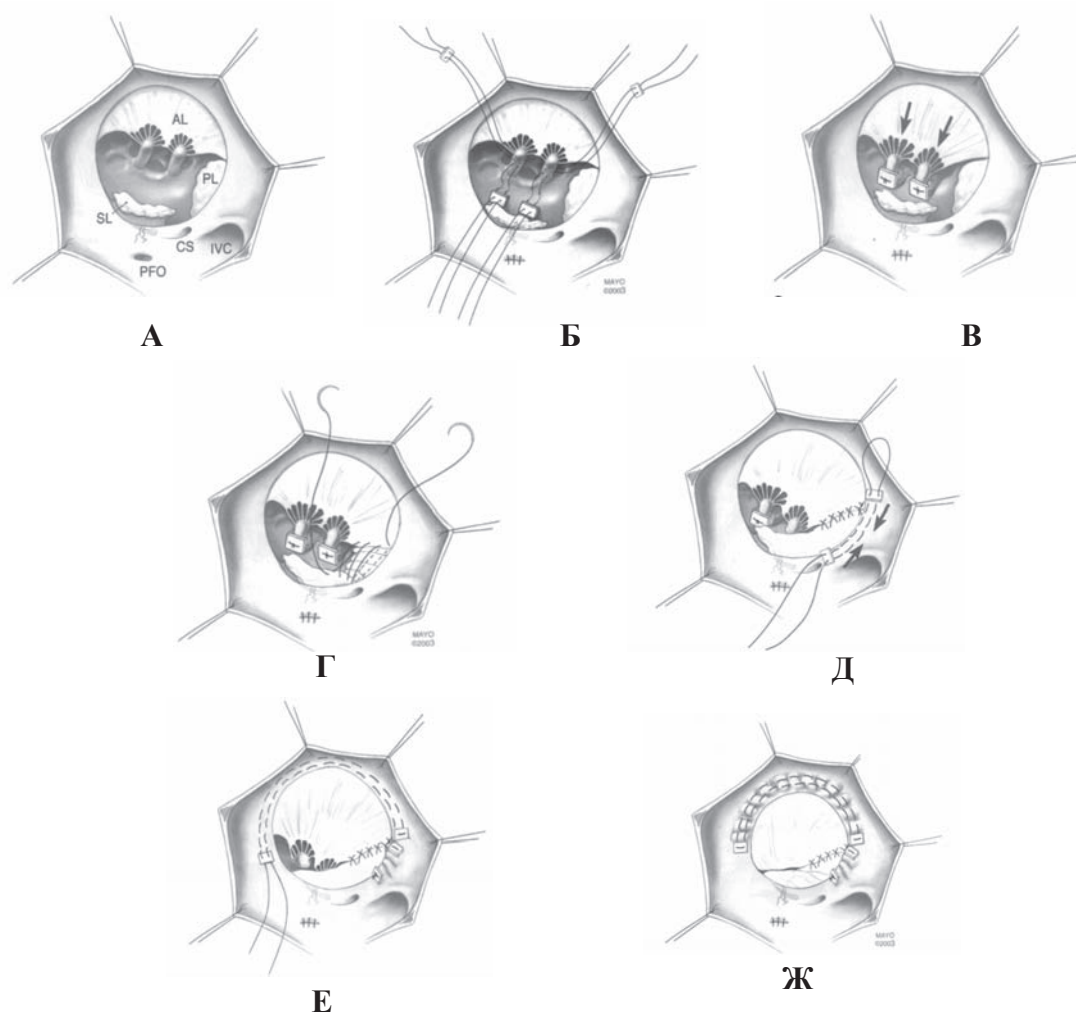


Рис. 4. Серия рисунков изображена с позиции взгляда хирурга через косую правую атриотомию (правый предсердный синус по направлению нижней полой вены). Осуществляется стандартная методика кардиопульмонарного байпасса с аортальной и бикавальной канюляцией. Для исправления трикуспидального клапана применяется аортальная окклюзия и холодная кардиоopleгия.

А. Клапан осматривается с особым вниманием, уделяемым степени деляминации переднего лепестка (anterior leaflet – AL) и характеристикам выступающего края переднего лепестка. Септальный лепесток (septal leaflet – SL) недоразвит и представляет собой тканевую складку (гребень). Маленькая вена, пересекающая трикуспидальное кольцо, прилегающая к мембранозной перегородке обозначает положение атриовентрикулярного узла. Задний лепесток (posterior leaflet – PL) сформирован плохо (недоразвит) и прилегает к эндокарду. Имеется маленькое открытое овальное окно (patent foramen ovale - PFO). Также изображены коронарный синус (coronary sinus – CS) и нижняя полая вена (inferior vena cava).

Б. Основание каждой папиллярной мышцы сдвинуто по направлению вентрикулярной перегородки на должный уровень матрасными швами, подложенными войлочными подушечками.

В. После надежного затягивания горизонтальных матрасных швов, прямым (непрерывным) швом закрыто PFO.

Г. Задний угол трикуспидального отверстия закрывается путем перемещения правой стороны переднего лепестка вниз к перегородке и попутной пликации заднего нефункционального лепестка.

Д. Чтобы сузить диаметр заднего трикуспидального кольца, осуществлена задняя аннулопластика. Коронарный синус обозначает (ограничивает) протяженность аннулоластики кзади влево.

Е. Для дальнейшего сужения трикуспидального кольца осуществлена передняя аннулопластика кисетным швом.

Ж. Выполненная корригирующая процедура позволяет переднему лепестку функционировать как монокуспидальный клапан. Трикуспидальный клапан тестируется инстилляцией физраствора при временной окклюзии легочной артерии. Перед закрытием атриотомии избыточные ткани правого предсердия обрезаются.

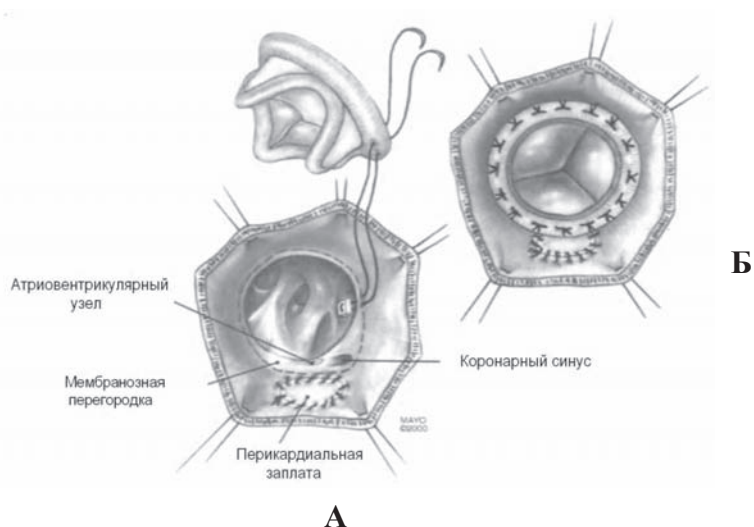


Рис. 5. Схема методики замещения клапана при аномалии Эбштейна.

А. Линия швов клапана помещается на атриальной стороне мембранозной перегородки и атриоventрикулярного узла, чтобы избежать повреждения проводящей системы. Когда ткани тонкие, линия шва также отклоняется от трикуспидального кольца заднелатерально в сторону головы, чтобы избежать повреждения правой коронарной артерии. Коронарный синус может быть оставлен на атриальной стороне линии швов, когда имеется достаточное расстояние между коронарным синусом и АВ-узлом. Когда применяется стентированный биопротез, клапан помещается так, чтобы его распорка не лежала на верхней поверхности проводящей ткани.

Б. Швы затягиваются на перфузируемом сокращающемся сердце, чтобы убедиться в сохранности проводимого ритма. Перед закрытием атриотомии избыточные ткани правого предсердия обрезаются. (Joseph A. Dearani., Gordon K. Danielson 2003 [15].)

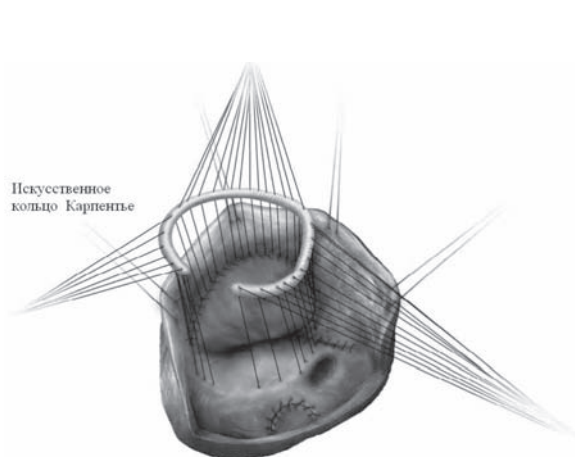


Рис. 6. Способ Carpentier. Показано вшивание кольца в (ВПВ) и правой легочной артерии. трикуспидальную позицию [10].

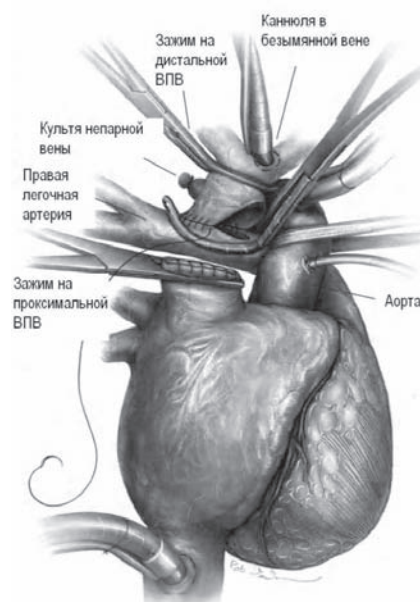


Рис. 7. Выполнение двунаправленного анастомоза Гленна. Начат шов верхней поллой вены. [10].

ЛИТЕРАТУРА

1. Частная хирургия болезней сердца и сосудов / В. И. Бураковский [и др.]. – Москва, 1967. – 657 с.
2. B. L. Aaron. Congenital tricuspid insufficiency. Definition and review / B. L. Aaron, M. Mills, R. R. Lower // *Chest*. – 1976. – N 69. – P. 637-641.
3. Canine tricuspid valve malformation, a model of human Ebstein anomaly, maps to dog chromosome 9 / G. Andelfinger [et al.] // *Journal of Medical Genetics*. – 2003. – N 40. – P. 320-324.
4. Pathologic Anatomy of Ebstein's Anomaly of the Heart Revisited / K. R. Anderson, J. T. Lie, K.R. Anderson // *The American Journal of Cardiology*. – 1978. – Vol. 41. – P. 739-745.
5. Ebstein's anomaly – review of multifaceted congenital cardiac condition / C. H. Jost [et al.] // *Swiss Med. WKLY*. – 2005. – N 135. – P. 269-281.
6. Ebstein's anomaly of the tricuspid valve. / E. Bacha [et al.] // *UpToDate Patient Information files* [Electronic resource]. – Mode of access: – Date of access: 15.10.2007.
7. Mutations in the cardiac transcription factor NKX2.5 affect diverse cardiac developmental pathways. / D. W. Benson [et al.] // *J. Clin. Invest.* – 1999. – Vol. 104, N 11. – P. 1567-1573.
8. Nelson Pediatric 16 th edition. / A. Castaneda [et al.] [Electronic resource]. – Philadelphia, Saunders, 2000.
9. Bi-directional cavopulmonary shunt associated with ventriculo and valvuloplasty in Ebstein's anomaly: benefits in high risk patients / S. Chavaud [et al.] // *Eur. J. Cardiothorac. Surg.* – 1998. Vol. 13, N 5. – P. 514-519.
10. Repair of Ebstein's Anomaly / S. Chavaud [et al.] // *Operative Technique in Thoracic and Vascular Surgery*. – 2004. – Vol. 7. – N 5. – P. 194.-207.
11. Facteurs predictifs de mortalite dans la maladie d'Ebstein. / D. Crepin [et al.] // *Arch. Mal. Coeur. Vaiss.* – 2004. – Vol. 97, N 5. – 535-539.
12. Current Cardiology / eds. – M. M. Crawford. – Appleton Lange, 2002. – 600 p.
13. Danielson, K. Surgical repair of Ebstein's anomaly / K. Danielson, K. Gordon, V. K. Fuster, // *Ann. Surg.* – 1982. – Vol. 196, N 4. – P. 499-504.
14. Tricuspid Valve Repair for Ebstein's Anomaly / J. Dearani, A. Danielson, K. Gordon // *Operative Technique in Thoracic and Vascular Surgery*. – 2003. – Vol. 8, N 4. – P. 188-192.
15. Surgical management of Ebstein's Anomaly in the Adult / J. A. Dearani [et al.] // *Semin. Thorac. Cardiovasc. Surg.* – 2005. – N 17. – P. 148-154.
16. Ebstein's Anomaly Associated With an Anomalous Coronary Artery, 2 Myocardial Bridges, and a Mahaim Fiber / J. A. De Lemos [et al.] // *Circulation*. – 1999. – N 100. – P. 1757-1759.
17. Doty, J. Ebstein's Anomaly / J. Doty // [Electronic resource]. – Режим доступа: <http://www.ctsnet.org/residents/ctsn>. – Date of access: 15.09.2007.
18. Gates, J. Ebstein Anomaly / J. Gates // [Electronic resource]. – Mode of access: <http://www.emedicine.com/cgi-bin/foxweb.exe/screen@/em/ga?book=radio&authorid=7193&topicid=228>. – Date of access: 15.09.2007.
19. Evidence-based case report for analgesic and anesthetic management of a parturient with Ebstein's Anomaly and Wolff-parkinson-White syndrome. / V. S. Misa [et al.] // *International Journal of Obstetric Anesthesia*. – 2007. – N 16. – P. 77-81.
20. Atrioventricular nodal re-entrant tachycardia in a patient with Ebstein anomaly / G. Monning [et al.] // *Eur. J. Cardiothorac. Surg.* – 1998. – Vol. 13, N 5. – 514-519.
21. Ebstein-Anomalie: Langzeitverlauf nach Trikuspidal-kappenrekonstruktion ohne Ventrikelplikatur. / N. Nagdyman [et al.] // *Z. Kardiol.* – 2003. – P. 730-734.
22. Plunkett, M. Ebstein Malformation: Surgical Perspective / M. Plunkett, H. Laks // [Electronic resource]. – Mode of access: <http://www.emedicine.com>. – Date of access: 15.09.2007.
23. Riaz, K. Ebstein Anomaly / K. Riaz, A. Forker // [Electronic resource]. – Mode of access: <http://www.emedicine.com/cgi-bin/foxweb.exe/screen@/em/ga?book=med&authorid=8381&topicid=627>. – Date of access: 15.09.2007.
24. Silva, S. R. Prenatal diagnosis of Down's syndrome in the presence of isolated Ebstein's anomaly. / S. R. Silva, J. P. Bruner, C. A. Moore // *Fetal. Diagn. Ther.* – 1999. – Vol. 14, N 3. – P. 149-51.
25. Anomalia de Ebstein / R. S. Silva [et al.] // *Arq. Bras. Cardiol.* – 1993. – N 4012. – P. 133-139.
26. <http://www.mayoclinic.org/ebsteins-anomaly/> [Electronic resource]. – Date of access: 15.10.2007.
27. Yale Cardiothoracic imaging. Heart Anatomy Electronic Book. [Electronic resource]. – Mode of access: <http://info.med.yale.edu>. – Date of access: 15.09.2007.

Поступила 03.10.2007г.