
П.Н. ЗУБАРЕВ, А.В. КОЧЕТКОВ, И.А. СОЛОВЬЕВ,
И.Г. ИГНАТОВИЧ, О.Г. КУРЛОВА

**ДОСТИЖЕНИЯ МАЛОИНВАЗИВНОЙ ЭНДОСКОПИИ В ЛЕЧЕНИИ
ДОБРОКАЧЕСТВЕННЫХ И РАННИХ ФОРМ ЗЛОКАЧЕСТВЕННЫХ
НОВООБРАЗОВАНИЙ ТОЛСТОЙ КИШКИ**

Российская военно-медицинская академия им. С.М. Кирова,
Российская Федерация

Представлены результаты лечения 128 больных с доброкачественными новообразованиями, малигнизированными полипами и ранними формами рака толстой кишки. Общее количество удаленных новообразований составило 318 опухолей, из которых 288 (90,5%) были доброкачественными, 23 (7,3%) малигнизированными аденомами и 7 (2,2%) рак in situ. Выполнены следующие виды оперативных вмешательств: петлевая одномоментная электроэксцизия в 219 случаях, петлевая электроэксцизия по частям в 86 случаях, эндоскопическая резекция слизистой оболочки – у 7 больных. В 1 случае (0,3%) возникло кровотечение на 2-е сутки после удаления стелющейся ворсинчатой опухоли восходящей ободочной кишки, остановлено эндоскопически. Рецидивы ворсинчатых опухолей выявлены в 3 случаях, что составило 1% рецидивов после удаления всех доброкачественных или 6,2% от общего числа ворсинчатых опухолей. Рецидивы злокачественных новообразований толстой кишки выявлены у 2 больных (6,6%).

Ключевые слова: ранний рак, толстая кишка, эндоскопическая полипэктомия, эндоскопическая резекция слизистой.

The results of 128 patients' treatment with benign tumors, malignant polyps and early forms of large intestine cancer are presented. The total number of tumors is 318, from which 288 (90,5%) are benign, 23 (7,3%) are adenomas with malignant degeneration and 7 (2,2%) are cancer in situ. The following kinds of operative interventions were performed: loop back electroexcision in 219 cases, loop back electroexcision in 86 cases, endoscope resection of a mucous membrane - in 7 patients. In 1 case (0,3%) there was a bleeding on the 2 day after the removal of ascending colon villous tumor, it was endoscopically stopped. Relapses of villous tumors were revealed in 3 cases that made up 1% of relapses after removal of all benign tumors or 6,2 % from the general number of villous tumors. Relapses of the large intestine malignant tumors were revealed in 2 patients (6,6%).

Keywords: early cancer, large intestine, endoscope polypectomy, endoscope mucous resection.

На современном этапе развития медицины все шире внедряются в хирургическую практику малоинвазивные операции при доброкачественных новообразованиях, малигнизированных полипах и поверхностных типах раннего рака толстой кишки. Клинические признаки, считающиеся характерными для малигнизированных полипов, уда-

ется выявить в 15-20% случаев [3, 4, 10, 11].

В настоящее время большинство исследователей признают, что аденоматозные полипы толстой кишки в течение нескольких лет путем последовательной трансформации, обусловленной генетическими aberrациями, могут превращаться в рак [1, 3, 7, 9, 10].

По мнению большинства авторов, все опухоли толстой кишки, независимо от их размеров и структуры, должны быть удалены [5, 6, 7, 8, 14, 15, 16]. Иссеченные полипы, считающиеся доброкачественными, иногда содержат участки малигнизации, в частности, аденокарциномы различной степени дифференцировки, что морфологически соответствует понятию «ранний рак». Частота малигнизации аденом колеблется от 1–4% (одиночные полипы) до 20% (множественные полипы). Ворсинчатые аденомы малигнизируются в среднем в 40 % случаев [2, 9, 10, 11].

Материалы и методы

В исследование было включено 128 больных с доброкачественными новообразованиями, малигнизированными полипами и ранними формами рака толстой кишки, которые находились на обследовании и лечении в клинике общей хирургии Военно-медицинской академии им. С.М. Кирова с 2002 по 2007 г.г. В исследуемую группу вошли 49 (38,3%) женщин и 79 (61,7%) мужчин в возрасте от 26 до 84 лет ($62,9 \pm 9,1$ лет). Средний возраст мужчин составил $65,6 \pm 9,2$ года (26-84 год), женщин – $62,3 \pm 8,8$ лет (26-74 года).

Общее количество удаленных новообразований составило 318 опухолей, из которых 288 (90,5%) были доброкачественными, 23 (7,3%) малигнизированными аденомами и 7 (2,2%) рак *in situ*.

Доброкачественные новообразования распределились следующим образом: 166 полипов тубулярного строения, 74 тубулярно-ворсинчатые аденомы и 48 ворсинчатых аденом (рис.1). Размеры полипов составили: до 1,0 см – 36 полипов; 1,0-3,0 см – 158 полипов; 3,0-5,0 см – 83 новообразования; 5,0 см и более – 10 новообразований. У одного пациента размеры опухоли достигали 8,0х6,0 см. Чаще всего

выявлена опухоль на ножке – в 175 (60,8%) наблюдениях, на узком основании в 71 (24,6%) случае, на широком основании выявлена в 42 (14,6%) случаях.

В зависимости от локализации в толстой кишке доброкачественные новообразования составили: в прямой кишке – 87 полипов (30,2%), в сигмовидной кишке 126 полипов (43,7%), в нисходящей ободочной кишке 28 полипа (9,7%), в поперечной ободочной кишке 24 полипа (8,3%), в восходящей ободочной кишке 17 полипов (5,9%), в слепой кишке 6 полипов (2,1%).

Злокачественные опухоли толстой кишки выявлены у 30 больных: в 20 случаях (66,7%) опухоль располагалась в прямой кишке: в нижнеампулярном отделе прямой кишки – у 6 человек, в среднеампулярном отделе прямой кишки – у 11 пациентов, в верхнеампулярном отделе прямой кишки – у 3 пациентов; в 10 наблюдениях (33,3%) опухоль выявлена в сигмовидной кишке. Клинические варианты представлены преимущественно ворсинчатыми опухолями – у 15 человек, или полиповидными новообразованиями – у 5 пациентов.

Наличие гистологической верификации новообразований являлось обязательным условием проведения исследования. Всем больным с подозрением на малигнизацию до выполнения эндоскопического удаления опухолей выполнялось гистологическое исследование биоптатов: у 7 пациентов выявлена малигнизированная аденома прямой кишки, у 2 больных – умеренно-дифференцированная аденокарцинома (рис. 2), у 11 пациентов – ворсинчатая аденома с дисплазией эпителия I-II степени. Размеры опухоли составили: 1,0-3,0 см – у 12 человек; 3,0-5,0 см – у 6 человек; 5,0 см и более – у 2 пациентов. Опухоль на широком основании выявлена у 6 человек, на узком основании у 6 человек, на ножке – у 8 пациентов.

В случае обнаружения малигнизации полипов всем пациентам выполнено ком-

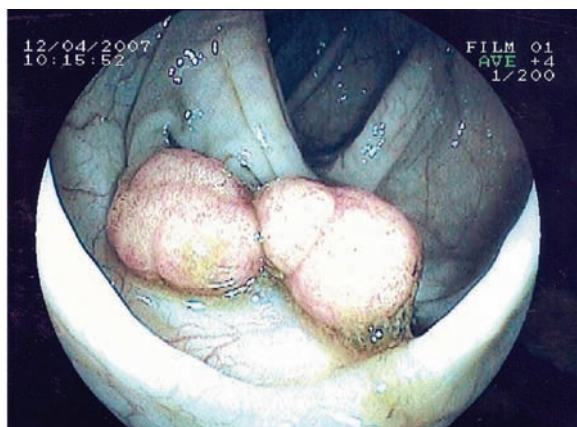


Рис. 1. Ворсинчатые аденомы верхнеампулярного отдела прямой кишки (1,5x1,0см).

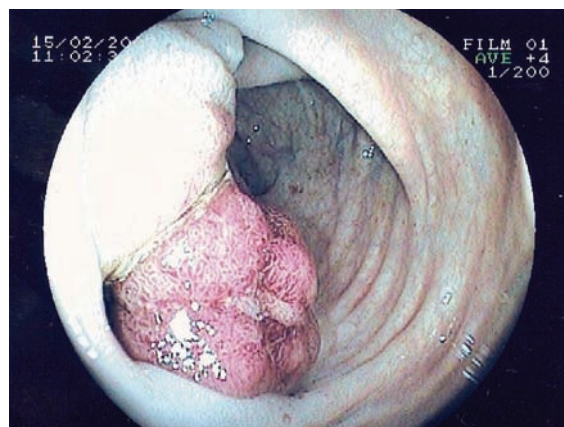


Рис. 2. Аденокарцинома нижнеампулярного отдела прямой кишки (2,5x2,0см).

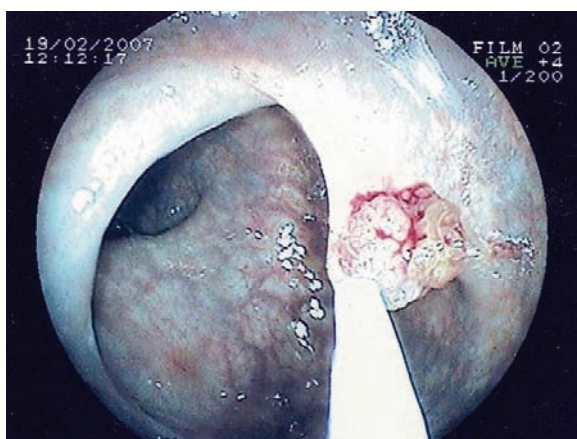


Рис. 3. Этап удаления малигнизированной аденомы прямой кишки (1,5x1,5см).

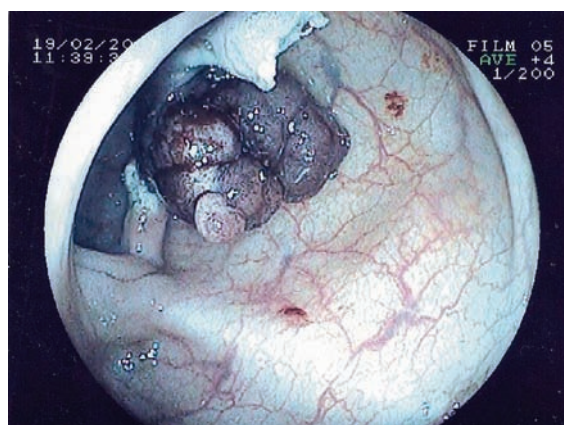


Рис. 4. Удаленная малигнизированная ворсинчатая аденома прямой кишки на ножке (2,5x2,5см).

плексное обследование, включавшее традиционные и дополнительные методы (клинические, биохимические исследования крови, онкомаркеры, эндоректальная сонография, ирригоскопия, компьютерная томография). Эндоректальная сонография позволяла дифференцировать слои кишечной стенки, глубину опухолевой инвазии, наличие или отсутствие в параректальной клетчатке увеличенных лимфатических узлов, поражение рядом расположенных органов. Компьютерная томография выполнялась только при подозрении на прорастание опухолью всех слоев кишечной стенки и/или наличие увеличенных пара-

ректальных лимфатических узлов. Ирригоскопия выполнялась в случае невозможности выполнения тотальной фиброколоноскопии с целью исключения первично-множественного опухолевого поражения толстой кишки. Больные с местнораспространенными формами рака прямой кишки и/или с наличием регионарных и отдаленных метастазов в данное исследование не включались.

Результаты и обсуждение

После подготовки толстой кишки препаратом «Фортранс» накануне дня опера-

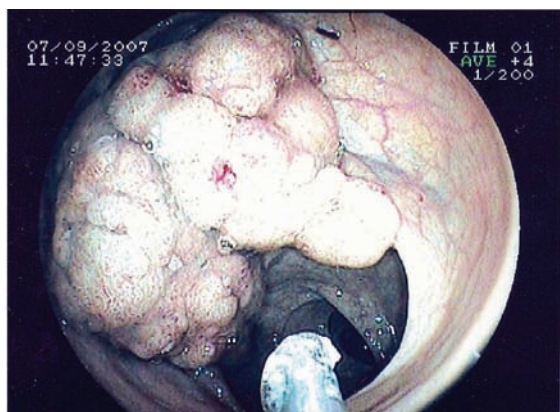


Рис. 5. Ворсинчатая аденома верхнеампулярного отдела прямой кишки (8,0х6,0 см).

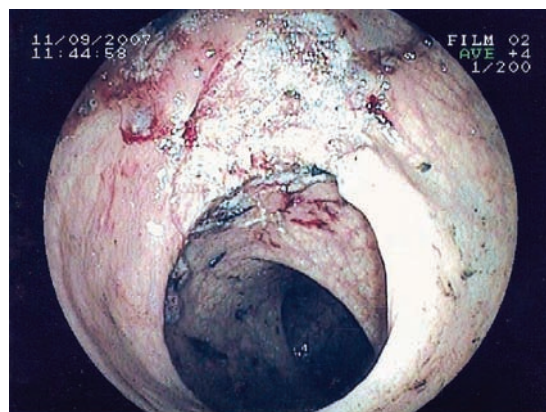


Рис. 6. Участок резецированной слизистой верхнеампулярного отдела прямой кишки.

ции, выполнены следующие виды оперативных вмешательств:

- петлевая одномоментная электроэксцизия (полиповидные формы на ножке, на узком основании) – в 206 и 13 случаях при доброкачественных и злокачественных новообразованиях толстой кишки, соответственно (рис. 3, рис. 4);

- петлевая электроэксцизия по частям (крупные полиповидные формы, на широком основании) – в 81 и 5 случаях при доброкачественных и злокачественных новообразованиях толстой кишки, соответственно;

- эндоскопическая резекция слизистой оболочки (новообразования на широком основании) – у 1 и 6 больных при доброкачественных и злокачественных новообразованиях толстой кишки, соответственно (рис. 5, рис. 6).

Удаление опухолей проводилось эндоскопической петлей с помощью электрокоагуляции и специальной петлей для резекции слизистой оболочки (MTW, Германия). Иссечение крупной ворсинчатой опухоли было поэтапным. Такое удаление опухоли позволяло достаточно хорошо выполнить коагуляцию отсекаемой части, свободно манипулируя в просвете кишки, что немало важно для избежания коагуляционной

перфорации стенки кишки. Заключительным этапом оперативного вмешательства при ворсинчатых и малигнизированных опухолях была обработка основания иссеченной опухоли аргон-плазменной коагуляцией с созданием на поверхности основания тонкого струпа. Это позволяло добиться полного гемостаза и быстрого рубцевания слизистой кишки. В 1 случае (0,3%) на 2-е сутки после операции возникло кровотечение после удаления стелющейся ворсинчатой опухоли восходящей ободочной кишки 3,0х3,0 см, остановлено эндоскопически. Других осложнений не было.

По результатам окончательного гистологического исследования злокачественных новообразований у 23 больных выявлены малигнизированные аденомы толстой кишки (опухоль сохраняет свои индивидуальные свойства, однако встречаются участки очаговой тяжелой дисплазии – III степени с признаками «carcinoma in situ»), у 4 больных аденокарцинома умеренной и у 3 пациентов высокой степени дифференцировки.

Динамическое наблюдение после удаления малигнизированных опухолей проводилось всем оперированным больным и отличалось от наблюдений при доброкачественных полипах. При доброкачественных

новообразованиях на ножке, в случае радикального иссечения путем петлевой электроэксцизии, первый контрольный осмотр выполнялся через 3 месяца, затем 1 раз в год; при доброкачественном новообразовании на широком основании в случае радикального иссечения путем петлевой электроэксцизии по частям – контрольные осмотры через 1, 3, 6, 9, 12 месяцев;

В случае выявления у больных малигнизированных аденом и начальных форм рака толстой кишки динамическое наблюдение заключалось в следующем: выполнение фиброколоноскопии с биопсией после отторжения струпа и завершения эпителизации (соответственно через 2 недели и через 4-6 недель), далее через 3, 6, 9, 12 месяцев, затем 1 раз в 6 месяцев (в течение второго года), затем 1 раз в год ежегодно.

Отдаленные результаты при удалении доброкачественных новообразований прослежены до 5 лет, рецидивы ворсинчатых опухолей выявлены в 3 случаях, что составило 1% рецидивов после удаления всех доброкачественных или 6,2% от общего числа ворсинчатых опухолей. В одном из этих случаев больной выполнена резекция сигмовидной кишки.

Данные литературы свидетельствуют о достаточно большой частоте рецидивов ранних форм рака прямой кишки от 5,0% до 25,0%, после удаления их эндоскопически методом петлевой диатермокоагуляции [2, 6, 12, 13]. Отдаленные результаты прослежены до 3-х лет, рецидивы выявлены у 2 больных (6,6%). В одном случае наблюдали рецидив умеренно-дифференцированной аденокарциномы нижнеампулярного отдела прямой кишки через 2 месяца после эндоскопического удаления опухоли в диаметре 2,5 см на широком основании. Во втором случае после 3-х кратной петлевой электроэксцизии малигнизированной аденомы верхнеампулярного отдела прямой кишки диаметром 4,5 см через 11 месяцев

выявлена умеренно-дифференцированная аденокарцинома. Больным выполнена резекция прямой кишки. Окончательный диагноз: рак прямой кишки T2N0M0 в обоих случаях.

Радикальность эндоскопической операции доказана на нескольких этапах: при исследовании удаленного препарата, контрольных осмотрах с биопсиями в ранние сроки, длительном динамическом наблюдении. При исследовании удаленной опухоли руководствовались гистологическими критериями радикальности эндоскопической операции [4]: неинвазивный рост аденокарциномы (высокая и умеренная степень дифференцировки), иссечение в пределах здоровых тканей, расположение опухолевых комплексов вне зоны электроразреза.

Выводы

Таким образом, наш небольшой опыт позволяет считать эндоскопические операции при доброкачественных и поверхностных типах раннего рака толстой кишки радикальным, малотравматичным и приемлемым методом лечения больных этой группы. Радикальность эндоскопической операции должна быть доказана на нескольких этапах: при тщательном гистологическом исследовании удаленного препарата, при регулярных контрольных осмотрах с биопсией места удаленной опухоли, длительным динамическим наблюдением. Только соблюдение указанных условий позволяет применять такой подход и добиться хороших результатов, не дискредитируя малоинвазивный метод хирургического лечения.

ЛИТЕРАТУРА

1. Вахруцева, С. С. Амбулаторное лечение больных с малигнизированными полипами дистальных отделов толстой кишки / С. С. Вахруцева, М. Н. Климентов, В. П. Шульгин // Хирургия. – 1990. – № 12. – С. 63-64.
2. Результаты эндоскопического лечения ранних форм рака толстой кишки / В. В. Веселов [и др.] //

-
- Клиническая эндоскопия. – 2005. – № 2. – С. 6-10.
3. Кудреватых, С. С. Морфология и особенности пролиферации полиповидных образований толстой кишки / С. С. Кудреватых, В. П. Тен // Вопросы онкологии. – 2007. – Т.53, № 1. – С. 54-59.
4. Кузьмин-Крутецкий, М. И. Возможности эндоскопии в лечении малигнизированных полипов и поверхностных типов раннего рака толстой кишки / М. И. Кузьмин-Крутецкий // Амбулаторная хирургия. Стационарозамещающие технологии. – 2003. – № 2. – С. 38-40.
5. Роль трансректального ультразвукового исследования в выборе тактики лечения больных при раке прямой кишки / Н. В. Леоненкова [и др.] // Амбулаторная хирургия. Стационарозамещающие технологии. – 2006. – № 2. – С. 49-51.
6. Нешитов, С. П. Лечение ворсинчатых аденом дистальных отделов толстой кишки / С. П. Нешитов // Хирургия. – 2001. – № 7. – С. 30-33.
7. Петров, В. П. Ворсинчатые опухоли толстой кишки и их хирургическое лечение / В. П. Петров // Хирургия. – 1994. – № 10. – С. 17-20.
8. Федоров, В. Д. О лечебной тактике при полипах толстой кишки / В. Д. Федоров // Хирургия. – 1988. – № 1. – С. 82-86.
9. Сравнительная оценка эндоскопической полипэктомии методами радиоволновой хирургии и электроэксцизии / В. П. Харченко [и др.] // Российский журнал гастроэнтерологии, гепатологии и колопроктологии. – 2005. – № 3. – С. 62-65.
10. Correlation of the morphology and size of colonic polyps with their histology / T. V. Fong [et al.] // Chang. Cong. Med. J. – 2003. – Vol.26. – P. 339-343.
11. Hackelsberger, A. Endoscopic polypectomy of colorectal adenoma with invasive carcinoma / A. Hackelsberger, P. Frumorgen // Endoscopy. 1995. – N 27. – P. 153-158.
12. Transanal endoscopic microsurgery: experience with 75 rectal neoplasms / D. Lev-Chelouche [et al.] // Dis. Colon Rectum. – 2000. – Vol.43, N 5. – P. 662-667.
13. Transanal endoscopic microsurgery: where are we now? / S. Maslekar [et al.] // Dig. Surg. – 2006. – Vol.23, N 1-2. – P. 12-22.
14. Ramamoorthy, S. L. Surgical treatment of rectal cancer / S. L. Ramamoorthy, J. W. Fleshman // Hematol. Onco. Clin. Am. – 2002. – Vol.16, N 4. – P.927-946.
15. Rex, D. K. Colonoscopy: a review of its yield for cancer and adenomas by indication / D. K. Rex // Am. J. Gastroenterol. – 1995. – Vol.90, N 3. – P. 353-365.
16. Is preoperative colonoscopy necessary in carcinoma of the colon and rectum? / L. L. Sollenberger [et al.] // Amer. Surg. – 1988. – Vol.52, N 2. – P. 113-115.

Поступила 23.11.2007г.