

В.П. ДЕЙКАЛО ¹, А.Н. ТОЛСТИК ¹, Л.Г. КРАВЧЕНКО ¹, А.Е. ЦЕРКОВСКИЙ ²

РЕАБИЛИТАЦИЯ ПАЦИЕНТОВ С ЗАСТАРЕЛЫМИ ДЕГЕНЕРАТИВНЫМИ ПОВРЕЖДЕНИЯМИ РАЗГИБАТЕЛЬНОГО АППАРАТА НА УРОВНЕ ПРОКСИМАЛЬНОГО МЕЖФАЛАНГОВОГО СУСТАВА ПАЛЬЦЕВ КИСТИ

УО «Витебский государственный медицинский университет» ¹,

УЗ «Витебская городская клиническая больница скорой медицинской помощи» ²,

Республика Беларусь

В статье описана реабилитация пациентов с застарелыми дегенеративными повреждениями разгибательного аппарата пальцев кисти на уровне проксимального межфалангового сустава. Установлено, что дегенеративные повреждения разгибательного аппарата развиваются в возрасте старше 40 лет. Консервативное лечение таких повреждений не является эффективным и не приносит желаемого результата, а реабилитацией данной категории пациентов следует заниматься специалистам, прошедшим специальную подготовку в области хирургии кисти. На основании опыта реабилитации таких пациентов в клинике травматологии, ортопедии и ВПХ УО «ВГМУ», в зависимости от состояния и степени дегенеративных изменений разгибательного аппарата, представлена и обоснована техника восстановления его структур. Описана методика послеоперационного ведения пациентов.

Ключевые слова: пальцы кисти, разгибательный аппарат, дегенеративные изменения, реабилитация

The article is dedicated to the description of the approach to rehabilitation of patients with inveterate degenerative lacerations of the extensor mechanism of fingers at proximal interphalangeal joint level. It was determined that degenerative lacerations of the extensor mechanism develop at the age of over forty. The conservative treatment of such kind of lacerations is not effective and does not give the intended effect. The rehabilitation of that category of patients is the deal of specialists having special training in the field of hand surgery. The technique of restoration of the structure was presented and grounded in the article on the basis of rehabilitation experience of such patients in the clinic of traumatology, orthopedy and military surgery of EE "VSMU", dependant on the state and level of degenerative lacerations of extensor mechanism. The methods of post-operative care are described.

Keywords: fingers of the hand, extensor apparatus, degenerative changes, rehabilitation

Сложности, связанные с восстановлением сухожилий сгибателей пальцев кисти, привели к тому, что реабилитацией данных пациентов занимаются травматологи-ортопеды, прошедшие специальную подготовку и имеющие опыт лечения этих повреждений. Вместе с тем, большинство хирургов, не имеющих специализированной подготовки в области хирургии кисти, часто недооценивают сложности реабилитации повреждений сухожилий разгибателей и с готовностью принимаются за их восстановление [1, 2, 3]. Исследования по-

казали, что не при всех повреждениях разгибателей пальцев кисти могут быть достигнуты хорошие результаты [1, 2, 4]. Разгибательный аппарат имеет сложное строение и динамически связан со сгибателями предплечья и собственными мышцами кисти [5, 6]. Одним из неблагоприятных последствий реабилитации этой категории пациентов является ограничение сгибания межфаланговых суставов, что значительно влияет на функцию пальца и кисти в целом [1, 2, 7, 8]. Результаты восстановления сухожилий разгибателей зависят от этио-

логии, локализации и степени повреждения, техники вмешательства и послеоперационной реабилитации [2, 4, 5, 9, 10]. Так, повреждение разгибателя над проксимальной фалангой, вовлекающее до 40% всего разгибательного аппарата на этом уровне, не влияет на функцию пальца и может не требовать специализированного лечения [1, 2]. Этого нельзя сказать о повреждении структур разгибательного аппарата на уровне проксимального межфалангового сустава [11, 12]. Даже незначительные повреждения этой локализации серьёзно нарушают функцию пальца, а специализированное лечение не всегда приводит к хорошим результатам. Это касается и дегенеративных изменений разгибателя на уровне проксимального межфалангового сустава, когда повреждение структур разгибательного аппарата происходит в процессе выполнения обычных движений [1, 2]. Реконструкция поврежденных разгибателей в застарелых случаях является ещё более сложной задачей [1, 2, 13].

Цель работы: улучшить результаты реабилитации пациентов с застарелыми дегенеративными повреждениями структур разгибательного аппарата пальцев кисти на уровне проксимального межфалангового сустава (ПМФС).

Материал и методы

Проведено сравнение результатов реабилитации двух групп пациентов с застарелыми дегенеративными повреждениями разгибательного аппарата на уровне проксимального межфалангового сустава. Первая группа (контрольная), включавшая 11 пациентов, подвергшихся хирургическому лечению в клинике травматологии, ортопедии и ВПХ Витебского государственного медицинского университета в период с 2003 по 2008 годы. Пациентам данной группы выполняли сухожильную пластику

по Вайнштейну с последующей иммобилизацией в течение 3 недель. Вторая группа включала 14 пациентов, реабилитированных по предложенной методике в период с 2006 по 2009 годы.

Застарелыми считали повреждения, с момента возникновения которых прошло более трёх недель.

Оценку результатов осуществляли спустя год и более после реабилитации. При этом учитывали степень деформации, объём разгибания и сгибания проксимального межфалангового сустава пальца.

Результаты и обсуждение

Возраст пациентов как контрольной, так и исследуемой группы превышал 40 лет. Причиной повреждения разгибательного аппарата пациентов обеих групп явились повседневные нагрузки, либо незначительные атипичные воздействия, обычно не приводящие к структурным повреждениям анатомических образований кисти. Клинически выявлялась бутоньерочная деформация пальца (сгибательная деформация проксимального межфалангового сустава в сочетании с гиперэкстензией ногтевой фаланги), степень выраженности и ригидность которой зависели от времени, прошедшего с момента повреждения. При ревизии у всех пациентов с дегенеративными повреждениями имел место отрыв центрального пучка от прикрепления к основанию средней фаланги без костного фрагмента. Центральная культия в той или иной степени смещалась в проксимальном направлении. Центральный пучок был истончён, а его структура отличалась от структуры неизменённого сухожилия. В патогенезе формирования бутоньерочной деформации пальца так же играло сопутствующее повреждение треугольной связки и связанное с ним смещение латеральных пучков разгибательного аппарата кпе-

реди от оси вращения проксимального межфалангового сустава, что вызывало разгибание ногтевой фаланги.

Из 14 пациентов исследуемой группы пятеро до поступления в клинику лечились амбулаторно путём шинирования пальца в положении разгибания от 3 до 5 недель. Подобное лечение не принесло желаемых результатов ни в одном случае. После снятия шины палец принимал исходную деформацию.

Из 11 пациентов контрольной группы лишь четверо имели удовлетворительный результат лечения, который заключался в полном сгибании проксимального межфалангового сустава с дефицитом разгибания до 20 градусов. Трое пациентов при дефиците разгибания до 40 градусов имели ограничение сгибания в ПМФС. Остальные пациенты имели ярко выраженную бутоньерочную деформацию пальца при отсутствии как разгибания, так и дальнейшего сгибания пальца.

Все пациенты исследуемой группы подверглись хирургическому вмешательству, которое проводилось под проводниковой анестезией на уровне подмышечной ямки. После обескровливания операционного поля накладывали жгут. По тылу проксимального межфалангового сустава выполняли фигурный разрез кожи, начиная от средней трети средней фаланги до средней трети основной фаланги пальца. Ревизировали и мобилизовали структуры разгибательного аппарата. Рубцовая ткань иссекалась. В случае отсутствия дефицита центрального пучка (6 пациентов) осуществляли его шов не рассасывающейся нитью 4-0 (рис. 1). После наложения основного шва зона восстановления усиливалась блокируемым швом рассасывающейся нитью 6-0 (рис. 2). Снимали жгут. Осуществляли гемостаз. Пассивно сгибали ПМФС до угла 40 градусов. При отсутствии формирования диастаза в зоне шва сгибали

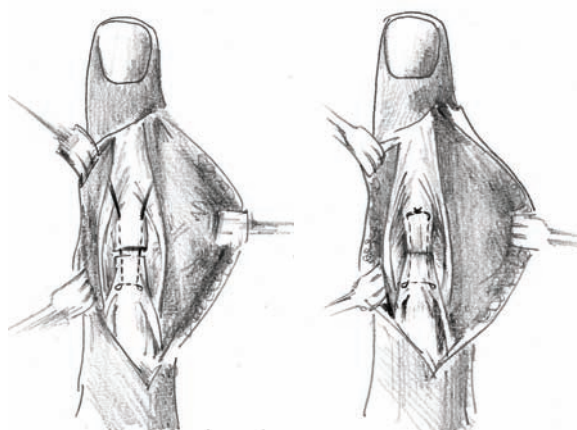
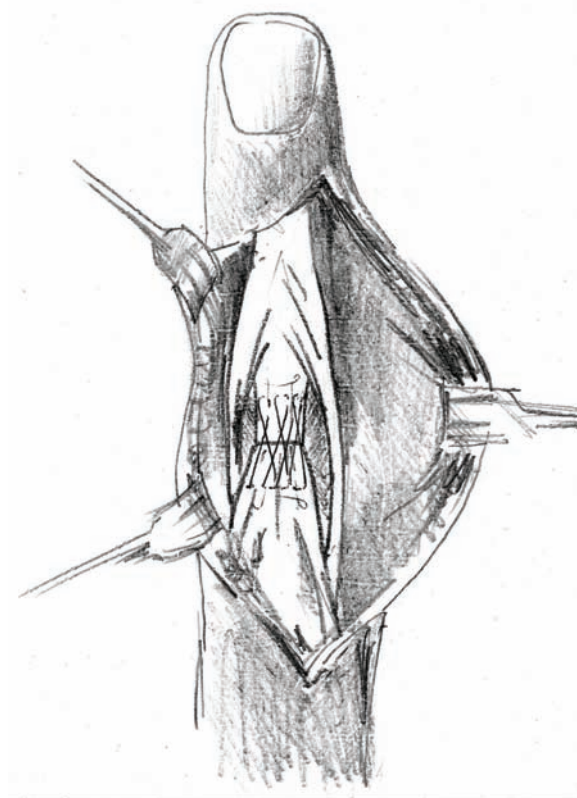


Рис. 1. Шов центрального пучка при отсутствии дефицита ткани сухожилия

дистальный межфаланговый сустав (ДМФС). Отсутствие изменений в зоне восстановления разгибателя после пассивных манипуляций служило признаком окончания вмешательства. Рана ушивалась. Накладывалась шина, которая фиксировала кс-

Рис. 2. Укрепление зоны восстановления центрального пучка блокируемым швом



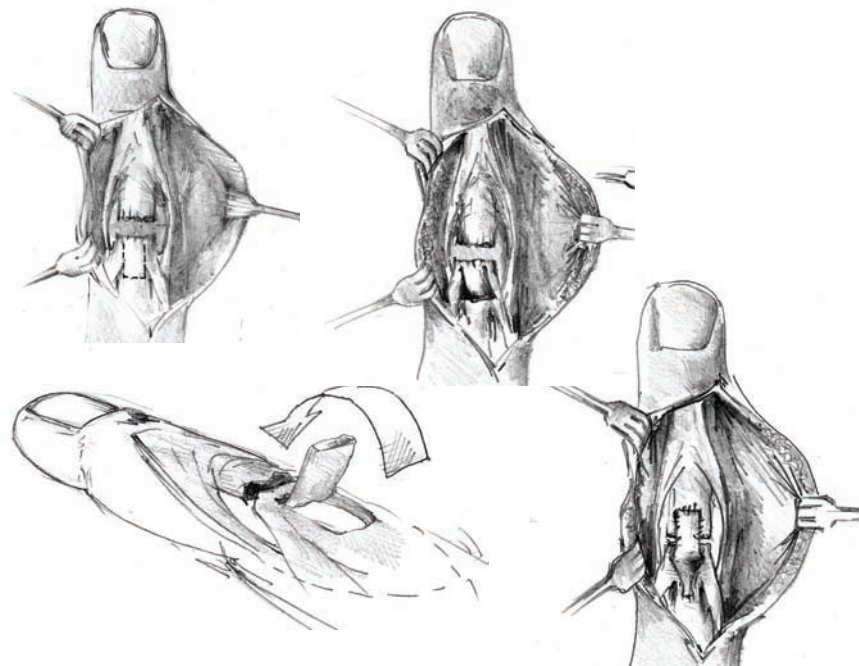
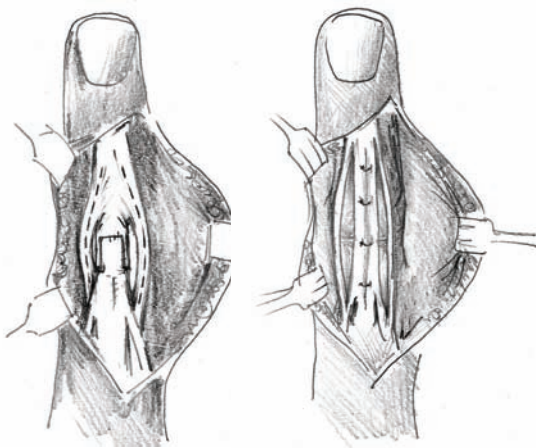


Рис. 3. Пластики центрального пучка разгибательного аппарата

тевой сустав в положении разгибания до 30 градусов, пястно-фаланговый сустав в положении сгибания до 10 градусов, межфаланговые суставы – в полном разгибании [14]. На 12–14 сутки снимали швы.

Шина укорачивалась, позволяя свободные движения в кистевом и дистальном межфаланговом суставе, предотвращая движения в проксимальном межфаланговом суставе. Пациентам рекомендовали выполнять дозированные активные движе-

Рис. 4. Частичная транспозиция латеральных пучков разгибательного аппарата



ния в дистальном межфаланговом суставе. Постоянная иммобилизация осуществлялась до 4 недель с момента операции. Спустя 4 недели снимали шину и начинали активное дозированное сгибание проксимального межфалангового сустава в сочетании с ночным шинированием. В случае формирования промежутка в зоне восстановления разгибателя после наложения основного и блокируемого швов при активном интраоперационном сгибании проксимального и дистального межфаланговых суставов (4 пациента) проксимальный межфаланговый сустав фиксировался спицей, после чего выполняли частичную транспозицию боковых пучков.

Спицу удаляли через 4 недели после операции. Иммобилизацию продолжали до 5 недель. Активная дозированная мобилизация проксимального межфалангового сустава с физиолечением и ночным шинированием сустава – до 7 недель.

У четырёх пациентов в процессе ревизии выявлен дефицит центрального пучка. В таких случаях выполняли пластику центрального пучка после трансартикулярной

фиксации проксимального межфалангового сустава в положении разгибания [15] (рис. 3).

Пластика центрального пучка дополнялась наложением блокирующего шва и частичной транспозицией латеральных пучков (рис. 4). В послеоперационном периоде осуществляли иммобилизацию в течение 5 недель. Спицу удаляли через 4 недели после операции. Ночное шинирование с активной мобилизацией и физиолечением до 7 недель. При прогрессирующем рецидиве дефицита разгибания шинирование проксимального межфалангового сустава продляли до 8 недель.

У всех пациентов были достигнуты хорошие и удовлетворительные результаты лечения. Дефицит разгибания до 20 градусов с сохранением активного сгибания был получен у трёх пациентов после пластики центрального пучка. Один пациент после пластики центрального пучка и продлённого шинирования до 8 недель имел смешанную контрактуру проксимального межфалангового сустава с дефицитом разгибания до 20 градусов и ограничение сгибания до 50 градусов. У всех пациентов после шва центрального пучка был достигнут полный объём разгибания с незначительным дефицитом сгибания (от 10 до 20 градусов в крайнем положении).

Выводы

1. Дегенеративные повреждения разгибательного аппарата развиваются в возрасте старше 40 лет и проявляются после незначительного травматического насилия либо в процессе выполнения обычных манипуляций.

2. Консервативное лечение таких повреждений не является эффективным и не приносит желаемого результата.

3. Объём хирургического вмешательства и характер послеоперационной ре-

билитации должен зависеть от состояния и степени дегенеративных изменений структур разгибательного аппарата.

ЛИТЕРАТУРА

1. Baratz, M. E. Extensor tendon injuries / M. E. Baratz // *Green's Operative Hand Surgery* / D. P. Green; ed. D. P. Green. – 5-th ed. – 2005. – Vol. 1. – Pt. II. – Chap. 6. – P.1045-1095.
2. Beaty, J. H. Extensor tendons / J. H. Beaty // *Campbell's Operative Orthopaedics* / S. Terry Canale; ed. S. Terry Canale. – 11-th. – 2007. – Vol. 4. – Pt. XVIII. – Chap. 63. – P.587-615.
3. Burton, R. I. Extensor tendons. Late reconstruction / R. I. Burton // *Green's Operative Hand Surgery* / D. P. Green; ed. D. P. Green. – 3-th ed. – 1993. – P. 1955-1988.
4. Adams, B. D. Staged extensor tendon reconstruction in the finger / B. D. Adams // *J. Hand Surg. [Am.]*. – 1997. – Vol. 22. – P. 833-837.
5. Gonzalez, M. H. The extensor tendons to the little finger: an anatomic study / M. H. Gonzalez, T. Gray, E. Ortinau // *J. Hand Surg. [Am.]*. – 1995. – Vol. 20, N 5. – P. 844-847.
6. Haines, R. W. The extensor apparatus of the finger / R. W. Haines // *J. Anat.* – 1951. – Vol. 85. – P. 251-259.
7. Caroli, A. Operative treatment of the post-traumatic boutonniere deformity: a modification of the direct anatomic repair technique / A. Caroli. // *J. Hand Surg. [Br.]*. – 1990. – Vol. 15. – P. 410-415.
8. Froehlich, J. A. Extensor tendon injuries at the proximal interphalangeal joint / J. A. Froehlich, E. Akelman, J. H. Herndon // *Hand Clin.* – 1988. – Vol. 4. – P. 25-37.
9. Grundberg, A. Anatomic repair of boutonniere deformity / A. Grundberg // *Clin. Orthop. Rel. Res.* – 1987. – Vol. 153. – P. 226-229.
10. Howard, R. F. Biomechanical analysis of four-strand extensor tendon repair technique / R. F. Howard, L. Ondrovic, D. P. Greenwald // *J. Hand Surg. [Am.]*. – 1997. – Vol. 22, N 5. – P. 838-842.
11. Rockwell, W. B. Extensor tendon: anatomy, injury, and reconstruction / W. B. Rockwell, P. N. Butler, B. A. Byrne // *Plast. Reconstr. Surg.* – 2000. – Vol. 106, N 7. – P. 1592-1603.
12. Rothwell, A. Repair of the established post traumatic boutonniere deformity / A. Rothwell // *Hand.* – 1978. – Vol. 10. – P. 241-245.
13. Littler, J. W. Redistribution of forces in the correction of the boutonniere deformity / J. W. Littler, R. G. Eaton // *J. Bone Joint Surg. [Am.]*. – 1967. – Vol. 49. – P. 1267-1274.

14. Purcell, T. Static splinting of extensor tendon repairs / T. Purcell, P. A. Eadie, S. Murugan // J. Hand Surg. [Br.]. – 2000. – Vol. 25, N 2. – P. 180-182.

15. Snow, J. W. Use of a retrograde tendon flap in repairing a severed extensor in the PIP joint area / J. W. Snow // Plast. Reconstr. Surg. – 1973. – Vol. 51, N 5. – P. 555-558.

Адрес для корреспонденции

210022, Республика Беларусь,
г. Витебск, пр-т. Победы д. 5, к. 2, кв. 47,
тел. моб.:+375 29 715-64-24,
e-mail:admin@vgmu.vitebsk.by,
Толстик А.Н.

Поступила 26.10.2009 г.

УВАЖАЕМЫЕ КОЛЛЕГИ!

9 апреля 2010 года в г. Минске в Белорусской медицинской академии последипломного образования состоится Республиканская научно-практическая конференция «СОВРЕМЕННЫЕ ЛАЗЕРНЫЕ ТЕХНОЛОГИИ В ХИРУРГИИ И ЭНДОСКОПИИ».

Научная программа конференции:

1. Экспериментальные исследования в области лазерной хирургии.
2. Возможности лазерной коагуляции.
3. Резекционные возможности высокоинтенсивного лазерного излучения.
4. Лазерные технологии в абдоминальной и торакальной хирургии.
5. Лазерная флебология.
6. Лазерная хирургия артерио-венозных мальформаций.
7. Эндоскопическая лазерная вапоризация и абляция, реканализация стриктур полых органов пищеварения.
8. Пищевод Баретта.
9. Разное.

Тезисы докладов принимаются до 25 марта 2010 года в электронном варианте по адресу: **dept surg@hotmail.com** в текстовом редакторе Microsoft Word 2003, без таблиц и графиков, шрифт 12 Times New Roman, 1 интервал, поля со всех сторон 2 см. **Объем тезисов: не более одной страницы текста.** **Оформление тезисов:** первая строка – название работы прописными буквами, вторая строка – ФИО авторов (ФИО предполагаемого докладчика подчеркнуть), далее – медицинское учреждение, город, страна. **Структура тезисов:** цель исследования, материалы и методы, результаты, заключение.

Тезисы, оформленные иным образом, приниматься к рассмотрению и публикации не будут. Ответственность за содержание и качество тезисов возлагается на их авторов.

Дальнейшую подробную информацию о конференции ищите на сайте: **www.belmapo.by**