

И.Н. ИГНАТОВИЧ

## ОСОБЕННОСТИ ПОРАЖЕНИЯ АРТЕРИЙ И СПОСОБЫ РЕВАСКУЛЯРИЗАЦИИ У ПАЦИЕНТОВ С НЕЙРОИШЕМИЧЕСКОЙ ФОРМОЙ СИНДРОМА ДИАБЕТИЧЕСКОЙ СТОПЫ

УО «Белорусский государственный медицинский университет»,

Республика Беларусь

**Цель.** Исследовать особенности окклюзионно-стенотического поражения артерий, влияющие на характер реваскуляризации у пациентов с нейроишемической формой синдрома диабетической стопы.

**Материал и методы.** Обследовано 106 пациентов с нейроишемической формой синдрома диабетической стопы, лечившихся в городском центре диабетической стопы г. Минска. Для визуализации артерий в 82 случаях (77,4%) использовалась контрастная ангиография, в 16 случаях (15,1%) КТ-ангиография и в 8 случаях (7,5%) сочетание обоих методов.

**Результаты и обсуждение.** У подавляющего большинства пациентов имелась дистальная окклюзия с поражением трех и двух берцовых артерий. При отсутствии значимого поражения поверхностной бедренной артерии, выполнимы транслюминальные эндоваскулярные методики. При критическом стенозе поверхностной бедренной артерии так же имеются условия для эндоваскулярной пластики хотя бы одной берцовой артерии для улучшения артериального притока к тканям стопы. При окклюзии поверхностной бедренной артерии лишь в единичных случаях имеется хотя бы одна проходимая берцовая артерия, которая может обеспечить «пути оттока», что ограничивает количество шунтирующих операций. В исследуемой группе пациентов реваскуляризация выполнена у 46 (43,9%).

**Заключение.** Перспектива улучшения оказания помощи пациентам с нейроишемической формой синдрома диабетической стопы, уменьшения количества высоких ампутаций состоит в дальнейшей разработке и внедрении гибридных технологий реваскуляризации конечности, адекватном материально-техническом обеспечении таких вмешательств.

*Ключевые слова:* синдром диабетической стопы, реваскуляризация, артерия

**Objectives.** To study the peculiarities of occlusive-stenotic arterial lesions influencing the character of revascularization in the patients with neuroischemic form of diabetic foot.

**Methods.** 106 patients with neuroischemic form of diabetic foot, who were treated in Minsk city center of diabetic foot, were investigated. For the arteries visualization contrast angiography was used in 82 cases (77,4%), CT-angiography was applied in 16 cases (15,1%), the combination of both methods was used in 8 cases (7,5%).

**Results.** The vast majority of patients had distal occlusion with the lesions of three and two tibial arteries. When significant lesions of superficial femoral artery are absent, transluminal endovascular procedures can be performed. At critical stenosis of the superficial femoral artery one also has conditions for the endovascular plastics of at least one tibial artery to improve blood flow to the tissues of the foot. At the occlusion of the superficial femoral artery only in rare cases, there is at least one traversed tibia artery, which can provide a "flight path, this limits the number of shunt operations. In the research group of patients revascularization was performed in 46 (43,9%) patients.

**Conclusion.** The prospect of improving care to the patients with neuroischemic form of diabetic foot, the decrease of number of high amputations implicates further working out and introduction of the hybrid technologies of the limb revascularization as well as the adequate material-technical support of such interventions.

*Keywords:* diabetic foot, revascularization, artery

### Введение

Сахарный диабет является актуальной проблемой современной медицины. Каждые 10 лет число пациентов с сахарным диабетом удваивается. Эта тенденция получила название «нейроинфекционной эпидемии» [1]. Тяжелый характер поражения артерий является характерной чертой сахарного диабета. По своей сути это пора-

жение является атеросклеротическим. Однако у пациентов с сахарным диабетом оно имеет ряд особенностей:

- 1) многоуровневый характер окклюзионно-стенотического поражения артерий;
- 2) поражение коллатералей;
- 3) поражение дистального артериального русла (подколенной, берцовых артерий, артериальных дуг стопы);

4) быстрый кальциноз атероматозных бляшек, развивающийся на фоне электролитных нарушений нефропатии.

Долгое время такое поражение артерий считалось некурабельным и пациентам с нейроишемической формой синдрома диабетической стопы (сочетание критической ишемии вследствие окклюзионно-стенотического поражения артерий и диабетической нейропатии) предлагался только один вид операций - ампутации. Этому способствовало ошибочное предположение S. Goldenberg, основанное на исследовании ампутированных конечностей, о том, что пролиферация эндотелия артерий является характерной чертой при диабете и может вести к окклюзии мелких артерий, нарушению артериального притока и к язвенно-некротическим изменениям стоп. Это привело к развитию концепции «болезни мелких артерий», которая объясняла язвенно-некротические поражения даже при наличии пульса на артериях стоп [2]. В результате нигилистический подход к лечению диабетической стопы превалировал в течение нескольких десятилетий, оставляя для лечения этой патологии только один хирургический подход - ампутации.

Однако исследования F.W. LoCerfo [3] продемонстрировали, что реваскуляризация и тщательный уход за стопами способствуют длительному сохранению опорной функции конечности. Этот эффект сравним с результатами лечения пациентов без диабета. Кроме того, было доказано, что микроангиопатия не создает значимых препятствий для поступления в ткани кислорода и питательных веществ, т.е. микроангиопатия является термином морфологическим, а не функциональным [4].

В результате в течение последних 10-ти лет отмечается увеличение количества реваскуляризирующих операций при синдроме диабетической стопы. Реконструктивные оперативные вмешательства, выполненные пациентам с критической ишемией конечности для ее спасения, обходятся государству в 4-7 раз дешевле, чем ампутации и следующие за этим этапы протезирования, инвалидности, реабилитации [5]. В связи с этим исследование характера поражения артерий нижних конечностей, типичных черт многоуровневого поражения артерий при сахарном диабете, является актуальным и необходимым для планирования ангиореконструктивных операций. Лечение пациентов с критической ишемией конечности сложная, междисциплинар-

ная и во многом нерешенная задача современной хирургии [6].

**Цель-** исследовать особенности окклюзионно-стенотического поражения артерий, влияющие на характер реваскуляризации у пациентов с нейроишемической формой синдрома диабетической стопы.

### Материал и методы

Для исследования особенностей окклюзионно-стенотического поражения артерий было обследовано 106 пациентов с нейроишемической формой синдрома диабетической стопы, лечившихся в городском центре диабетической стопы г. Минска с декабря 2008 по декабрь 2009 г.

Возраст пациентов составил от 48 до 84 лет, медиана 64 года (25-ый перцентиль - 60 лет, 75-ый перцентиль - 72 года).

Длительность сахарного диабета составляла от 0,1 до 42 лет, медиана 12 лет (25-ый перцентиль - 5 лет, 75-ый перцентиль - 20 лет).

Длительность существования синдрома диабетической стопы у обследуемых пациентов составила от 0,1 до 16 лет, медиана 0,5 года (25-ый перцентиль - 0,1 года, 75-ый перцентиль - 2 года).

Мужчин в исследуемой группе было 71 (67 %), женщин - 35 (33 %).

Преобладало поражение правой ноги - 69 пациентов (65,1 %). Поражение левой ноги отмечено у 37 пациентов (34,9 %).

У 22 пациентов проявлением критической ишемии на фоне диабетической нейропатии явились боли в покое без язвенно-некротического поражения стоп, у 84 пациентов имелись язвенно-некротические поражения стоп. Характер и локализация поражения стоп пациентов в исследуемой группе представлены в таблице 1.

Уровень креатинина, как показателя компенсации диабетической нефропатии, составлял от 68 до 594 ммоль/л, медиана 110 ммоль/л (25-ый перцентиль - 98 ммоль/л, 75-ый перцентиль - 129 ммоль/л) при нормальном уровне до 115 ммоль/л.

Уровень холестерина составлял от 4,4 ммоль/л до 8,8 ммоль/л, медиана 6,1 ммоль/л (25-ый перцентиль - 5,7 ммоль/л, 75-ый перцентиль - 7,1 ммоль/л) при нормальном уровне до 5,2 ммоль/л.

Уровень триглицеридов в исследуемой группе пациентов составлял от 0,81 до 3,51 ммоль/л, медиана 1,7 ммоль/л (25-ый перцентиль - 0,92 ммоль/л, 75-ый перцентиль - 2,76 ммоль/л) при

Таблица 1

**Характер и локализация поражения стоп пациентов в исследуемой группе**

Характер поражения	Количество случаев	%
1 Дефекта стопы нет	22	20,8
2 Трофическая язва 1 пальца	16	15,1
3 Трофическая язва 5 пальца	2	1,9
4 Трофическая язва 2-4 пальцев	11	10,4
5 Акральный некроз пяточной области	4	3,8
6 Акральные некрозы пальцев	5	4,7
7 Трофические язвы в месте предыдущих операций	6	5,7
8 Гангрена 1 пальца	14	13,2
9 Гангрена 5 пальца	11	10,4
10 Гангрена 2-3 пальцев	14	13,2
11 Трофическая язва среднего отдела стопы	1	0,9
Итого	106	100,0

нормальном уровне до 1,82 ммоль/л.

Для визуализации артерий в 82 случаях (77,4 %) использовалась контрастная ангиография, в 16 случаях (15,1 %) - КТ-ангиография и в 8 случаях (7,5 %) - сочетание обоих методов: вначале КТ, затем при наличии условий для эндоваскулярной ангиопластики - контрастная ангиография и интервенционное вмешательство.

Статистический анализ проводился с использованием программы «SPSS 15». Рассчитывались медиана, 25%-й и 75%-ый квартили. Для оценки достоверности различий сравниваемых показателей применялся тест хи-квадрат ( $\chi^2$ ) и критерий V Крамера.

**Результаты и обсуждение**

Результаты ангиографического исследования артериального русла нижних конечностей представлены в таблице 2 и на рис. 1.

Как видно из таблицы 2 и рисунка 1, у подавляющего большинства пациентов имелась дистальная окклюзия с поражением трех и двух

берцовых артерий, что согласуется с данными литературы [7]. Помимо берцовых артерий часто наблюдалось окклюзионно-стенотическое поражение поверхностной бедренной артерии. Однако поражение поверхностной бедренной артерии и подколенной артерии встречается у пациентов с сахарным диабетом реже, чем у пациентов без диабета. Так, по данным Н.Б. Исмаилова и соавт. [8], критические стенозы и окклюзии поверхностной бедренной артерии и подколенной артерии у пациентов без диабета встречаются в 20% и 63%, 26% и 44% соответственно, что значительно превышает частоту поражения этих артерий у пациентов с нейроишемической формой синдрома диабетической стопы в нашем исследовании.

Мы рассматриваем реваскуляризацию как основу лечения пациентов с нейроишемической формой синдрома диабетической стопы. Транслюминальная эндоваскулярная ангиопластика в силу малой инвазивности и хорошей переносимости пациентами является операцией выбора в лечении пациентов с критической ишемией при

Таблица 2

**Состояние аорты и артерий нижних конечностей у пациентов с нейроишемической формой синдрома диабетической стопы по данным ангиографического исследования**

Название артерии	проходима	Степень окклюзионно-стенотического поражения, %			
		некритический стеноз, <70%	критический стеноз, >70%	окклюзия	коллатеральный кровоток
Брюшная аорта	100	-	-	-	-
Общая подвздошная	94,93	5,07	-	-	-
Наружная подвздошная	94,20	5,07	0,72	-	-
Общая бедренная	95,62	4,38	-	-	-
Глубокая бедренная	97,81	2,19	-	-	-
Поверхностная бедренная	68,12	11,59	4,35	15,94	-
Подколенная	73,53	12,50	8,09	4,41	1,47
Передняя большеберцовая	13,99	3,50	16,78	60,14	5,59
Задняя большеберцовая	11,19	1,40	12,59	69,23	5,59
Малоберцовая	22,14	9,92	16,03	45,80	6,11

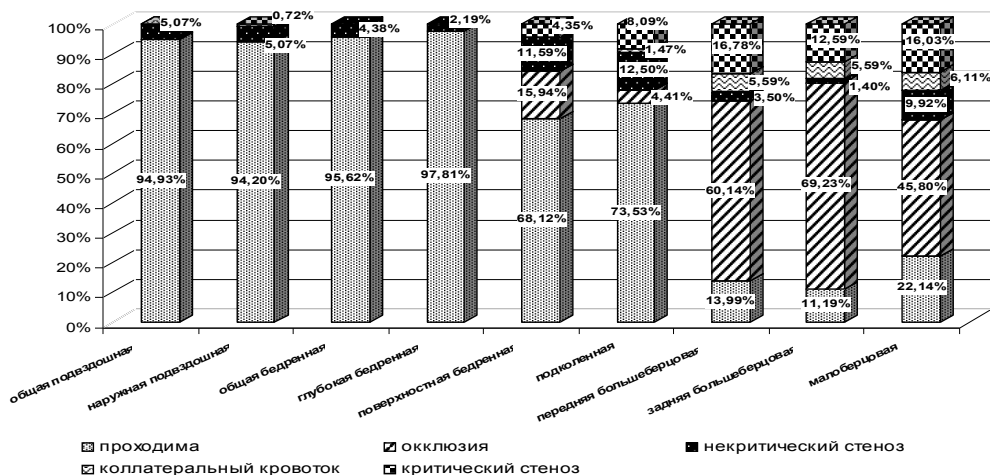


Рис. 1. Состояние артерии и артерий нижних конечностей по данным ангиографического исследования

нейроишемической форме синдрома диабетической стопы.

Но при протяженном окклюзионном поражении поверхностной бедренной артерии эта методика не может быть применена. Открытая шунтирующая операция не будет иметь эффекта при «плохих» путях оттока, при поражении всех берцовых артерий [9, 10].

Для планирования возможных подходов к реваскуляризации проведено исследование зависимости состояния подколенно-берцового сегмента в зависимости от состояния поверхностной бедренной артерии, что определяет выбор тактики реваскуляризации в этой группе пациентов. Эта взаимосвязь представлена на рисунках 2, 3, 4, 5.

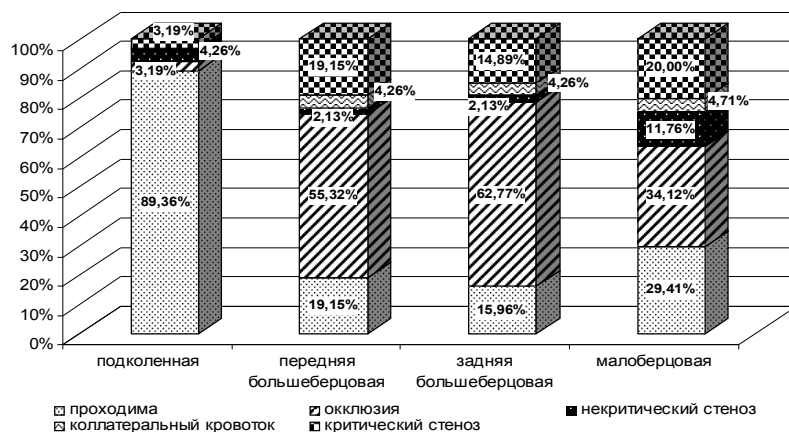
Как видно из рисунков 2 и 3, при отсутствии значимого поражения поверхностной бедренной артерии, выполнимы транслуминальные эндоваскулярные методики. При критическом стенозе поверхностной бедренной артерии так же имеются условия для эндоваскулярной пласти-

ки хотя бы одной берцовой артерии для улучшения артериального притока к тканям стопы (рис. 4). При окклюзии поверхностной бедренной артерии лишь в единичных случаях имеется хотя бы одна проходима берцовая артерия, которая может обеспечить «пути оттока» (рис. 5). В связи с этим шунтирующие операции могут быть выполнены лишь у небольшого числа пациентов с окклюзией поверхностной бедренной артерии при нейроишемической форме синдрома диабетической стопы.

Поэтому актуальной является задача разработки и совершенствования гибридных технологий реваскуляризации, объединяющих возможности открытых и эндоваскулярных подходов. Такие подходы только начали разрабатываться в Республике Беларусь, их широкое применение позволит улучшить оказание помощи пациентам с нейроишемической формой синдрома диабетической стопы.

Приводим пример из нашей практики лечения таких пациентов.

Рис. 2. Состояние дистального артериального русла нижней конечности при проходимой поверхностной бедренной артерии



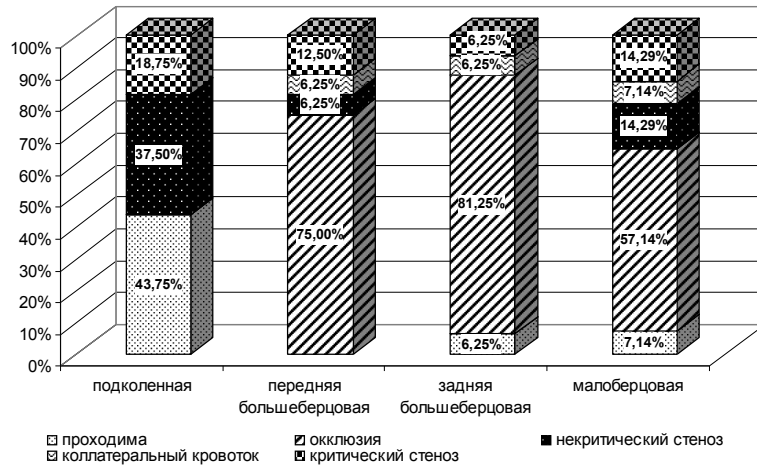


Рис. 3. Состояние дистального артериального русла нижней конечности при некритическом стенозе поверхностной бедренной артерии

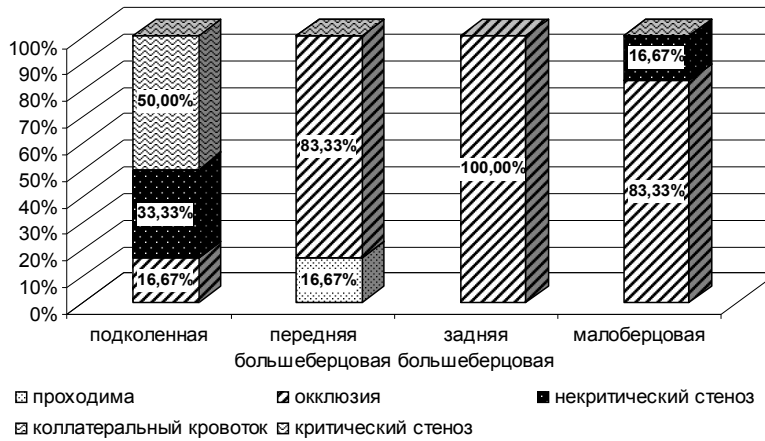


Рис. 4. Состояние дистального артериального русла нижней конечности при критическом стенозе поверхностной бедренной артерии

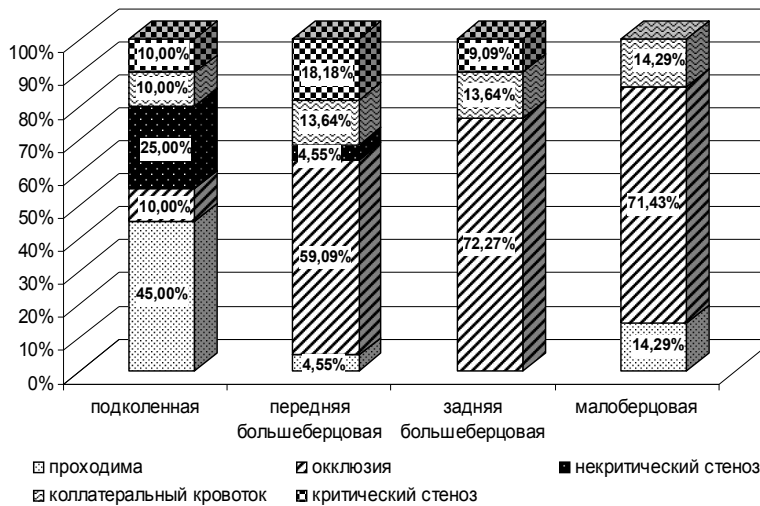


Рис. 5. Состояние дистального артериального русла нижней конечности при окклюзии поверхностной бедренной артерии

Пациентка Л., 60 лет, поступила в Центр диабетической стопы г. Минска 7.09.2009 г. с наличием обширной гнойно-некротической раны левой стопы после ампутации по поводу гангрены 1-го пальца, выполненной в другом лечеб-

ном учреждении. Из анамнеза: страдает сахарным диабетом около 10 лет, в течение 6-ти лет беспокоят боли в ногах, 3 года назад перенесла инсульт, гангрена 1-го пальца стопы развилась 2 месяца назад. При поступлении состояние ком-

пенсировано, отмечается снижение уровня гемоглобина до 107 г/л, уровень креатинина 97 ммоль/л, уровень гликированного гемоглобина 6,9, проявления диабетической нейропатии 2 степени.

Выполнена контрастная ангиография, при которой выявлено, что аорта, левая общая подвздошная, наружная подвздошная, глубокая бедренная артерии проходимы. Имеется окклюзия поверхностной бедренной артерии, некритический стеноз (< 40%) подколенной артерии, протяженные окклюзии передней и задней большеберцовых артерий, короткая окклюзия малоберцовой артерии в средней трети, доступная для эндоваскулярной ангиопластики. 24.09. 2009 г. под спинномозговой анестезией выполнена гибридная технология реваскуляризации:

1) в выделенную хирургическим доступом в верхней трети голени подколенную артерию введен интрадьюсер и выполнена эндоваскулярная баллонная ангиопластика малоберцовой артерии.

2) в месте введения интрадьюсера в подколенную артерию выполнена артериотомия и бедренно-подколенное шунтирование аутогенной *in situ*.

Достигнут технический успех ангиорекострукции.

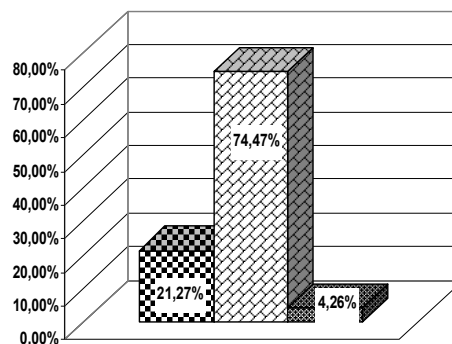
Предложенная нами очередность этапов гибридной операции может быть иной [11]. В нашем примере первенство эндоваскулярного этапа связана с лимитированным временем работы ангиографического кабинета.

В исследуемой группе пациентов реваскуляризация выполнена у 46 (43,9%) пациентов из 106, которым выполнена ангиография. Структура ангиорекоструктивных операций представлена на рис. 6.

Анализируя представленные данные, необходимо отметить, что перспектива увеличения реваскуляризирующих операций у пациентов с нейроишемической формой синдрома диабетической стопы состоит в более широком применении гибридных технологий реваскуляризации. Это может обеспечить дальнейшее улучшение оказания помощи пациентам с синдромом диабетической стопы. Факторы, которые сдерживают развитие этих методик в Республике Беларусь:

1) ограниченное количество ангиографических кабинетов;

2) отсутствие достаточного количества рентгеноперационных.



■ открытые операции ■ эндоваскулярные операции ■ гибридные технологии

**Рис. 6. Ангиорекоструктивные операции, выполненные пациентам с нейроишемической формой синдрома диабетической стопы**

При решении этих административных вопросов гибридные технологии могут быть широко внедрены в практику оказания помощи пациентам с синдромом диабетической стопы.

Исследовано состояния берцовых артерий с использованием балла по шкале Rutherford [12] справа и слева. Чем меньше значение этого балла, тем в меньшей степени поражены берцовые артерии. Выявлено, что нейроишемические поражения правой стопы развиваются при меньшем значении этого параметра (медиана = 6,5; 25-ый квартиль - 5,0, 75-ый квартиль - 8,0), что свидетельствует о лучшем состоянии берцовых артерий, в сравнении с левой конечностью (медиана = 7,0; 25-ый квартиль - 5,0, 75-ый квартиль - 8,0). Тест хи-квадрат ( $\chi^2$ ) выявил достоверность различий балла по шкале Rutherford ( $p=0,02$ ), при которых развиваются нейроишемические поражения стоп справа и слева (в исследуемой группе, как и в популяции в целом, преобладали правши). Это свидетельствует о роли нейропатии и связанной с ней повышенной травматизацией и развитием компрессионных язв правой стопы в развитии нейроишемических поражений.

Не было отмечено связи характера поражения артерий с выраженностью язвенно-некротического поражения стопы ( $p>0,05$ )

Исходя из этого, комплекс мер по уходу за стопами и ранняя реваскуляризация при развитии критической ишемии на фоне окклюзионно-стенотического поражения артерий - это основные направления по улучшению оказания помощи пациентам с нейроишемической формой синдрома диабетической стопы.

При исследовании судьбы пациентов, у которых не было условий для выполнения ревас-

куляризации, выявлено, что высокие ампутации конечности выполнены в течение 12 месяцев у 41,7 % пациентов этой группы. Тест хи-квадрат ( $\chi^2$ ) и критерий V Крамера выявили достоверность различий балла по шкале Rutherford для берцовых артерий у пациентов, сохранивших и потерявших конечность. Это свидетельствует о высокой актуальности и необходимости разработки и совершенствования методик ранней реваскуляризации (пока берцовые артерии не имеют протяженного поражения и сохранена проходимость поверхностной бедренной и подколенной артерий) и гибридных технологий реваскуляризации (в случае многоуровневого поражения артериального русла).

### Заключение

Вследствие многоуровневого характера поражения артерий при нейроишемической форме синдрома диабетической стопы, тяжелого поражения дистального артериального русла существующие стандартные подходы к реваскуляризации (открытые и эндоваскулярные методики) могут быть применены только у 43,9% пациентов с нейроишемической формой синдрома диабетической стопы.

Ограниченный процент пациентов, к которым может быть применено этиопатогенетическое лечение, ухудшает результаты лечения нейроишемической формы синдрома диабетической стопы, ведет к большому количеству высоких инвалидизирующих ампутаций конечности.

Перспектива улучшения оказания помощи, уменьшения количества высоких ампутаций состоит в дальнейшей разработке и внедрении гибридных технологий реваскуляризации конечности, адекватного материально-технического обеспечения таких вмешательств.

### ЛИТЕРАТУРА

1. Дедов, И. И. Диабетическая стопа / И. И. Дедов, О. В. Удовиченко, Г. Р. Галстян. – М., 2005. – 175 с.
2. Nonatheromatous peripheral vascular disease of the lower extremity in diabetes mellitus / S. Goldenberg [et al.] // *Diabetes*. – 1959. – N 8. – P. 261-273.
3. LoGerfo, F. W. Current concepts vascular and microvascular disease of the foot in diabetes. Implications

for foot care / F. W. LoGerfo, J. D. Coffman // *N. Engl. J. Med.* – 1984. – Vol. 3, N 11. – P. 1615-1619.

4. Hemodynamic factors in the genesis of diabetic microangiopathy / H. N. Parving [et al.] // *Metabolism-Suppl.* – 1983. – Vol. 32. – P. 943-949.

5. Boulton, A. The foot in diabetes / A. Boulton, P. Cavanagh, G. Rayman. – 4<sup>th</sup> ed. – Wiley, 2006. – 471 p.

6. Гавриленко, А. В. Хирургическое лечение больных с критической ишемией конечностей / А. В. Гавриленко, С. И. Скрылев. – М., 2005. – 176 с.

7. Гавриленко, А. С. Хирургическое лечение больных с критической ишемией нижних конечностей, обусловленной поражениями артерий инфраингвинальной локализации / А. С. Гавриленко, С. И. Скрылев // *Ангиология и сосудистая хирургия*. – 2008. – № 4. – С. 111-118.

8. Исмаилов, Н. Б. Лечебная и диагностическая тактика при атеросклеротическом окклюзионно-стенотическом поражении артерий нижних конечностей у геронтологических больных / Н. Б. Исмаилов, А. В. Веснин // *Ангиология и сосудистая хирургия*. – 2008. – № 3. – С. 27-31.

9. Малахов, Ю. С. Анализ результатов хирургического лечения больных с гнойно-некротическими поражениями нижних конечностей ишемического генеза / Ю. С. Малахов, Д. А. Аверьянов, А. В. Иванов // *Ангиология и сосудистая хирургия*. – 2009. – № 1. – С. 133-138.

10. Peripheral arterial disease in diabetic and nondiabetic patients: a comparison of severity and outcome / E. B. Jude [et al.] // *Diabetes Care*. – 2001. – Vol. 24. – P. 1433-1437.

11. Гибридные операции у больных атеросклерозом нижних конечностей при развившейся критической ишемии / А. Н. Вачев [и др.] // *Ангиология и сосудистая хирургия*. – 2010. – Т. 16. – Прил. № 4: Нерешенные вопросы сосудистой хирургии: материалы 22 Международ. конф., 22–24 нояб. 2010 г. – С. 61-62.

12. Recommended standards for reports dealing with lower extremity ischemia: revised version / R. B. Rutherford [et al.] // *J. Vasc. Surg.* – 1997. – Vol. 26. – P. 517-538.

### Адрес для корреспонденции

220116, Республика Беларусь,  
г. Минск, пр. Дзержинского, 83,  
Белорусский государственный  
медицинский университет,  
1-я кафедра хирургических болезней,  
тел. моб.: +375 44781-12-10,  
e-mail: ini67@inbox.ru,  
Игнатович И.Н.

Поступила 28.02.2011 г.