

Д.А. МАГДИЕВ, К.А. ЕГИЗАРЯН

## ЛЕЧЕНИЕ ПОВРЕЖДЕНИЙ ДИСТАЛЬНОГО ЛУЧЕЛОКТЕВОГО СУСТАВА

ГОУ ВПО «Российский государственный медицинский университет Росздрава», г. Москва,  
Российская Федерация

На основании изучения отечественной и зарубежной литературы в обзоре представлены сведения об актуальности проблемы повреждений связочного аппарата дистального лучелоктевого сустава (ДЛЛС). В 51-65% случаев причиной повреждения связочного аппарата ДЛЛС являются переломы дистального эпиметафиза лучевой кости со смещением отломков. Основным механизмом изолированного повреждения ДЛЛС - падение на вытянутую руку или травма костей предплечья при чрезмерной ротации.

Переломы лучевой кости, проникающие в ДЛЛС, требуют тщательной репозиции. Известно, что даже оставленное незначительное смещение приводит к развитию деформирующего артроза в течение 5 лет у 100% пациентов.

До настоящего времени не полностью определены показания к проведению консервативного или оперативного лечения. В обзоре подробно описаны оперативные методы лечения, применяемые при указанных повреждениях, техника операций, а также рассмотрены преимущества и недостатки каждого метода.

*Ключевые слова:* дистальный лучелоктевой сустав, треугольный фибро-хрящевой комплекс, лечение

On the basis of both native and foreign literature studying, the data concerning the urgency of the problem of the ligament apparatus of the distal radioulnar joint (DRUJ) are presented in the review. In 51-65% of cases the fractures of the distal epimetaphis of the radius with displacement of the bone fragments are the reasons of the DRUJ ligament apparatus injuries. The main mechanism of the isolated DRUI injury is falling down on the outstretched hand or forearm bones injury caused by the excessive rotation.

The fractures of the radius penetrating into DRUI remand a thorough reposition. Insignificant displacement left is known to result in deforming arthritis within 5 years in 100% of patients.

Up to present the indications to the conservative or operative treatment havent been completely determined. The operative techniques, used at the given injuries, are described in details in the review as well as the operation technology; the advantages and disadvantages of each method are studied.

*Keywords:* distal radioulnar joint, triangular fibro-cartilage complex, treatment

Вопросы оказания помощи при повреждениях связочного аппарата дистального лучелоктевого сустава разработаны недостаточно, не полностью определены показания к проведению консервативного или оперативного лечения, а зачастую выбор метода лечения основан на индивидуальных предпочтениях хирурга, доступности и оснащенности медицинских учреждений необходимым оборудованием. Для многих видов оперативного лечения не изучены статистически обработанные данные об отдаленных результатах лечения и реабилитации пациентов.

В настоящее время предложен широкий выбор консервативного и оперативного методов лечения повреждений связочного аппарата ДЛЛС. Хирургические способы лечения представлены как классическими операциями и их модификациями, так и новыми реконструктивными вмешательствами с применением современных имплантируемых материалов, микрохи-

рургической техники, артроскопии.

Повреждения ДЛЛС встречаются у пациентов при свежих, а также при срастающихся или сросшихся со смещением переломах дистального эпиметафиза лучевой кости, головки лучевой кости [1] или ее диафиза [2], врожденных или посттравматических укорочениях лучевой кости, синостозах радиоульнарного сочленения или костей предплечья, изолированных вывихах головки локтевой кости. Основным механизмом изолированного повреждения ДЛЛС - падение на вытянутую руку или травма костей предплечья при чрезмерной ротации [3].

Переломы лучевой кости, проникающие в ДЛЛС, требуют тщательной репозиции. Даже оставленное незначительное смещение (до 2,0 мм) приводит к развитию деформирующего артроза в течение 5 лет у 100% больных [4, 5].

При переломе ладонного края суставной поверхности лучевой кости со смещением отломков необходимо проводить их открытую ре-

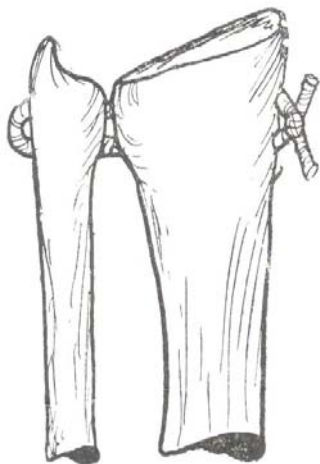


Рис. 1. Лавсанопластика связочного аппарата ДЛЛС [21]

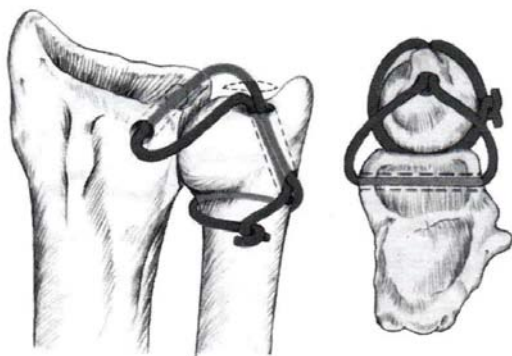


Рис. 2. Восстановление связочного аппарата ДЛЛС [22]

позицию и внутреннюю фиксацию [6].

При внутрисуставных переломах лучевой кости широко применяются аппараты наружной фиксации, позволяющие не только удерживать отломки, но и начинать раннюю реабилитацию больных. По мнению W.H. Bowers [7], использование наружного фиксатора и разработка движений при наличии нестабильности ДЛЛС возможны только после шва треугольного фиброзно-хрящевого комплекса (ТФХК) или остеосинтеза шиловидного отростка.

Переломы дистального эпиметафиза лучевой кости в 51-65% случаев сочетаются с переломом шиловидного отростка локтевой кости - места прикрепления основных стабилизаторов ДЛЛС [8, 9, 10]. Перелом вершины шиловидного отростка локтевой кости не нарушает стабильности ДЛЛС, тогда как его перелом на уровне основания приводит к отрыву стабилизаторов дистального конца локтевой кости.

При небольших смещениях шиловидного отростка локтевой кости возможно консервативное лечение с применением гипсовых повязок до верхней трети предплечья в средне физиоло-

гическом положении в течение 6 недель. При значительном смещении с наличием признаков нестабильности дистального конца локтевой кости производят остеосинтез шиловидного отростка чрескостным проволочным швом [7, 3, 11].

При внутрисуставных переломах головки локтевой кости оперативное лечение подразумевает фиксацию отломков спицами. При невозможности фиксации показана резекционная артропластика по P.V. Dingman [12] с сохранением шиловидного отростка, ТФХК и удалением суставной поверхности головки локтевой кости. В крайних случаях, и преимущественно пожилым пациентам выполняют удаление всего дистального конца локтевой кости по W. Dargach [13, 14].

Изолированные повреждения ДЛЛС (вывихи и подвывихи головки локтевой кости) встречаются значительно реже, чем их сочетания с переломами костей предплечья [15, 16]. Сопутствующие повреждения ТФХК S. Nishikawa et al. [17] предлагают подразделять на отрывы ТФХК и разрывы диска ТФХК.

При отрывах ТФХК предложены методы открытого и артроскопического чрескостного шва ТФХК к лучевой и локтевой костям [18, 19]. К преимуществам артроскопического метода относится малая травматичность в сочетании с возможностью точного определения локализации и степени повреждения [17, 20].

При невозможности восстановления ТФХК и нестабильности ДЛЛС предложена закрытая фиксация лучевой кости с локтевой спицами Киршнера. При отсутствии явлений артрита ДЛЛС возможна реконструкция лучелоктевых связок (рис. 1, 2) [3, 10, 21, 22].

Предложенная А.К. Palmer в 1989 году [23] классификация патологий ТФХК, на основании данных артроскопии ДЛЛС, стала удобным руководством к выбору оптимальной тактики лечения. Согласно А.К. Palmer, все повреждения ТФХК подразделяются на травматические (I тип) и атравматические (дегенеративные) (II тип):

#### I. Травматические изменения:

**I A** - разрывы/перфорации центральной части суставного диска;

**I B** - отрыв ТФХК от локтевой кости (с/без перелома шиловидного отростка);

**I C** - отрыв полулунно-локтевой и трехгранно-локтевой связок от запястья;

**I D** - отрыв суставного диска от лучевой кости.

## **II. Дегенеративные изменения:**

**II А** - истончение, разволокнение диска без его перфорации;

**II В** - истончение, разволокнение диска ТФХК + хондромалиция локтевой или полулунной кости;

**II С** - перфорация суставного диска + хондромалиция локтевой или полулунной кости;

**II Д** - перфорация суставного диска + хондромалиция локтевой или полулунной кости + неполный разрыв трехгранно-полулунной связки;

**II Е** - перфорация суставного диска хондромалиция локтевой или полулунной кости + полный разрыв трехгранно-полулунной связки + ульнокарпальный артрит.

Повреждения IA не нарушают стабильности ДЛЛС и дают возможность консервативного лечения. В этих случаях проводится иммобилизация лучезапястного сустава гипсовой повязкой. Наш клинический опыт показал, что при данной патологии продолжительность иммобилизации составляет 4-6 недель. При сохранении симптомов разрыва ТФХК многие авторы рекомендуют артроскопическое удаление диска [24, 25]. По мнению А. Minami et al. [26] у 90% пациентов боль после данной операции исчезает полностью или значительно снижается.

При повреждениях IB широкое применение находят хирургические методы лечения. Хорошие исходы оперативного лечения обусловлены богатым кровоснабжением периферической части диска и ее высокой регенераторной способностью [27, 28].

Повреждения класса IC затрагивают периферическую часть ТФХК с ладонной стороны. При сопутствующем отрыве локтезапястных связок от полулунной и трёхгранной костей возможно развитие локтезапястной нестабильности. При неудовлетворительных результатах консервативного лечения показаны открытые реконструктивные оперативные вмешательства, направленные на восстановление поврежденных связок [24, 29].

Отрывы ТФХК от лучевой кости (ID класс) часто сочетаются с внутрисуставными переломами дистального эпиметафиза лучевой кости [24]. При сохранении стабильности ДЛЛС показано удаление центральной (не кровоснабжаемой) части диска и его фрагментов [30], а при нестабильности проводят восстановление ТФХК [31]. При этом, несмотря на плохое кровоснабжение периферии суставного диска, отличные и хорошие результаты операции были получены в

67% случаев [32, 33]. По сведениям А.Л. Osterman [25], J. Pilny [34] удаление центральной части диска в отдалённом периоде приводило к неудовлетворительным исходам более чем в 30% случаев.

Дегенеративные изменения ТФХК относятся ко II классу повреждений по классификации А.К. Palmer и требуют иного подхода к лечению. Подобные изменения ТФХК, как правило, связаны с нарушениями анатомических и функциональных взаимоотношений в суставе. Данные изменения могут встречаться при: изменениях угла наклона или длины локтевой и лучевой костей (при сросшихся со смещением переломах Коллеса и Смита, диафизарных переломах с укорочением); нарушениях конгруэнтности суставных поверхностей (вследствие внутрисуставных переломов головки локтевой кости и/или сигмовидной вырезки лучевой кости); несостоятельности мягкотканых стабилизаторов сустава; ложном суставе шиловидного отростка локтевой кости [20, 35].

Для коррекции угла наклона лучевой кости проводят ее остеотомию на уровне дистального метаэпифиза с костной пластикой клиновидным трансплантатом из гребня подвздошной кости [36].

При ложном суставе шиловидного отростка проводят как его удаление с подшиванием ТФХК к культе локтевой кости, так и остеосинтез фрагмента спицей и проволочным швом [35].

У пациентов с артритом ДЛЛС (класс IIE) предпочтение отдают разнообразным вариантам артропластики.

Операция удаления головки локтевой кости была впервые подробно описана W. Darrach (1913) [13]. Головку резецируют от основания шиловидного отростка до начала сигмовидной вырезки (рис. 3). Показаниями к операции Darrach долгое время оставались неправильно

**Рис. 3. Схематическое изображение операции Darrach [40]**

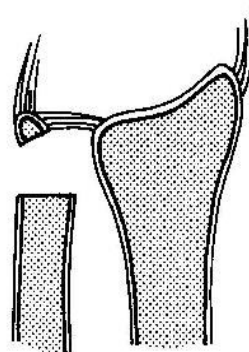

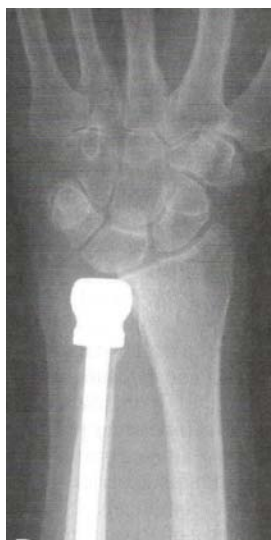


Рис. 4. Эндопротезирование головки локтевой кости [40]

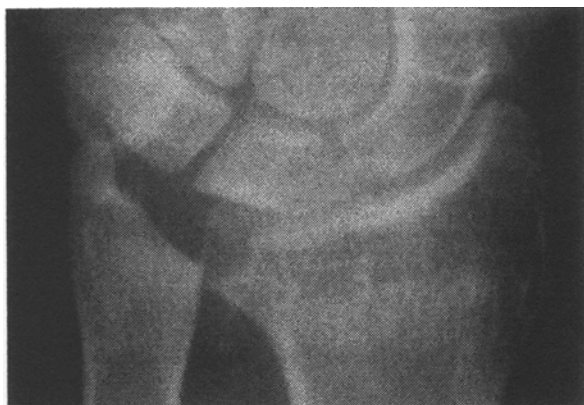

Рис. 5. Операция Bowers - гемирезекционная интерпонирующая артропластика [40]

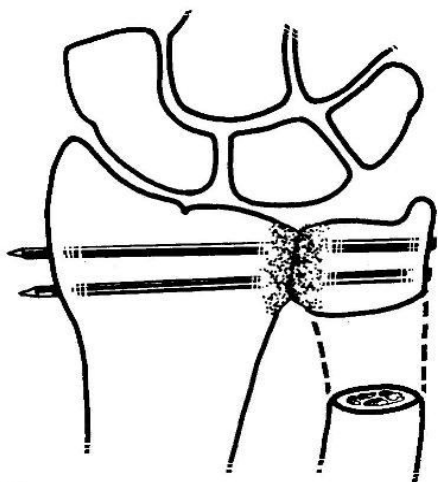


Рис. 6. Схематическое изображение операции Sauve-Karandji [40]

сросшиеся переломы Коллеса, ревматоидный артрит, деформирующий остеоартроз ДЛЛС. Однако из-за большого числа осложнений (снижение силы захвата пальцев кисти, локтевого

смещения запястья, развитие нестабильности кистевого сустава, подкожных разрывов сухожилий и др.) данную операцию выполняют преимущественно у пожилых, малоактивных пациентов [37, 38, 39].

В настоящее время при артрозе ДЛЛС предложено проводить эндопротезирование головки локтевой кости с использованием силиконовых, керамических, металлических протезов головки локтевой кости (рис. 4) [22, 41, 42, 43]. Показаниями к операции эндопротезирования являются болевой синдром и нестабильность кистевого сустава, однако выявленные в отдаленном послеоперационном периоде значительное число осложнений приводит к сдержанности при выполнении данных оперативных вмешательств.

С целью снижения болезненности при ротационных движениях в ДЛЛС E.J. Vieber et al., [38], W.H. Bowers (1985) [44] предложили проводить гемирезекционную интерпонирующую артропластику, что способствовало увеличению амплитуды ротационных движений и снижению болевого синдрома (рис. 5).

Как у пожилых, так и у молодых пациентов, для лечения нестабильности ДЛЛС L. Sauve и M. Karandji в 1936 году было предложено проводить артродез дистального лучелоктевого сустава [45] (рис. 6). Однако сохранение болевых ощущений после операции Sauve-Karandji отмечалось у 16-24% пациентов [46].

Проведенный сравнительный анализ отдалённых результатов M.S. George et al. [14] оперативных вмешательств по Darrach и Sauve-Karandji у пациентов младше 50 лет не выявил достоверных преимуществ ни одного из методов.

Дегенеративные изменения ТФХК происходят также при травматическом удлинении локтевой кости относительно лучевой («ulna+» вариант), «ульнокарпальный импинджмент». В этом случае нагрузка в суставе перераспределяется на локтевую кость, а её взаимодействие с костями запястья приводит к боли в локтевой части кистевого сустава, ограничению ротации предплечья и нарушению функции связок кистевого сустава [47, 48]. Лечение данной патологии заключается в укорочении локтевой кости - диафизарной остеотомии или так называемой «вафельной» резекции дистального конца локтевой кости (рис. 7, 8) [20, 49].

### Заключение

Таким образом, анализ отечественной и зарубежной литературы показал, что при травматических повреждениях ТФХК и сохранении симптомов его разрыва преимущественно используются оперативные методы лечения поврежденных связок, направленные на восстановление нарушенных анатомических и функциональных взаимоотношений в суставе.

При внутрисуставных переломах лучевой кости с целью профилактики деформирующего артроза, требуется тщательная репозиция отломков. При переломе ладонного края суставной поверхности лучевой кости со смещением отломков необходимо проводить их открытую репозицию и внутреннюю фиксацию. Использование аппаратов наружной фиксации у данного контингента пациентов позволяют не только удерживать отломки, но и дают возможность начинать раннюю реабилитацию пострадавших.

У пожилых, малоактивных пациентов следует выполнять операции Darrach и Sauve-Karandji.

Популярные в настоящее время операции эндопротезирования головки локтевой кости с использованием различных видов протезов из-за большого числа осложнений в ближайшем и отдаленном послеоперационном периодах заставляют сдерживаться хирургов при выполнении данных оперативных вмешательств.

### ЛИТЕРАТУРА

1. Essex-Lopresti, P. Fractures of the radial head with distal radio-ulnar dislocation; report of two cases/ P. Essex-Lopresti // J. Bone Joint Surg. Br. – 1951. – Vol. 33B, N 2. – P. 244-247.
2. Galleazzi, R. Ueber ein besonderes Syndrom bei Verletzungen im Bereich der Unterarmknochen / R. Galleazzi // Arch. Orthop. Unfallchir. – 1934. – Vol. 35. – P. 557-562.
3. Lawler, E. A. Total wrist arthroplasty / E. A. Lawler, N. Paksima // Bull. NYU Hosp. Jt. Dis. – 2006. – Vol. 64, N 3-4. – P. 98-105.
4. Knirk, J. L. Intra-articular fractures of the distal end of the radius in young adults / J. L. Knirk, J. B. Jupiter // J. Bone Joint Surg. Am. – 1986. – Vol. 68, N 5. – P. 647-659.
5. Morisawa, Y. Dorsoradial avulsion of the triangular fibrocartilage complex with an avulsion fracture of the sigmoid notch of the radius / Y. Morisawa, T. Nakamura, K. Tazaki // J. Hand Surg. Eur. Vol. – 2007. – Vol. 32, N 6. – P. 705-708.
6. Operative treatment of volar intra-articular fractures

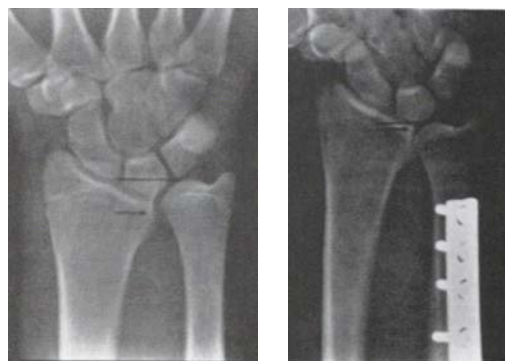

Рис. 7. Диафизарная остеотомия [40]

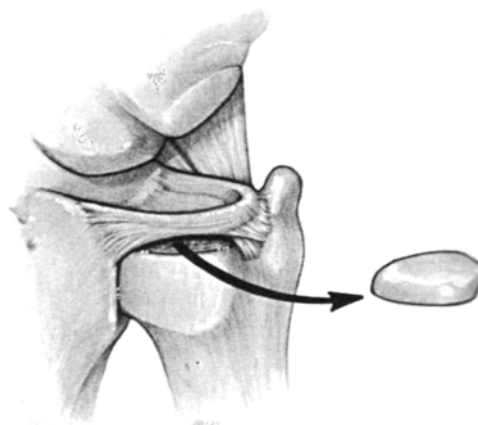


Рис. 8. «Вафельная» резекция дистального конца локтевой кости [40]

- of the distal end of the radius / J. B. Jupiter [et al.] // J. Bone Joint Surg. [Am.]. – 1996. – Vol. 78, N 12. – P. 1817-1828.
7. Bowers, W. H. The distal radioulnar joint / W. H. Bowers // Operative hand surgery / Ed. D. P. Green. – 3<sup>rd</sup> ed. – New York, 1993. – P. 973-1019.
8. Distal radioulnar instability is an independent worsening factor in distal radial fractures / T. Lindau [et al.] // Clin. Orthop. Relat Res. – 2000. – Vol. 376. – P. 229-235.
9. Arthroscopic diagnosis of intra-articular soft tissue injuries associated with distal radial fractures / R. S. Richards [et al.] // J. Hand Surg. [Am.]. – 1997. – Vol. 22, N 5. – P. 772-776.
10. The role of the distal radioulnar ligaments, interosseous membrane, and joint capsule in distal radioulnar joint stability / L. D. Ward [et al.] // J. Hand Surg. [Am.]. – 2000. – Vol. 25, N 2. – P. 341-351.
11. May, M. M. Ulnar styloid fractures associated with distal radius fractures: incidence and implications for distal radioulnar joint instability / M. M. May, J. N. Lawton, P. E. Blazar // J. Hand Surg. [Am.]. – 2002. – Vol. 27, N 6. – P. 965-971.
12. Dingman, P. V. Resection of the distal end of the ulna (Darrach operation); an end result study of twenty four cases / P. V. Dingman // J. Bone Joint Surg. [Am.]. – 1952. – Vol. 34, N 4. – P. 893-900.
13. Darrach, W. Partial excision of the lower shaft of the ulna for deformity following Colles' fracture / W. Darrach



- // Ann. Surg. – 1913. – Vol. 57, N 4. – P. 482-491.
14. George, M. S. The Sauve–Kapandji procedure and the Darrach procedure for distal radio–ulnar joint dysfunction after Colles’ fracture / M. S. George, T. R. Kiefhaber, P. J. Stern // J. Hand Surg. [Br.]. – 2004. – Vol. 29, N 6. – P. 608-613.
15. Bruckner, J. D. Complex dislocations of the distal radioulnar joint. Recognition and management / J. D. Bruckner, D. M. Lichtman, A. H. Alexander // Clin. Orthop. Relat. Res. – 1992. – N 275. – P. 90-103.
16. Garrigues, G. E. Acute irreducible distal radioulnar joint dislocation. A case report / G. E. Garrigues, J. M. Aldridge 3rd. // J. Bone Joint Surg. [Am.]. – 2007. – Vol. 89, N 7. – P. 1594-1597.
17. Nishikawa, S. Anatomical study of the carpal attachment of the triangular fibrocartilage complex / S. Nishikawa, S. Toh // J. Bone Joint Surg. [Br.]. – 2002. – Vol. 84, N 7. – P. 1062-1065.
18. Adolfsson, L. Current trend in hand surgery: Proceeding of the 6<sup>th</sup> Congress of the International Federation of Societies for Surgery of the Hand / L. Adolfsson. – Helsinki, 1995. – P. 21-28.
19. Geissler, W. B. Wrist Arthroscopy / W. B. Geissler. – New York: Springer, 2005. – 215 p.
20. Голубев, И. О. Повреждения и заболевания дистального лучелоктевого сустава / И. О. Голубев // Вестн. травматологии и ортопедии им. Н. Н. Приорова. – 1998. – № 4. – Ч. 2. – С. 60-63.
21. Козлов, И. А. Застарелые вывихи и переломовывихи лучевой кости в дистальном лучелоктевом суставе и их лечение / И. А. Козлов, В. Ф. Коршунов, Л. И. Шелухина // Ортопедия, травматология и протезирование. – 1989. – № 1. – С. 49-51.
22. Adams, B. D. Distal radioulnar joint instability / B. D. Adams // Operative hand surgery / Eds. D. P. Green. – 3<sup>rd</sup> ed. – New York, 1993. – P. 605-644.
23. Palmer, A. K. Triangular fibrocartilage complex lesions: a classification / A. K. Palmer // J. Hand Surg. [Am.]. – 1989. – Vol. 14, N 4. – P. 594-606.
24. Elkowitz, S. J. Wrist arthroscopy / S. J. Elkowitz, M. A. Posner // Bull. NYU Hosp. Jt. Dis. – 2006. – Vol. 64, N 3-4. – P. 156-165.
25. Osterman, A. L. Arthroscopic debridement of triangular fibrocartilage complex tears / A. L. Osterman // Arthroscopy. – 1990. – Vol. 6, N 2. – P. 120-124.
26. Clinical results of treatment of triangular fibrocartilage complex tears by arthroscopic debridement / A. Minami [et al.] // J. Hand Surg. [Am.]. – 1996. – Vol. 21, N 3. – P. 406-411.
27. Bednar, J. M. Arthroscopic treatment of triangular fibrocartilage tears / J. M. Bednar // Hand Clin. – 1999. – Vol. 15, N 3. – P. 479-488.
28. Palmer, A. K. The triangular fibrocartilage complex of the wrist—anatomy and function / A. K. Palmer, F. W. Werner // J. Hand Surg. [Am.]. – 1981. – Vol. 6, N 2. – P. 153-162.
29. Cooney, W. P. Distal radius fractures: external fixation proves best // J. Hand Surg. [Am.]. – 1998. – Vol. 23, N 6. – P. 1119-1121.
30. Husby, T. Long-term results after arthroscopic resection of lesions of the triangular fibrocartilage complex / T. Husby, J. R. Haugstvedt // Scand J. Plast. Reconstr. Surg. Hand Surg. – 2001. – Vol. 35, N 1. – P. 79-83.
31. Mikic, Z. D. Treatment of acute injuries of the triangular fibrocartilage complex associated with distal radioulnar joint instability // J. Hand Surg. [Am.]. – 1995. – Vol. 20, N 2. – P. 319-323.
32. Sagerman, S. D., Arthroscopic repair of radial-sided triangular fibrocartilage complex tears / S. D. Sagerman, W. Short // Arthroscopy. – 1996. – Vol. 12, N 3. – P. 339-342.
33. Shih, J. T. Early isolated triangular fibrocartilage complex tears: management by arthroscopic repair / J. T. Shih, H. M. Lee, C. M. Tan // J. Trauma. – 2002. – Vol. 53, N 5. – P. 922-927.
34. Pilny, J. Arthroscopy in the diagnosis and therapy of wrist disorders / J. Pilny // Acta Chir. Orthop. Traumatol. Cech. – 2004. – Vol. 71, N 2. – P. 106-109.
35. Hauck, R. M. Classification and treatment of ulnar styloid nonunion / R. M. Hauck, J. Skahen 3rd., A. K. Palmer // J. Hand Surg. [Am.]. – 1996. – Vol. 21, N 3. – P. 418-422.
36. Palmer, A. K. Fractures of the distal radius / A. K. Palmer // Operative hand surgery / Ed. D. P. Green. – 3<sup>rd</sup> ed. – New York, 1993. – P. 929-972.
37. Абдулхабирова, М. А. Переломы и вывихи головки локтевой кости и их лечение: учеб. пособие / М. А. Абдулхабирова, А. Я. Плахов. – М., 1990. – 28 с.
38. Failed distal ulna resections / E. J. Bieber [et al.] // J. Hand Surg. [Am.]. – 1988. – Vol. 13, N 2. – P. 193-200.
39. Kleinman, W. B. Salvage of the failed Darrach procedure / W. B. Kleinman, J. A. Greenberg // J. Hand Surg. [Am.]. – 1995. – Vol. 20, N 6. – P. 951-958.
40. Green, D. P. Green’s operative hand surgery / D. P. Green. – 5<sup>rd</sup> ed. – New York: Churchill Livingstone. – 1160 p.
41. Berger, R. A. Hand Surgery / R. A. Berger, A. P. C. Weiss. – Philadelphia: Wolter Kluwer Company, 2004. – Vol. II. – 1990 p.
42. Scheker, L. R. Distal ulnar prosthetic replacement / L. R. Scheker, B. A. Babb, P. E. Killion // Orthop. Clin. North Am. – 2001. – Vol. 32, N 2. – P. 365-376.
43. Willis, A. A. Arthroplasty of the distal radioulnar joint using a new ulnar head endoprosthesis: preliminary report / A. A. Willis, R. A. Berger, W. P. Cooney // J. Hand Surg. [Am.]. – 2007. – Vol. 32, N 2. – P. 177-89.
44. Bowers, W. H. Distal radioulnar joint arthroplasty: the hemiresection–interposition technique / W. H. Bowers // J. Hand Surg. [Am.]. – 1985. – Vol. 10, N 2. – P. 169-178.
45. Sauve, L. Nouvelle technique de traitement chirurgical des luxations recidivantes isolees de l’extremite inferieure de cubitus / L. Sauve, M. Kapandji // J. de Chirurgie. – 1936. – Vol. 47. – P. 589-594.
46. Sauve–Kapandji operation for disorders of the distal radioulnar joint after Colles’ fracture. Good results in 12

patients followed for 1.5–4 years / S. S. Mikkelsen [et al.] // Acta Orthop. Scand. – 1997. – Vol. 68, N 1. – P. 64-66.  
47. Ahn, A. K. Triangular fibrocartilage complex tears: a review / A. K. Ahn, D. Chang, A. M. Plate // Bull. NYU Hosp. Jt. Dis. – 2006. – Vol. 64, N 3–4. – P. 114-118.  
48. Saffar, P. The pathology of the long ulna: anatomy and treatment / P. Saffar // J. Hand Surg. Eur. – 2007. – Vol. 32, N 6. – P. 608-619.  
49. Feldon, P. Wafer distal ulna resection for triangular fibrocartilage tears and/or ulna impaction syndrome / P. Feldon, A. L. Terrono, M. R. Belsky // J. Hand Surg. [Am.]. – 1992. – Vol. 17, N 4. – P. 731-737.

#### **Адрес для корреспонденции**

117997, Российская Федерация,  
г. Москва, ул. Островитянова, д. 1,  
Российский государственный медицинский  
университет им. Н.И. Пирогова,  
кафедра травматологии, ортопедии и  
военно-полевой хирургии,  
тел.моб.: +7 925 507-02-22,  
e-mail: egkar@mail.ru,  
Егиазарян К.А.

*Поступила 25.03.2011 г.*

---

### **УВАЖАЕМЫЕ КОЛЛЕГИ!**

**16 сентября 2011 года в Санкт-Петербурге будет проходить  
Всероссийская научно-практическая конференция с международным участием  
«Актуальные вопросы хирургии кисти»**

#### **Основные вопросы:**

- Современные возможности лечения переломов костей кисти.
- Новые технологии лечения повреждений сухожилий сгибателей и разгибателей пальцев кисти.
- Особенности лечения повреждений периферических нервов верхней конечности и их последствий.
- Реконструктивные операции в лечении больных с открытыми повреждениями и дефектами тканей кисти.
- Ошибки и осложнения в хирургии кисти.

В работе конференции ожидается участие более 200 научных сотрудников и врачей травматологов, ортопедов, хирургов из всех регионов России, а также ближнего и дальнего зарубежья. В период проведения научной конференции будет организована выставка современных образцов медицинского оборудования и лекарственных препаратов.

Непосредственно перед конференцией 14-15 сентября 2011 года планируется проведение Обучающего семинара с привлечением иностранных лекторов и тренингом на анатомическом материале (ограниченное число участников).

#### **Основные темы обучающего семинара:**

- Современные технологии остеосинтеза при переломах костей кисти и предплечья.
- Эндопротезирование мелких суставов кисти с использованием различных имплантатов.
- Замещение дефектов тканей кисти островковыми кожными лоскутами.

По вопросам научной программы конференции и участия в Обучающем семинаре следует обращаться к заместителю директора ФГУ «РНИИ ТО им Р.Р.Вредена» по научной и учебной работе Кочишу Александру Юрьевичу (Тел.: 812-670-86-56).