

Б.Д. БОБОЕВ¹, Ф.И. МАХМАДОВ², Б.А. ИКРОМОВ²

МИНИИНВАЗИВНЫЕ МЕТОДЫ В ДИАГНОСТИКЕ И ЛЕЧЕНИИ ХОЛЕДОХОЛИТИАЗА

Санкт-Петербургский государственный медицинский университет им. акад. И.П.Павлова¹,
Российская Федерация

Таджикский государственный медицинский университет им. Абуали ибн Сино², г. Душанбе
Республика Таджикистан

Цель. Улучшение результатов диагностики и лечения желчнокаменной болезни, осложненной холедохолитиазом, на основе комплексного применения современных высокоинформативных неинвазивных методов исследования и определения преимуществ малоинвазивных методов оперативного вмешательства.

Материал и методы. В основу работы положены результаты обследования 86 пациентов с подозрением на холедохолитиаз за период с 2005 по 2009 гг. Мужчин было 9 (10,5%) и женщин – 77 (89,5%), возраст обследованных варьировал от 25 до 87 лет (средний возраст $67,3 \pm 12,0$ года). Старше 60 лет было 48 (55,8%) пациентов. В результате комплексного обследования у 63 пациентов выявлены конкременты внепеченочных желчных протоков, из них резидуальный холедохолитиаз – у 4, сочетание холедохолитиаза с Синдромом Мириззи (СМ) – у 6 человек.

Результаты. Наиболее информативным методом исследования желчных путей, позволяющим установить точную причину и уровень нарушения их проходимости, по нашим наблюдениям, оказалась магнитно-резонансная холангиопанкреатография (МРХПГ). Этот метод исследования применен у 34 (39,5%) пациентов на томографе с напряженностью магнитного поля 1,5 Тл. МРХПГ позволила верифицировать камни в желчных протоках у 31 пациента, при этом в нерасширенном общем желчном протоке – у 8. В 19 случаях были выявлены множественные (от 2 до 5) конкременты в общем желчном протоке (ОЖП), в том числе в дистальном его отделе – у 11 пациентов. Минимально визуализируемый размер конкрементов составил 2 мм.

Заключение. Эффективность метода МРХПГ в диагностике холедохолитиаза составила 98,5%. Использование МРХПГ позволило с высокой степенью достоверности верифицировать диагноз, определить распространенность патологического процесса, выбрать оптимальный метод оперативного пособия, избежать развития различных осложнений, сопровождающие инвазивные диагностические вмешательства.

Ключевые слова: холедохолитиаз, магнитно-резонансная холангиопанкреатография, лапароскопическая холецистэктомия

Objectives. Improvement of diagnostics and treatment results of cholelithiasis, complicated by choledocholithiasis on the basis of complex application of contemporary highly informative non-invasive investigation methods and to determine advantage of minimally invasive operative methods

Methods. Examination results of 86 patients in whom choledocholithiasis was suspected during the period of 2005 to 2009 served as the basis of this research. Male patients composed 9 (10,5%) and female - 77 (89,5%); the age of the examined patients varied from 25 to 87 (the average age $67,3 \pm 12,0$ years). Patients over 60 composed 48 (55,8%) of the total number of patients. As the result of the complex examination the concrements of extrahepatic bile ducts were revealed in 63 patients; in 4 of these patients – residual choledocholithiasis and combination of choledocholithiasis with Mirizzi syndrome (MS) – in 6 patients.

Results. According to our observations, magnetic resonance cholangiopancreatography (MRCP) appeared to be the most informative method of investigation of the bile ducts permitting to determine the definite cause and disturbances degree of their passability. This investigation method was applied in 34 patients (39,5%) on the tomography with magnetic field 1.5 T. MRCP permitted to verify the stones in the bile duct in 31 patients and in non-dilated general bile duct – in 8 patients. The multiple (2 to 5) concrements in the common bile duct (CBD) were revealed in 19 cases including its distal section – in 11 patients. Minimally visualizing size of the concrements was 2 mm.

Conclusions. MRCP method efficacy in choledocholithiasis diagnostics made up 98,5%. MRCP application permitted to verify diagnosis with high degree of reliability, to determine pathological process prevalence, to choose optimal operative technique and to avoid various complications development accompanying invasive diagnostics interventions.

Keywords: choledocholithiasis, magnetic resonance cholangiopancreatography, laparoscopic cholecystectomy

Введение

Проблема диагностики холедохолитиаза, как одного из самых частых осложнений желчнокаменной болезни (ЖКБ), несмотря на все

достижения современной медицины по прежнему остается актуальной [1, 2, 3]. Большинство пациентов с холедохолитиазом страдают тяжелыми сопутствующими заболеваниями, находясь в пожилом и старческом возрасте

те. Механическая желтуха, гнойный холангит и острый панкреатит усугубляют тяжесть их общего состояния. Поэтому поиск своевременных и эффективных методов диагностики и миниинвазивных способов лечения холедохолитиаза при ЖКБ является важной задачей [1, 4, 5, 6].

В настоящее время одно из основных мест в диагностике холедохолитиаза занимают методы прямого контрастирования: эндоскопическая ретроградная холангиопанкреатография (ЭРХПГ) и чрескожная чреспеченочная холангиография (ЧЧХГ) [5]. Применение ЧЧХГ ограничено строгими показаниями из-за ее высокой степени инвазивности и соответственно, риска развития тяжелых осложнений [7]. Однако этот способ остается методом выбора при невозможности выполнения ЭРХПГ.

ЭРХПГ, обладая высокой диагностической информативностью, как и ЧЧХГ, не исключает возможности развития осложнений (острого панкреатита, холангита, сепсиса, аллергических реакций и др.). Частота их колеблется от 0,8% до 20%, некоторые авторы указывают на невысокую летальность - приблизительно у 1% больных [3, 5, 7].

В последние годы благодаря внедрению магнитно-резонансно-томографических (МРТ) программ можно получать прямое изображение протоков печени и поджелудочной железы (как при ЭРХПГ), без инвазивного вмешательства и введения контрастных веществ [1, 2, 5].

Цель исследования. Улучшение результатов диагностики и лечения желчнокаменной болезни, осложненной холедохолитиазом, на основе комплексного применения современных высокоинформативных неинвазивных методов исследования и определения преимуществ малоинвазивных методов оперативного вмешательства.

Материал и методы

В основу работы положены результаты комплексного клиничко-лабораторного, лу-

чевого и эндоскопического обследования 86 пациентов с подозрениями на холедохолитиаз, находившихся на лечении в клинике факультетской хирургии СПбГМУ им. академика И.П.Павлова и на базе кафедры хирургических болезней №1 ТГМУ им. Абуали ибн Сино на базе Городской клинической больницы скорой медицинской помощи г. Душанбе за период с 2005 по 2010 гг. В результате комплексного обследования у 63 (73,2%) пациентов выявлены конкременты внепеченочных желчных протоков, из них резидуальный холедохолитиаз – у 4, сочетание холедохолитиаза с синдромом Мириizzi (СМ) – у 6 человек.

Мужчин было 9 (10,5%) и женщин – 77 (89,5%). Возраст пациентов варьировал от 25 до 87 лет (средний возраст – $67,3 \pm 12,0$ лет). Пациентов старше 60 лет было 48 (55,8%). Длительность клинических проявлений заболевания колебалась от одной недели до 26 лет. Сопутствующие патологии (ишемическая болезнь сердца, постинфарктный и артериосклеротический кардиосклероз, гипертоническая болезнь II–III стадии, сахарный диабет и др.) выявлены у 32 (37,2%) пациентов, из них у 45 (52,3%) имелось сочетание двух и более заболеваний.

Механическая желтуха при поступлении в клинику имелась у 31 (36%) пациента и у 24 (27,9%) она отмечена в анамнезе, после приступов болей в правом подреберье (табл. 1). Сопутствующий механической желтухе холангит, диагностирован в 28 (32,5%) и билиарный панкреатит – в 14 (16,3%) случаях. В том числе биохимические признаки нарушения пассажа желчи (повышение билирубина, трансаминаз, щелочной фосфатазы) – в 64 (74,4%) случаях.

Предоперационное обследование проводили по общепринятым стандартам, включая клиничко-лабораторные (биохимический анализ крови – билирубин, трансаминазы, щелочная фосфатаза, коагулограмма, мочевины, креатинин, сахар), определение лейкоцитарного индекса интоксикации (ЛИИ), УЗИ, эзофагогастродуоденоскопию (ЭГДС), ЭРХПГ, компьютерную томографию (КТ), магнитно-

Таблица 1

Осложнения холедохолитиаза, выявленные у пациентов

Клинические варианты	Количество	%
Желтуха в анамнезе	24	27,9
Желтуха при поступлении	31	36
Холангит	28	32,5
Билиарный панкреатит	14	16,3
Холестаз (повышение билирубина, трансаминаз, щелочной фосфатазы)	64	74,4

Примечание. Некоторые пациенты имели несколько осложнений

резонансную холангиопанкреатикографию (МРХПГ), интраоперационную холангиографию (ИОХГ) или интраоперационную холангиоскопию (ИОХС).

При проведении МРХПГ оценивали диаметр желчных путей на разных уровнях: долевые протоки, общий печеночный проток, общий желчный проток, ретродуоденальный и интрапанкреатический отделы холедоха; также конфигурацию терминального отдела холедоха, уточнялись наличие дефектов заполнения желчных протоков, проявляющихся участками отсутствия или снижения МР сигнала.

Диагностическую ценность инструментальных методов исследования определяли с использованием следующих параметров: чувствительность — доля пациентов с заболеванием, у которых диагностический тест положительный; специфичность — доля пациентов без заболевания, у которых диагностический тест отрицательный; точность — вероятность верного результата теста — отношение истинноположительных и истинноотрицательных результатов ко всем полученным результатам (включая ложноположительные и ложноотрицательные) [8].

Результаты и обсуждение

Всем 86 пациентам при поступлении было выполнено полипозиционное УЗИ в режиме датчика 3,5 МГц. При этом ультразвуковыми признаками холедохолитиаза явились расширение желчных внутрипеченочных протоков, общего печеночного и желчного протоков, гиперэхогенные включения с акустической тенью разной степени интенсивности. Камни общего желчного протока (ОЖП) при УЗИ выявлены лишь у 34 (39,5%) пациентов. Вместе с тем признаки билиарной гипертензии в виде расширения ОЖП более 8 мм отмечены у 57 (66,3%) обследованных. Ложноотрицательное заключение об отсутствии камней ОЖП имело место в 26 (30,2%) наблюдениях. Ложноположительные результаты о наличии конкрементов ОЖП получены в 3 наблюдениях, что было обусловлено скоплениями замазкообразной желчи — «билиарный сладж», в дальнейшем это подтверждено при интраоперационной холангиоскопии (ИОХС). Затруднения в диагностике конкрементов имели место при наличии конкрементов в терминальном отделе ОЖП и нерасширенных желчных протоков, а также пневматозе кишечника. Таким образом, при УЗИ диагностическая точность составила 66,3%.

В 8 (9,3%) случаях в связи с трудностями

верификации диагноза между холедохолитиазом и образованием головки поджелудочной железы было выполнено КТ-исследование. На основании КТ-семиотики у 3 пациентов выявлен холедохолитиаз, что в дальнейшем было подтверждено при ИОХС. При этом ложноотрицательный результат имел место в 2 случаях.

ЭРХПГ выполнено 14 (16,3%) пациентам. Рентгенологическими признаками холедохолитиаза были наличие холангиоэктазии с определяющимися тенями конкрементов, а также неомогенность заполнения какого-либо из отделов желчных протоков. Холедохолитиаз на основании ЭРХПГ выявлен у 12 человек. Этим пациентам выполнили эндоскопическую папиллосфинктеротомию (ЭПСТ) с литоэкстракцией. В 2 случаях возникло незначительное кровотечение из папиллотомной раны, остановленное электрокоагуляцией. В одном наблюдении развилась клиническая картина острого панкреатита, который был купирован консервативными методами. Диагностическая точность данного метода при холедохолитиазе составила 85,7%.

Наиболее информативным методом исследования желчных путей, позволяющим установить точную причину и уровень нарушения проходимости, по нашим наблюдениям, оказалась МРХПГ. Этот метод исследования применен у 34 (39,5%) пациентов на томографе с напряженностью магнитного поля 1,5 Тл.

При МРХПГ специфическим признаком наличия конкремента в холедохе был округлый участок с низкой интенсивностью сигнала (рис.). МРХПГ позволила верифицировать камни в желчных протоках у 31 пациента, при этом в нерасширенном общем желчном протоке — у 8 человек. В 19 случаях были выявлены множественные (от 2 до 5) конкременты в ОЖП, в том числе в дистальном его отделе — у 11 пациентов. Минимально визуализируемый размер конкрементов составил 2 мм. В 3 случаях при МРХПГ выявлена картина синдрома Мириizzi. Магнитно-резонансными признаками которого были: конкремент, расположенный в шеечном отделе желчного пузыря или пузырном протоке, стриктура гепатикохоледоха на уровне конкремента с пристенотическим расширением гепатикохоледоха и внутрипеченочных протоков.

При выявлении методом МРХПГ холедохолитиаза ЭРХПГ не выполнялась. Лечебная тактика заключалась в одномоментной коррекции желчных путей во время лапароскопической или открытой операции. При интраоперационной холангиографии и фи-

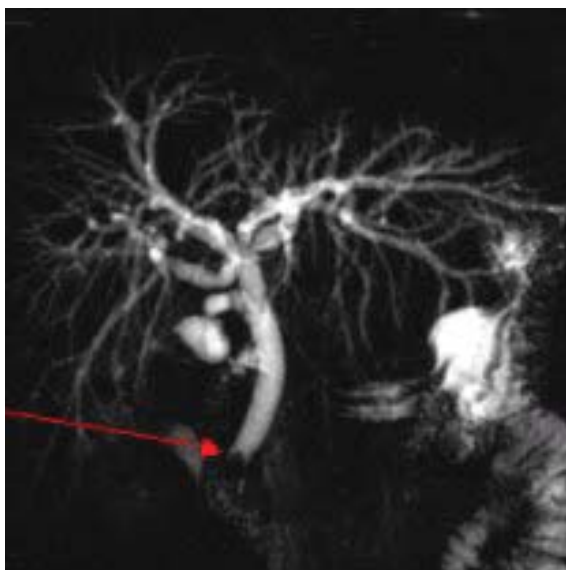


Рис. В терминальной части холедоха определяется гипоинтенсивная структура (конкремент)

брохолангиоскопии во всех наблюдениях диагноз холедохолитиаз был подтвержден. Более того, в большинстве случаев размеры и количество конкрементов соответствовали данным МРХПГ. Диагностическая точность метода МРХПГ при холедохолитиазе составила 98,5%.

При холедохолитиазе открытая холецистэктомия (ОХЭ), холедохолитотомия и наружное дренирование холедоха выполнено 39 больным (табл. 2). Холецистэктомия, холедохолитотомия и разобщение пузырно-холедохеального и холедохо-дуоденального свищей с наружным дренированием холедоха выпол-

нено 3 пациентам. После адекватной санации желчного дерева при ОХЭ у 35 пациентов операция завершена дренированием по Керру; у 3 пациентов – по Вишневному; в 1 случае – по Пиковскому.

Лапароскопическая холецистэктомия (ЛХЭ) в сочетании с лапароскопической холедохолитотомией была выполнена в 6 случаях, в том числе – у 2 литоэкстракция была произведена через пузырный проток. В 3 случаях со II типом СМ, при визуализации свищевого дефекта в стенке ОЖП, выполнена лапароскопическая холецистэктомия от дна с извлечением конкрементов из холедоха через фистулу. После интраоперационной холедохоскопии операции закончены дренированием по Керру и пластикой дефекта холедоха участками оставшейся стенки желчного пузыря.

Двухэтапный метод, включающий ЭПСТ с последующей ЛХЭ (через 7-12 дней) был применен у 8 пациентов. У 4 (6,4%) пациентов с резидуальным холедохолитиазом, после ранее перенесенной ЛХЭ проведено ЭПСТ и удаление камней.

Таким образом, из 63 пациентов в 42 (66,7%) случаях выполнены открытые операции, в 9 (14,3%) – одномоментно произведено ЛХЭ с холедохолитотомией, в 8 (12,7%) – выполнено ЭПСТ, а затем ЛХЭ, а в 4 (6,3%) случаях при резидуальном холедохолитиазе проведено ЭПСТ.

Интраоперационных осложнений не отмечено. В послеоперационном периоде осложнения имели место у 3 (4,3%) пациентов:

Таблица 2

Характер оперативных вмешательств при холедохолитиазе

Объем операций	Количество
Открытая холецистэктомия + холедохолитотомия + наружное дренирование холедоха по Керру	35
Открытая холецистэктомия холедохолитотомия + наружное дренирование холедоха по Вишневному	3
Открытая холецистэктомия + холедохолитотомия + наружное дренирование холедоха по Пиковскому	1
Открытая холецистэктомия + холедохолитотомия + разобщение билиодигестивных свищей + дренирование общего желчного протока по Керру	3
Лапароскопическая холецистэктомия + холедохолитотомия через холедохотомное отверстие + дренирование холедоха по Керру	4
Лапароскопическая + транспузырная литоэкстракция + дренирование холедоха по Холстеду - Пиковскому	2
Лапароскопическая + разобщение холецисто-холедохеанального, холецисто-дуоденального свищей, дренирование холедоха по Керру	3
Лапароскопическая холецистэктомия + эндоскопическая папиллосфинктеротомия с литоэкстракцией	8
Эндоскопическая папиллосфинктеротомия с литоэкстракцией при резидуальном холедохолитиазе	4
ВСЕГО	63

у одного — формирование подкапсульной гематомы печени с последующим ее разрывом, желчный перитонит, развившийся после удаления дренажа Кера — у 2. Все они были повторно оперированы. Умер один (1,4%) пациент. Причиной смерти явилась острая сердечнососудистая недостаточность на почве желчного перитонита и сепсиса. Необходимо отметить, что у пациентов перенесших лапароскопические операции послеоперационное течение протекало без осложнений.

Заключение

Метод МРХПГ является высокоинформативным и неинвазивным в диагностике холедохолитиаза, в том числе при нерасширенных желчных протоках и конкрементах малых размеров. Использование МРХПГ позволяет с высокой степенью достоверности верифицировать диагноз, определить распространенность патологического процесса, выбрать оптимальный метод оперативного пособия, избежать развития различных осложнений, сопровождающих инвазивные диагностические вмешательства.

ЛИТЕРАТУРА

1. Артемов, А. В. Алгоритм инструментальной диагностики заболеваний органов гепатопанкреатодуоденальной зоны с использованием магнитно-резонансной холангиопанкреатографии, выполняемой на среднепольном томографе / А. В. Артемов // *Анналы хирургии*. — 2009. — № 2. — С. 42-46.
2. Современные возможности диагностики Синдрома Мирицци / Н. А. Майстренко [и др.] // *Вестн. хирургии*. — 2009. — № 2. — С. 27-33.
3. Endoscopic sphincterotomy complications and their management: an attempt at the consensus / P. B. Cotton [et al.] // *Gastrointestinal Endoscopy*. — 1991. — Vol. 37. — P. 383-393.
4. Диагностика и лечение «билиарных» осложнений лапароскопической холецистэктомии / В. Н. Филижанко [и др.] // *Хирургия*. — 1999. — № 12. — С. 33-36.
5. Role of magnetic resonance cholangiography in the diagnosis of bile duct lithiasis / D. Miletic [et al.] // *World J. Surg.* — 2006. — Vol. 30. — P. 1705-1712.
6. Anatomic variants of the biliary tree: diagnosis with MR Cholangiopancreatography / P. Taourel [et al.] // *Radiology*. — 1996. — Vol. 199. — P. 521-527.
7. Артемьева, Н. Н. Осложнения после эндоскопических вмешательств на большом дуоденальном сосочке / Н. Н. Артемьева, М. В. Пузань // *Вестн. хирургии*. — 1996. — № 6. — С. 72-75
8. Флетчер, Р. Основы доказательной медицины: пер. с англ. / Р. Флетчер, С. Флетчер, Э. Вагнер. — М.: Медиа Сфера, 1998. — 348 с.

Адрес для корреспонденции

734003, Республика Таджикистан,
г. Душанбе, пр. Рудаки, 139,
Таджикский государственный
медицинский университет
им. Абуали ибн Сино,
кафедра хирургических болезней №1,
тел. раб.: +992 37 226-48-81,
тел. моб.: +992 918 75-44-90,
e-mail: fmahmadov@mail.ru,
Махмадов Ф.И.

Поступила 03.10.2011 г.