

А.О. ХОРОВ, К.Н. УГЛЯНИЦА

**ОЦЕНКА ЭФФЕКТИВНОСТИ СОЧЕТАННОГО ПРИМЕНЕНИЯ
НЕОАДЪЮВАНТНОЙ ПОЛИХИМИОТЕРАПИИ И ВНУТРИВЕННОГО
ЛАЗЕРНОГО ОБЛУЧЕНИЯ КРОВИ У ПАЦИЕНТОК
С МЕСТНО-РАСПРОСТРАНЕННЫМ РАКОМ МОЛОЧНОЙ ЖЕЛЕЗЫ**

УО «Гродненский государственный медицинский университет»,

Республика Беларусь

Цель. Оценить непосредственные результаты лечения при сочетанном применении неoadъювантной полихимиотерапии и внутривенного лазерного облучения крови при местно-распространенном раке молочной железы.

Материал и методы. В исследование включена 101 первичная пациентка с местно-распространенным раком молочной железы. В основной группе (49 пациенток) применялась неoadъювантная полихимиотерапия в сочетании с внутривенным лазерным облучением крови. В группе сравнения (52 пациентки) проводилась неoadъювантная полихимиотерапия. Оценивали эффективность предоперационного лечения и появление побочных эффектов.

Результаты. Объективный эффект в группе сравнения составил 55,8%, а в опытной – 73,5%. В группе сравнения было 7 (13,5%) случаев полной клинической регрессии, в опытной – 12 (24,5%). Полная морфологическая регрессия в группе сравнения отмечена в 2 (4,3%) наблюдениях, в опытной в 9 (20,0%). В группе сравнения чаще отмечались побочные эффекты лечения. Посттерапевтические изменения III-IV степени в основной группе выявлены в 64,4%, а в группе сравнения в 38,6% случаев. Лейкопения I-II ст. в основной группе наблюдалась в 10 случаях (20,4%), в группе сравнения – 25 (48,1%). Лейкопения III ст. зарегистрирована у 2 (4,1%) пациенток основной группы, а в группе сравнения у 7 (13,5%). У 3 пациенток (5,8%) группы сравнения наблюдались нарушения функции сердца. Значимо реже (на 42,7%) в основной группе отмечены случаи тошноты/рвоты I-II ст. У пациенток основной группы не было тошноты/рвоты III ст., а в группе сравнения таких случаев было 5 (9,6%).

Заключение. Применение неoadъювантной полихимиотерапии и внутривенного лазерного облучения крови у пациенток с местно-распространенным раком молочной железы является обоснованным и эффективным методом предоперационного лечения.

Ключевые слова: местно-распространенный рак молочной железы, неoadъювантная полихимиотерапия, внутривенное лазерное облучение крови

Objectives. To evaluate the immediate results of treatment at the combined use of the neoadjuvant polychemotherapy and intravenous laser irradiation of the blood in patients with locally advanced breast cancer.

Methods. 101 primary patients with locally advanced breast cancer were included in the research. In the main group (49 patients) – neoadjuvant polychemotherapy was used in combination with intravenous laser irradiation of the blood. In the comparison group (52 patients) – only neoadjuvant chemotherapy was carried out. The efficacy of treatment and side effects were evaluated.

Results. The objective effect in the comparison group made up 55,8%, while in the study group – 73,5%. There were 7 (13,5%) cases of complete clinical regression in the comparison group, in the study group – 12 (24,5%). The complete morphological regression in the comparison group was reported in 2 (4,3%) of observations; in the study one – in 9 (20,0%).

The side effects of treatment were more common in the comparison group. Post therapeutic changes of the III-IV degree in the study group were revealed in 64,4% cases, while in the comparison group – in 38,6% of cases. Leucopenia of the I-II degree in the study group was observed in 10 cases (20,4%), in the comparison group – in 25 (48,1%) of cases. Leucopenia (III degree) was registered in 2 (4,1%) of patients of the study group and in 7 (13,5%) patients of the comparison group. In 3 patients (5,8%) of the comparison group the cardiac dysfunction was observed. The cases of nausea and vomiting (I-II grade) have been reported significantly rare (42,7%) in the study group.

In the main group one observed neither nausea nor vomiting (III degree) versus 5 such cases in the comparison group.

Conclusions. The use of neoadjuvant polychemotherapy and intravenous laser irradiation of the blood in patients with locally advanced breast cancer is a reasonable and effective method of preoperative treatment.

Keywords: locally advanced breast cancer, neoadjuvant polychemotherapy, intravenous laser irradiation of the blood

Novosti Khirurgii. 2012; Vol 20 (4): 57-63

Efficacy estimation of combined use of neoadjuvant polychemotherapy and intravenous laser irradiation of the blood in patients with locally advanced breast cancer

A.O. Khorau, K.N. Uglanica

Введение

Проблема лечения рака молочной железы (РМЖ) по-прежнему является актуальной в современной клинической онкологии, поскольку РМЖ занимает ведущее место в мире в структуре онкологических заболеваний женского населения. В Республике Беларусь (РБ) заболеваемость РМЖ также высока и по данным канцеррегистра РБ за 2010 год РМЖ составила 17,6% среди онкологических заболеваний женского населения [1]. При этом 30-50% пациенток впервые обращаются за лечебной помощью при IV (T₂N₁M₀) – III (T₂-4N₀-3M₀) стадии болезни, что соответствует понятию местно-распространенного рака молочной железы (МРМЖ) [2].

Пациенткам с МРМЖ стандартно выполняются 3 компонента лечения: предоперационный (лекарственная и/или лучевая терапия), оперативный и послеоперационный (лучевая, лекарственная терапия или их сочетание, гормонотерапия по показаниям) [3]. Ведущим в плане предоперационной терапии является системное лекарственное воздействие в виде различных схем неoadьювантной полихимиотерапии (НПХТ), которые позволяют добиться эффекта лишь у двух третей пациенток. В РБ для лечения пациенток с МРМЖ чаще всего применяются схемы с антрациклинами: комбинация САФ (циклофосфан, доксорубин, фторурацил) и/или АС (доксорубин, циклофосфан) [4].

Однако применение антрациклиновых комбинаций в предоперационной терапии ведет к развитию ряда осложнений, а порой и недостаточно эффективно [5]. По-прежнему предметом дискуссии остается поиск путей борьбы с иммуносупрессивными и токсическими эффектами ПХТ. В этом плане актуальна идея модификации цитотоксического эффекта полихимиотерапии с целью повысить эффективность лечения и улучшить его результаты и, вместе с тем, снизить число и интенсивность побочных реакций на противоопухолевые препараты. Одним из перспективных направлений решения данной проблемы является применение физических методов воздействия на организм.

Известно, что для лечения многих соматических заболеваний успешно используется низкоинтенсивное лазерное излучение (НИЛИ). При этом наиболее частым объектом воздействия НИЛИ (инвазивным или неинвазивным) является кровь пациента. Более эффективными считаются инвазивные методы, и прежде всего внутривенное лазерное облуче-

ние крови (ВЛОК) [6].

С начала 80-х годов XX века лазеротерапия успешно применяется для лечения пациентов со злокачественными новообразованиями. Многочисленные фундаментальные экспериментальные и клинические исследования Б.П. Зырянова с соавт. [7], К.Ш. Ганцева с соавт. [8], А.В. Гейница с соавт. [9], С.В. Москвина с соавт. [10] и др. показали, что НИЛИ в онкологии никак не может при методологически правильном применении стимулировать рост опухоли и метастазирование.

По мере накопления клинического опыта установлено, что наиболее эффективным вариантом НИЛИ в онкологии является метод внутривенного лазерного облучения крови (ВЛОК), так как облучается непосредственно кровь и не происходит потери таких свойств НИЛИ как когерентность и поляризованность, что обеспечивает максимум поглощения лазерного излучения. Клиническими исследованиями доказано, что ВЛОК активизирует тканевый иммунитет, оказывает иммуномодулирующее влияние на организм, нормализует метаболические и усиливает регенерационные процессы, ингибирует опухолевый рост и уменьшает метастазирование, снижает частоту послеоперационных осложнений и улучшает результаты хирургического лечения рака различных локализаций, а также повышает эффективность химиолучевой терапии [10, 11, 12].

Сегодня для лазеротерапии используются приборы на основе световых (полупроводниковых) лазеров. Эффективность их более высокая, так как использован прямой ввод лазерного излучения от системы излучения лазера в световод, что сохраняет поляризацию и когерентность НИЛИ.

В последние годы общепринятый стандарт длины волны 0,63 мкм был заменен на 0,67 мкм. Применение длины волны красного света 0,67 мкм показало ее эффективность, в том числе и в онкологии. В ГУ «Республиканский научно-практический центр онкологии и медицинской радиологии имени Н.Н. Александрова» проведены экспериментальные исследования по оценке ВЛОК (излучение длиной волны 0,67 мкм и мощностью 1,5–2,0 мВт) на организм животных с перевиваемыми злокачественными опухолями. Доказано тормозящее действие ВЛОК на процессы роста опухоли и ее метастазирования. Данное исследование послужило основанием для успешного использования ВЛОК в указанном режиме в комплексном лечении пациенток с раком тела матки [6, 13].

В специальной литературе имеются единичные сообщения об эффективности ВЛОК в комбинированном и комплексном лечении РМЖ. При этом установлено, что ВЛОК способствовало снижению числа послеоперационных осложнений, повышению эффективности химиолучевого лечения [14]. В вышеприведенных работах использовались гелий-неоновые лазеры с длиной волны 0,63 мкм. В доступной литературе нет исследований о применении лазеров длиной волны красного света 0,67 мкм при лечении РМЖ в виде ВЛОК. Предполагается, что ВЛОК длиной волны красного света 0,67 мкм также будет эффективным при комплексном лечении пациенток с МРМЖ.

Цель исследования: оценить непосредственные результаты лечения при сочетанном применении неоадьювантной полихимиотерапии и внутривенного лазерного облучения крови при местно-распространенном раке молочной железы.

Материал и методы

В период 2009-2011 гг. проведены проспективные рандомизированные исследования по лечению 101 первичной пациентки с МРМЖ, которым в силу распространенности опухолевого процесса (T2-4N0-3M0) на первом этапе была показана НПХТ.

В зависимости от варианта лечения все пациентки были разделены на две группы. Пациенткам обеих групп проводились курсы однотипной НПХТ с интервалом 3–4 недели. В качестве базовой химиотерапии использовалась схема САФ: циклофосфамид 500 мг/м² внутривенно в течение 20-30 мин в 1-й день; доксорубин 50 мг/м² внутривенно в течение 20-30 мин в 1-й день; фторурацил 500 мг/м² внутривенно струйно в 1-й день.

В основной группе (49 пациенток) при каждом курсе НПХТ применялось ВЛОК на аппарате для лазеротерапии «Люзар-МП» (красная область спектра, мощность на выходе 2 мВт, длина волны 0,67 мкм) ежедневно одноразовым световодом (экспозиция 30 мин, всего 5 процедур). В группе сравнения (52 пациентки) проводилась только НПХТ.

Обследование проводилось согласно протоколам обследования и лечения онкобольных. У всех пациенток диагноз МРМЖ был подтвержден до начала лечения цитологически и гистологически. В трепанобиоптатах также определяли уровень рецепторов эстрогена, прогестерона и Her-2/neu.

Результаты оценивали после двух курсов НПХТ по объективному лечебному эффекту,

который определяли по динамике линейных размеров опухоли и метастатических лимфоузлов, полученных при пальпации, УЗИ и/или маммографии. При отсутствии эффекта дальнейшее проведение НПХТ в данном режиме считали нецелесообразным и пациентки переводились на другие, индивидуальные схемы лечения. При положительном лечебном эффекте (уменьшение размеров опухоли на 50% и более) проводили еще 1-2 курса НПХТ. После окончания курсов пациенткам выполняли радикальную операцию на молочной железе.

Конечные результаты неоадьювантного лечения оценивали суммарно по объективному эффекту и степени посттерапевтических изменений (ПТИ) в опухолевой ткани. Для оценки степени ПТИ (типичные и стойкие изменения морфологических характеристик опухоли под воздействием лечения) использована методика Г.А. Лавниковой (1976) [15]. Общую эффективность лекарственной терапии оценивали по критериям ВОЗ. Кроме того, регистрировались побочные эффекты лечения пациенток в соответствии с рекомендациями ВОЗ (рис.) [16].

Статистическая обработка проводилась методами описательной статистики, сравнения выборок (U-критерий Манна-Уитни), анализа таблиц сопряженности (точный критерий Фишера), для количественной оценки риска или эффекта воздействия сравниваемых методов использовали коэффициент согласия – отношение шансов (odds Ratio) и 95% доверительный интервал для его оценки. Уровень статистической значимости принят 5%. Нулевая гипотеза об отсутствии различий между группами отвергалась, если значение p не превышало 0,05. Статистическая обработка результатов выполнена с использованием программного обеспечения STATISTICA for Windows, версия 7,0 (StatSoft, Inc.).

Результаты

Обследованы пациентки в возрасте от 27 до 75 лет: основная группа – 54,2±9,9 лет, группа сравнения – 53,2±8,9 лет. Пациентки обеих групп также были сопоставимы по распространенности опухолевого процесса и степени дифференцировки опухоли. В обеих группах преобладающей гистологической формой рака был протоковый: основная – 65,3% и сравнения – 55,8%. Сравнительный анализ описательных статистик признаков в группах не выявил статистически значимых различий. Группы сопоставимы по исследуемым клиническим показателям (таблица 1).

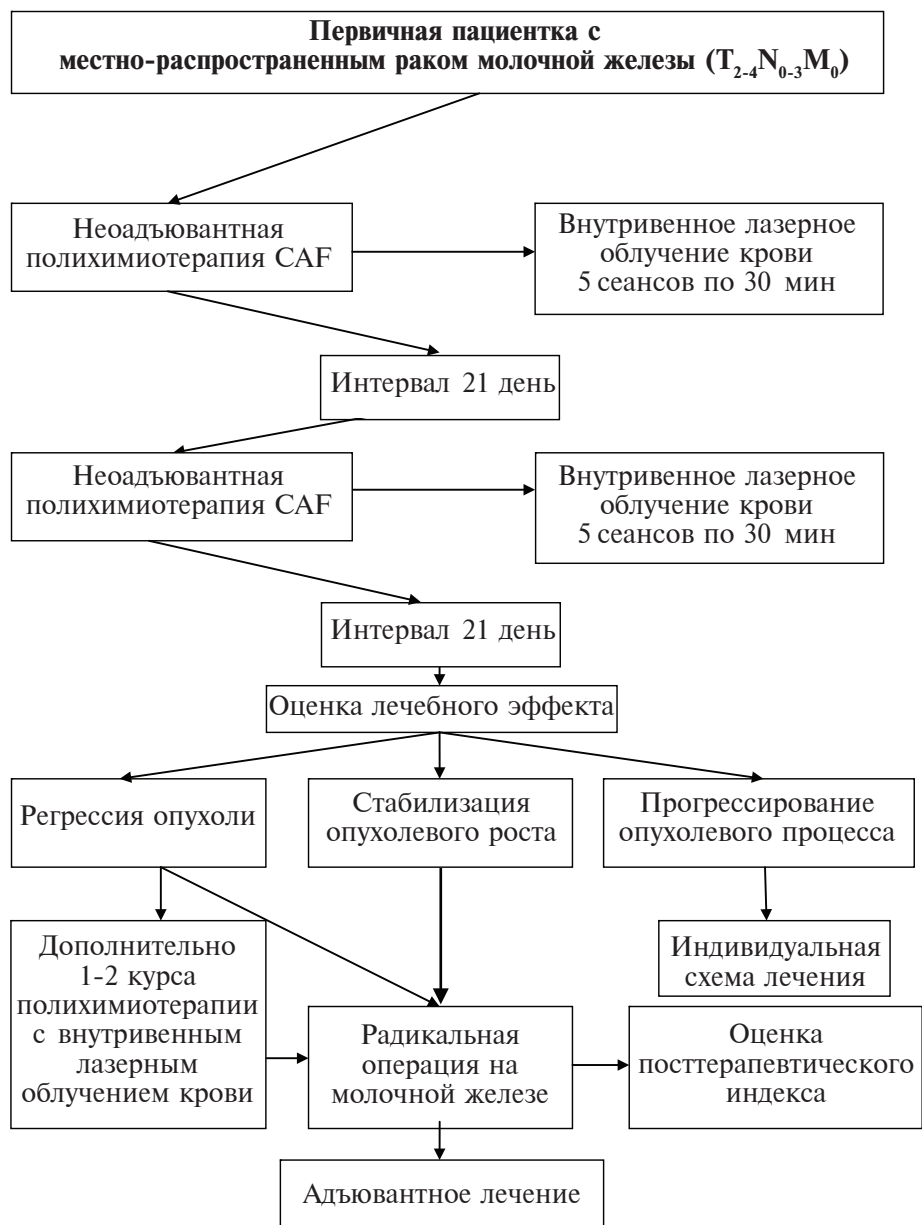


Рис. Дизайн лечения пациенток при сочетанном применении ВЛОК и НПХТ

Таблица 1

Клиническая характеристика пациенток

Показатель		НПХТ		НПХТ + ВЛОК	
		Абс.	%	Абс.	%
Возраст, лет	M±σ	53,2±8,9		54,2±9,9	
	диапазон	27-75		28-74	
Клиническая стадия до начала лечения	ПВ	20	38,5	15	30,6
	ПА	18	34,6	16	32,6
	ПВ	13	25,0	17	34,7
	ПС	1	1,9	1	2,1
Степень дифференцировки опухоли	G2	30	57,7	26	53,1
	G3	19	36,5	21	42,8
	G4	3	5,8	2	4,1
Гистологический тип	Протоковый	29	55,8	32	65,3
	Дольковый	18	34,6	11	22,5
	Редкие формы	5	9,6	6	12,2

Результаты клинической эффективности проведенного лечения в группах представлены в таблице 2. По нашим данным, полный регресс опухоли в группе сравнения выявлен у 7 пациенток (13,5%), а в основной — у 12 (24,5%). Частичная регрессия опухоли в группе сравнения зарегистрирована у 22 пациенток (42,3%) и в основной — у 24 (49%), стабилизация процесса у 17 (32,7%) и 9 пациенток (18,4%) соответственно. Необходимо отметить, что у пациенток обеих групп не всегда был ответ на лечение. Так, прогрессирование опухолевого роста наблюдалось у 6 (11,5%) пациенток группы сравнения и у 4 (8,1%) — в основной. В целом, по нашим данным, объективный эффект (сумма полной и частичной регрессии) на НПХТ составил 55,8% (группа сравнения), что в целом соответствует данным литературы [17], а на НПХТ совместно с ВЛОК — 73,5% (основная группа). Общий же лечебный эффект лечения (сумма результатов полной, частичной регрессии опухоли и стабилизации процесса) составил в группе сравнения 88,5%, и в основной — 91,9%.

Кроме того, нами проведено также определение вероятности наступления объективного эффекта в группах с использованием коэффициента согласия — отношения шансов и 95% доверительный интервал для его оценки. Был сделан вывод о наступлении объективного эффекта лечения (частичной и полной регрессии опухоли) в группе НПХТ совместно с ВЛОК в 2,19 раза чаще, чем в группе с применением только НПХТ (отношения шансов = 2,19, 95% ДИ (0,9504; 5,0756)).

Очень важным критерием эффективности специального лечения является индуцированные им морфологические изменения в опухоли, т.н. посттерапевтический индекс (ПТИ). Основными его критериями являются дистрофические и некротические изменения замещающие ткань опухоли в результате проведенного лечения. Степень выраженности ПТИ изучена в 46 послеоперационных препаратах группы сравнения. При этом у 2 пациенток (4,3%) морфологических проявлений ПТИ

не отмечено (0 степень), изменения I степени наблюдались у 10 (21,8%), II степени — у 16 (34,8%), III степени — у 16 (34,8%) и IV — у 2 (4,3%) пациенток.

Аналогичный морфологический анализ был проведен в основной группе в 45 случаях. Установлено, что у 1 пациентки (2,2%) проявлений ПТИ не отмечено (0 степень), ПТИ I степени наблюдался у 7 (15,6%), II степени — у 8 (17,8%), III степени — у 20 (44,4%) и IV — у 9 (20%) пациенток. Надо также отметить, что характерным после воздействия НПХТ совместно с ВЛОК было наличие отчетливой лимфоидной инфильтрации вокруг опухоли. В ряде наблюдений нами установлено несоответствие клинических параметров со стороны опухоли и морфологическим характеристикам. Так в нашем исследовании в группе сравнения было 7 (13,5%) случаев полной клинической регрессии, в то время как полная морфологическая регрессия отмечена лишь в 2 (4,3%). В основной группе из 12 (24,5%) случаев полной клинической регрессии полная морфологическая отмечена в 9 (20%).

В целом пациентки обеих групп удовлетворительно переносили НПХТ, и ни в одном наблюдении не потребовалось отмены или прерывания лечения. Однако у пациенток группы сравнения было выявлено значительно большее количество побочных эффектов лечения, а также интенсивность их проявления (таблица 3). Установлено, что у пациенток обеих групп с одинаковой частотой регистрировалась алоpecia, а также проявления стоматита I-II ст. Однако, значимо реже (на 42,7%) в основной группе наблюдались случаи тошноты/рвоты I-II ст. К тому же у пациенток основной группы не было тошноты/рвоты III ст., а в группе сравнения таких случаев было 5(9,6%).

Кроме того, у 3 пациенток (5,8%) группы сравнения наблюдались нарушения функции сердца с клинической манифестацией в виде ухудшения самочувствия и приходящих болей в области сердца, что потребовало назначения кардиотропной терапии.

Таблица 2

Эффективность применения различных схем предоперационного лечения пациенток с местно-распространенным раком молочной железы (абсолютное число/процент)

Критерии эффективности	Группа сравнения: НПХТ САФ (n=52)	Основная группа: НПХТ САФ + ВЛОК (n=49)
Полная регрессия	7/13,5	12/24,5
Частичная регрессия	22/42,3	24/49
Объективный эффект	29/55,8	36/73,5
Стабилизация	17/32,7	9/18,4
Прогрессирование	6/11,5	4/8,1

Таблица 3

Побочные эффекты лечения в группах

Вид токсических осложнений	Основная группа: НПХТ САФ+ВЛОК (n=49)	
	Группа сравнения: НПХТ САФ (n=52)	НПХТ САФ+ВЛОК (n=49)
Алопеция	46 (88,5%)	42 (85,7%)
Тошнота/рвота I-II ст.	36 (69,2%)	13 (26,5%)
Тошнота/рвота III ст.	5 (9,6%)	0
Стоматит I-II ст.	4 (7,7%)	3 (6,1%)
Лейкопения I-II ст.	25 (48,1%)	10 (20,4%)
Лейкопения III ст.	5 (9,6%)	2 (4,1%)
Нарушение функции сердца	3 (5,8%)	1 (1,9%)

Нами также установлено, что ВЛОК оказывало протективное действие на костномозговое кроветворение, препятствуя развитию миелодепрессии, а также стимулировало более быстрое восстановление показателей лейкоцитов и лейкоцитарной формулы. Развитие лейкопении I-II ст. в основной группе наблюдалось в 10 случаях (20,4%), что было значительно реже (на 27,7%), чем в группе сравнения – 25 (48,1%) ($p < 0,05$). Лейкопения III ст. зарегистрирована у 2 (4,1%) пациенток основной группы, а в группе сравнения у 7 (13,5%).

При этом при проведении собственно процедур ВЛОК нами не отмечено никаких осложнений и побочных реакций.

Обсуждение

Сравнительный анализ результатов НПХТ и НПХТ в сочетании с ВЛОК показал преимущества полихимиотерапии с лазерным облучением крови. Так дополнительное применение ВЛОК способствовало снижению частоты и тяжести осложнений полихимиотерапии, что имело для пациенток большой психологический эффект. Применение ВЛОК сопровождалось также антиэметическим действием. Кроме того, при лазеротерапии в меньшей степени было выражено иммуносупрессивное действие полихимиотерапии и показатели лейкограммы нормализовались в более ранние сроки, чем в группе сравнения, что способствовало своевременному проведению очередных курсов полихимиотерапии.

Применение НПХТ совместно с ВЛОК оказалось более эффективным, чем одна полихимиотерапия, что проявлялось большим, в сопоставлении с группой сравнения, числом наблюдений клинической и морфологической регрессии опухоли. Известно, что основным прогностическим фактором в достижении высоких показателей безобъёмной и общей выживаемости является степень индуцированных предоперационным лечением ПТИ в опухоли. В этом плане НПХТ совместно ВЛОК облада-

ет несомненными преимуществами перед одной только НПХТ. Так, нами установлено, что у пациенток, получавших полихимиотерапию с гемолазеротерапией ПТИ III-IV степени выявлено 29 пациенток (44,4% и 20%), а в группе сравнения только у 18 (34,8% и 4,3%). На основании вышеизложенного можно предположить, что ВЛОК потенцирует цитотоксическое действие химиопрепаратов.

Заключение

Проведенные исследования показали, что применение НПХТ совместно с ВЛОК способствует значительному снижению токсичности химиотерапии и улучшению ее переносимости, чем обеспечивает более легкую адаптацию пациенток к лечению. При сочетании НПХТ с ВЛОК достоверно, в сравнении с одной НПХТ, повышается канцерцидное действие химиопрепаратов на опухоль, о чем свидетельствуют показатели ПТИ III-IV степени (суммарно 60,8% и 39,1% соответственно). Полученные данные убедительно демонстрируют эффективность предлагаемого способа неoadьювантного лечения МРМЖ и целесообразности более широкого применения НПХТ совместно с ВЛОК в клинической онкомаммологии.

ЛИТЕРАТУРА

1. Злокачественные новообразования в Беларуси 2001 – 2010 / С. М. Поляков [и др.] ; под ред. О. И. Суконко, М. М. Сачек. – Мн : РНПЦ МТ, 2011. – 220 с.
2. Трапезников Н. Н. Статистика рака молочной железы / Н. Н. Трапезников, Е. М. Аксель ; под общ. ред. Н. И. Переводчиковой // Новое в терапии рака молоч. железы. – М, 1998. – С. 6–10.
3. Hortobagyi G. N Treatment of locally advanced breast cancer - Disease of the Breast / G. N. Hortobagyi, S. E. Singletary, M. D. McNeese ; Ed. J. R. Harris. – Philadelphia : Lippincott-Raven Publ., 1996. – P. 585–599.
4. Шаповал Е. В. Роль химиотерапии в лечении раннего рака молочной железы / Е. В. Шаповал //

Мед. новости. – 2009. – № 9. – С. 3–5.

5. Новый взгляд на неоадьювантную химиотерапию рака молочной железы (роль нагельбина) / В. Ф. Семиглазов [и др.] // Современ. онкология. – 2003. – Т. 5, № 3. – С. 103–107.

6. Внутривенное лазерное облучение крови в комбинированном лечении больных раком тела матки / Т. М. Литвинова [и др.] // Физиотерапия, бальнеология и реабилитация. – 2006. – № 1. – С. 24–28.

7. Зырянов Б. Н. Низкоинтенсивная лазерная терапия в онкологии / Б. Н. Зырянов, В. А. Евтушенко, З. Д. Кицманюк ; под ред. Б. Н. Зырянова. – Томск : STT, 1998. – 336 с.

8. Ганцев К. Ш. Возможности внутрисосудистого лазерного облучения крови при коррекции расстройств гомеостаза у больных раком желудка / К. Ш. Ганцев, И. И. Огий // Лазер. медицина. – 2005. – Т. 9, вып. 2. – С. 56–61.

9. Гейниц А. В. Внутривенное лазерное облучение крови / А. В. Гейниц, С. В. Москвин, Г. А. Азизов. – М.-Тверь : Триада, 2006. – 144 с.

10. Москвин С. В. Основы лазерной терапии / С. В. Москвин, В. А. Буйлин. – Тверь : Триада, 2006. – 256 с.

11. Трапезников Н. Н. Потенцирующее действие лазерного излучения на показатели клеточного и гуморального иммунитета / Н. Н. Трапезников, В. И. Купин, З. Г. Кадагидзе // Вопр. онкологии. – 1985. – № 6. – С. 460–465.

12. Применение внутрисосудистого лазерного облучения крови при послеоперационных раневых осложнениях у больных раком гортани / И. Я. Цуркерман, З. Д. Кицманюк, В. А. Целищев // Журн.

ушн., нос. и горл. бол. – 1989. – № 1. – С. 13–16.

13. Использование противоместатического действия низкоинтенсивного лазерного излучения в лечении больных раком тела матки / Т. М. Литвинова [и др.] // Сибир. онкол. журн. – 2007. – № 1. – Прил. – С. 51–54.

14. Иммунный и эндокринный статус больных раком молочной железы при лазерной терапии / В. И. Тарутинов [и др.] // Эксперим. онкол. – 1996. – Т. XVIII, № 3. – С. 240–243.

15. Лавникова Г. А. Некоторые закономерности лучевого патоморфоза опухолей человека и их практическое использование / Г. А. Лавникова // Вестн. АМН СССР. – 1976. – № 6. – С. 13–19.

16. Иванова Ф. Г. Изучение эффективности и токсичности стандартной схемы химиотерапии при раке молочной железы / Ф. Г. Иванова, Т. Н. Николаева, В. А. Горбунова // Сибир. онкол. журн. – 2009. – № 35 (5). – С. 56–59.

17. Кселода в неоадьювантном лечении операбельного рака молочной железы / Е. М. Слонимская [и др.] // Сибир. онкол. журн. – 2009. – № 1. – С. 14–18.

Адрес для корреспонденции

230009, Республика Беларусь,
г. Гродно, ул. Горького, д. 80,
УО «Гродненский государственный
медицинский университет»,
кафедра онкологии,
тел.: +375 29 782-49-45,
e-mail: anti-11@yandex.ru,
Хоров Антон Олегович

Сведения об авторах

Хоров А.О., ассистент кафедры онкологии УО «Гродненский государственный медицинский университет».

Угляница К.Н., д.м.н., профессор, заведующий кафедрой онкологии УО «Гродненский государственный медицинский университет».

Поступила 3.05.2012 г.

ЧИТАЙТЕ В СЛЕДУЮЩЕМ НОМЕРЕ

**Л.Н. РУБАНОВ С СОАВТ.
КЛИНИКО-ЛАБОРАТОРНОЕ ПОДТВЕРЖДЕНИЕ ЭФФЕКТИВНОСТИ
ИСПОЛЬЗОВАНИЯ УЛЬТРАЗВУКОВОГО ДЕБРИДМЕНТА ХРОНИЧЕСКОЙ
РАНЫ В ПРОЦЕССЕ ПОДГОТОВКИ ПАЦИЕНТОВ К АУТОДЕРМОПЛАСТИКЕ**