

П.К. ХОЛМАТОВ, У.А. КУРБАНОВ, Н.У. УСМАНОВ

РЕЗУЛЬТАТЫ ПОРТОСИСТЕМНОГО ШУНТИРОВАНИЯ ПРИ ПОРТАЛЬНОЙ ГИПЕРТЕНЗИИ

Таджикский государственный медицинский университет им. Абуали ибни Сино, г. Душанбе,
Республика Таджикистан

Цель. Изучить непосредственные результаты портосистемного шунтирования у пациентов с портальной гипертензией.

Материал и методы. Изучены результаты лечения 41 пациента с портальной гипертензией (ПГ). У 17 пациентов имелся класс А, у 24 класс В по классификации Чайлд-Пью. Спленоренальный анастомоз бок в бок выполнен у 14 человек, дистальный спленоренальный анастомоз у 11, спленоренальный анастомоз с верхней междолевой веной левой почки со спленэктомией у 2, спленоренальный анастомоз + спленэктомия в 10 и мезентерикокавальный анастомоз в 4 случаях.

Результаты. Варикозное расширение вен пищевода I ст. выявлено у 6 (14,6%), II ст. 14 (34,29%), III ст. у 21 (51,2%) пациента. У пациентов с циррозом печени с функциональным классом А, имевших начальную степень варикозного расширения вен пищевода (ВРВП), отмечалось расширение селезеночной вены до $0,86 \pm 0,21$ см и умеренное увеличение селезенки до $12,9 \pm 2,5$ см. Скоростные показатели в венах воротной системы у пациентов данной группы имели тенденцию к снижению. У пациентов с циррозом печени с функциональным классом В и выраженным ВРВП, отмечалось: более выраженное расширение селезеночной вены $0,98 \pm 0,17$ см, спленомегалия, у 14 (58,3%) человек наблюдался кровоток в параумбиликальной вене. После наложения спленоренального анастомоза с удалением селезенки у 3 в раннем послеоперационном периоде развилось пищеводно-желудочное кровотечение. У 38 пациентов разгрузка портальной системы была адекватной.

Заключение. Хирургическая коррекция с наложением различных портосистемных анастомозов у пациентов класса А и В по Чайлд-Пью при варикозном расширении вен пищевода II-III ст., является эффективным методом профилактики и лечения пищеводно-желудочного кровотечения.

Ключевые слова: портальная гипертензия, портосистемное шунтирование, спленоренальный анастомоз, кровотечение

Objectives. To study the immediate results of portosystemic shunting in patients with the portal hypertension.

Methods. The treatment results of 41 patients with the portal hypertension (PH) were studied: 17 patients with A class, 24 patients with B class according to the classification of Child – Pugh. Splenorenal anastomosis was made side by side in 14 patients, the distal splenorenal shunting – in 11, the splenorenal anastomosis with the upper interlobar vein of the left kidney with splenectomy – in 2, the splenorenal anastomosis and splenectomy - in 10 cases and the mesocaval anastomosis – in 4 cases.

Results. Esophageal varicosity of the I grade was revealed in 6 (14,6%), of the II grade – in 14 (34,29%) and of the III grade – in 21 (51,2%) patients. Patients with the liver cirrhosis (functional class A) having an initial degree of esophageal varicosity revealed the expansion of the splenic vein (VESV) up to $0,86 \pm 0,21$ cm and a moderate enlargement of the spleen up to $12,9 \pm 2,5$ cm. The high-speed parameters in the portal system veins in this group is appeared to reduce. In patients with the liver cirrhosis (functional class B) and marked VESV one registered the following: a more pronounced expansion of the splenic vein $0,98 \pm 0,17$ cm, splenomegaly, in 14 (58,3%) patients the blood flow was registered in the periomphalic vein. In the early postoperative period after the splenorenal anastomosis performance combined with splenectomy gastro-esophageal bleeding has developed in 3 patients. The portosystemic shunt was successful in 38 patients.

Conclusions. Surgical correction with the performance of various portosystemic anastomoses in A and B class patients according to the classification of Child – Pugh at esophageal varicosity of the II-III grades is considered to be an effective method of prevention and treatment of the gastro-esophageal bleeding.

Keywords: portal hypertension, portosystemic shunting, splenorenal anastomosis, bleeding

Novosti Khirurgii. 2012; Vol 20 (4): 23-28

Results of portosystemic shunting at portal hypertension

P.K. Kholmatov, U.A. Kurbanov, N.U. Usmanov

Введение

Анализ накопленного опыта позволяет переосмыслить возможности хирургического лечения портальной гипертензии (ПГ) и ее осложнений, являющихся следствием такого тяжелого заболевания печени, как цирроз.

По данным ВОЗ, летальность от цирроза печени занимает 8 место и составляет в разных странах 14-30/100 тыс. населения, при этом доля этого заболевания среди причин смерти возросла в двое в США, Франции, Швеции, Канаде [1].

В среднеазиатском регионе эпидемиоло-

гическая обстановка по вирусному гепатиту исключительно отягощена, а число пациентов с циррозом печени за последнее десятилетие заметно увеличилось [2].

Острое кровотечение из варикозно расширенных вен пищевода (ВРВП) и желудка у пациентов с портальной гипертензией является опасным для жизни осложнением [3, 4, 5, 6, 7]. В настоящее время основными методами декомпрессии портальной системы и профилактики развития кровотечений при циррозе печени является трансюгулярное портосистемное шунтирование с созданием временного шунта, внутрипеченочный шунт с эндоскопической склеротерапией варикозных вен пищевода [3, 7, 8, 9]. В большинстве случаев, разгрузку портальной системы осуществляют с использованием портокавального, мезентерикокавального, или дистального спленоренального шунтирования [7, 9, 10, 11]. Несмотря на их преимущества и эффективность, данные операции сопровождаются большой операционной травмой, кровопотерей, печеночной энцефалопатией, что обуславливает высокую послеоперационную летальность. Все это приводит к поиску наиболее оптимальных способов разгрузки кровотока в портальной системе.

Цель работы – изучение непосредственных результатов портосистемного шунтирования у пациентов с портальной гипертензией.

Материал и методы

В Республиканском научном центре сердечно-сосудистой хирургии МЗ РТ с 2005 по 2011 гг. выполнены 41 плановая операция у пациентов с ПГ. Среди оперированных было 29 мужчин и 12 женщин, в возрасте от 18 до 67 лет (таблица 1).

Наиболее специфическим в оценке состояния пациентов с циррозом печени является

функциональное состояние печени по Чайлд-Пью. Согласно этих критериев к классу «А» отнесены 17 (41,5%) человек, в класс «В» – 24 (59,5%), пациентов с классом С – не было. Соответственно классификации степени варикозного расширения вен пищевода (Шерцингер А.Г. 1986), I ст. (0,1-0,2 см) выявлена – у 6 (14,6%), II ст. (0,3-0,4 см) у 14 (34,29%) и III ст. – у 21 (51,2%) пациента.

Диагноз ПГ устанавливали с помощью УЗИ, доплерографии сосудов портальной системы и нижней полой вены, на ультразвуковых сканерах Toshiba 370A, Power Vision 6000, Semiens Elegra, использовались мультисекторные конвексные датчики с доминирующей частотой 4,2 МГц. Исследование сосудов печени проводилось в режиме УЗ-ангиографии включавшей цветное доплерографическое исследование с энергетическим картированием (ЦДК и ЭД), импульсно-волновой доплер (ИД) и трехмерную реконструкцию сосуда (3D), в ряде случаев выполнялось МРТ пищевода и печени. Спленопортографию со спленопортометрией проводили у пациентов с подозрением на внепеченочный блок. Данные ультразвукового сканирования приведены с указанием средних показателей и стандартной ошибки ($M \pm m$).

Показанием к хирургической гемодинамической коррекции портальной гипертензии считаем ВРВП II-III степени по А.Г. Шерцингеру, осложненное или не осложненное пищеводным кровотечением при уровне А-В печеночной недостаточности (ПН) по Чайлд-Пью (таблица 2).

Результаты

У пациентов с циррозом печени с функциональным классом А, имевших начальную степень варикозного расширения вен пище-

Таблица 1

Распределение пациентов в зависимости от пола и вида блока при ПГ

Пол	Внепеченочный блок	Внутрипеченочный блок	Всего
Мужской	7	22	29
Женский	–	12	12

Таблица 2

Классификация оперированных пациентов по Чайлд-Пью

Операции	Число пациентов	Группа А	Группа В
Спленоренальный анастомоз бок в бок	14	8	6
Дистальный спленоренальный анастомоз (ДСРА)	11	7	4
Спленоренальный анастомоз с верхней междолевой веной левой почки (САВМВ) + спленэктомия	2	1	1
Спленоренальный анастомоз + спленэктомия	10	1	9
Мезентерико-кавальный анастомоз (МКА)	4	2	2

вода отмечалось умеренное расширение селезеночной вены, в среднем до $0,86 \pm 0,21$ см и умеренное увеличение селезенки в среднем до $12,9 \pm 2,5$ см. Скоростные показатели в венах воротной системы у пациентов данной группы имели тенденцию к снижению, однако их средние значения укладывались в пределах допустимой нормы. Из 17 наблюдаемых у 5 (29,4%) был выявлен кровоток в параумбиликальной вене (ПУВ), а у 7 (41,1%) отмечалась неровность контуров печени. Ультразвуковой метод показал не высокую чувствительность для диагностики цирроза печени у таких пациентов, при высоких значениях специфичности, точности.

У пациентов с циррозом печени с функциональным классом В и выраженным ВРВП, отмечалось дальнейшее нарастание ультразвуковых признаков ПГ: более выраженное расширение селезеночной вены $0,98 \pm 0,17$ см, спленомегалия (длина селезенки $14,8 \pm 2,7$ см), чаще наблюдался кровоток в ПУВ — у 14 (58,3%) пациентов, в 9 (37,59%) случаях был выявлен асцит, контуры печени в большинстве случаев были не ровными — 17 (70,8%), значение V_{rv} соответствовали нижней границе нормы. Ультразвуковой метод позволил поставить точный диагноз у всех пациентов данной группы (чувствительность метода для выявления сформировавшегося цирроза печени с выраженной ПГ — 100%).

Этиологическими факторами, приведшими к развитию ПГ являлись, внепеченочный блок — 7 человек (из них аномалия развития воротной вены — 1), цирроз печени — 34 наблюдения. При внепеченочном блоке 7 пациентам наложен спленоренальный анастомоз бок в бок, длиной 10 мм, что позволило адекватно снизить уровень портального давления и объем кровопотери составил в среднем 200 мл. Послеоперационный период протекал без осложнений, селезенка сократилась на 1/2-1/3 от исходного уровня, пациенты выписаны с хорошей функцией анастомоза, что подтверждалось данными дуплексного сканирования. У пациентов этой группы, через 10-14 суток после операции отмечена положительная динамика, варикозное расширение вен пищевода уменьшилось до I-II степени.

Наибольшие затруднения встретились при лечении 34 пациентов с циррозом печени. Все они в анамнезе перенесли вирусный гепатит, имели от 1 до 3 эпизодов кровотечения из варикозных вен пищевода. Из 34 у 7 выполнен спленоренальный анастомоз бок в бок, длиной 9-10 мм, дистальный спленоренальный анастомоз (ДСРА) — 11 пациентам.

Ввиду развития тяжелой степени гиперспленизма — 10 пациентам выполнена спленэктомия и наложение проксимального спленоренального анастомоза. Эти операции протекали наиболее тяжело, требовали адекватного оперативного доступа, восполнения ОЦК. Продолжительность операции превышала 4 час. Средний объем кровопотери составил 200-400 мл. Важными условиями, направленными на профилактику прогрессирования печеночной недостаточности в послеоперационном периоде, считаем выполнение анастомоза диаметром 10 мм, тщательную хирургическую технику с минимальной интраоперационной кровопотерей, а так же использование кровосберегающих технологий. Ни у одного из оперированных нами пациентов при выписке не отмечено прогрессирование степени печеночной недостаточности.

Особый интерес в наших исследованиях представляет хирургическое лечение двух пациентов, где наложен САВМВ (рац. предложение № 2075/P105 от 17.10.2003 г. ТГМУ) (рис.) и 4 пациентов, которым использован МКА. Сущность разработанного нами способа (САВМВ), заключается в том, что конец селезеночной вены анастомозируется не со стволом почечной вены, а в бок верхней междолевой вены, которые через 3-4 см после выхода из ворот почки впадает в почечную вену.

Техника операции: левосторонним торакофренико-лапаротомным доступом обнажается селезенка, производится спленэктомия по общеизвестной методике, с наложением сосудистого зажима на центральный конец селезеночной вены. Измеряется давление в воротной вене, через центральный конец селезеночной вены. Далее выделяется левая почечная и верхняя междолевая вены почки. На верхней междолевой вене, у выхода из ворот почки и места ее впадения в почечную вену накладываются сосудистые зажимы, между которыми, по верхней поверхности выполняется флеботомия. При этом кровоток по средней и нижней междолевым венам почки сохраняется. Центральный конец селезеночной вены подводится к верхней междолевой вене почки, накладывается анастомоз центрального конца селезеночной вены в бок верхней междолевой вены почки непрерывным швом с применением прецизионной техники (оптическое увеличение, атравматический шовный материал и микрохирургический инструментарий). Снимаются сосудистые зажимы и пускается кровоток по анастомозу.

Послеоперационный период у пациентов, которым был выполнен разработанный нами вариант операции, протекал без осложнений,

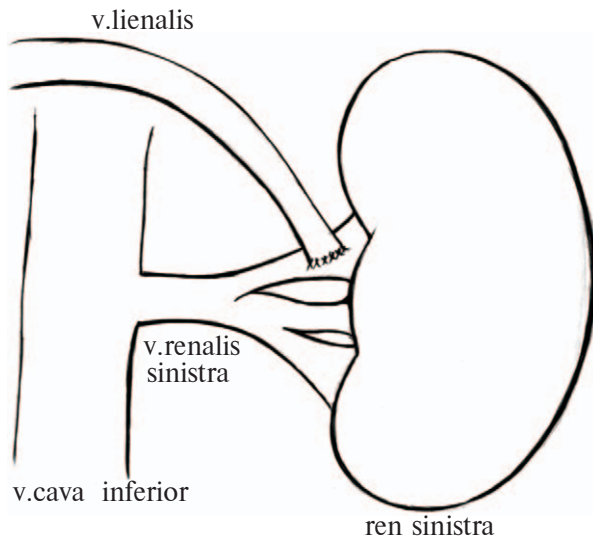


Рис. Схема наложения САМВ

все они выписаны с положительной динамикой. Функция анастомоза подтверждена доплерографией.

Четырем пациентам с циррозом печени, которым в анамнезе была выполнена спленэктомия удалось наложить мезентерико-кавальный анастомоз, что позволило снизить давление в системе воротной вены с 700 до 400 мм водного ст.

Из 41 оперированных пациентов у 3 течение послеоперационного периода на 4-9 сутки осложнилось рецидивом пищевода кровотечения, потребовавшим восполнения ОЦК, проведение комплексной гемостатической терапии и постановки зонда Сенгстака-на-Блейкмора.

При проведении фиброгастроскопии в пищеводе и желудке отмечались явления эрозивного эзофагита, гастрита, в том числе и над расширенными венами пищевода. Это осложнение развилось у пациентов с циррозом печени, в трех наблюдениях после формирования спленоренального анастомоза с удалением селезенки.

Для определения дальнейшей тактики лечения этим пациентам выполняли доплерографию анастомоза, тромбоза при этом не выявлено. Проведена консервативная терапия, приведшая к остановке кровотечения. При выполнении дистального спленоренального анастомоза, повышения уровня амилазы в крови (диастазы) не отмечено.

Данные эпизоды кровотечения мы рассматриваем, как и многие авторы [1, 4, 12, 13], как портальный гипертензионный криз, причиной которого могли быть реакция сосудистого русла на новые гемодинамические взаимоотношения в портальной системе и большом круге

кровообращения. Во всех 9 наблюдениях отмечено выздоровление. Объективными критериями хорошего непосредственного результата лечения портальной гипертензии считаем интраоперационное снижение портального давления после шунтирования, уменьшение в размерах варикозных вен пищевода, подтверждение функции анастомоза доплерографией.

Обсуждение

Декомпрессия портальной системы у пациентов с циррозом печени согласно данным многих авторов, является эффективной мерой предотвращающей развитие тяжелых гастроэзофагиальных кровотечений [2, 7, 9]. Вместе с тем, в последние годы возросло количество публикаций касающиеся трансплантации печени как основного метода лечения пациентов с циррозом печени [5, 12, 14]. При этом в странах с высокоразвитой экономикой трансплантация печени стала предпочтительным методом лечения для пациентов с циррозом, а использование хирургических шунтов значительно уменьшилось [5, 7]. Вместе с тем, основным методом «мостом к трансплантации печени» у пациентов с портальной гипертензией обусловленной циррозом на сегодняшний день является наложение трансюгулярно-го внутривенного портосистемного шунта (TIPS) [3, 7, 8].

С современных позиций тип хирургического шунта у пациентов с циррозом или другими заболеваниями печени должен выбираться в соответствии с прогнозом заболевания и возможности в будущем трансплантации печени.

В ряде работ показана большая эффективность использования спленоренального шунтирования при ПГ на фоне цирроза печени по сравнению с прямым портокавальным шунтированием, при этом была показана низкая частота развития энцефалопатии, однако данные о выживаемости остаются весьма разрозненными [7, 9, 11]. В наших исследованиях СРА являлся основным методом, направленным на разгрузку системы воротной вены, в различных модификациях, с сохранением проградного кровотока. Следует отметить, что дистальное спленоренальное шунтирование осуществимо при диаметре селезеночной вены не менее 7-8 мм. У пациентов со сложной ангиоархетиктоникой или недостаточным диаметром селезеночной вены мы предпочитаем наложение МКА. В 2 случаях предложенный нами способ наложения спленоренального анастомоза явля-

ется новым, эффективным и не сложным в выполнении, позволяющим сохранить отток крови из селезеночной вены и менее опасным с точки зрения развития послеоперационного панкреатита и тяжелых сосудистых осложнений.

Послеоперационный контроль за состоянием кровообращения в портальной системе и за изменениями шунта, а так же за состоянием варикозно измененных вен пищевода и желудка, позволяют определить риск развития кровотечения и определить хирургическую тактику в дальнейшем [7, 11, 15].

Определенные сложности в лечении пациентов с ПГ представляют ситуации требующие спленэктомии. По данным большинства авторов, к спленэктомии следует относиться сдержанно [4, 6, 7]. Так, согласно резолюции VIII международной конференции гепатологов стран СНГ (2000), спленэктомия должна выполняться по крайне узким показаниям: выраженный синдром гиперспленизма, нанизм, гигантская спленомагалия. Как отмечает Ф.Г. Назыров с соавт. [13], хирургическое лечение осложнений портальной гипертензии у пациентов с циррозом печени и с изолированной спленэктомией в анамнезе представляет значительные тактико-технические трудности, а возможность выполнения портосистемного шунтирования не превышает 50%. Нами из 41 наблюдений спленэктомия в изолированном виде не выполнялась ни в одном случае. В 10 случаях выполнялась спленэктомия в сочетании с наложением спленоренального анастомоза, при этом показанием к спленэктомии явились гигантские размеры селезенки и гиперспленизм.

Заключение

Хирургическая коррекция с наложением различных портосистемных анастомозов с целью разгрузки портальной системы у пациентов класса А и В по Чайлд-Пью, осложненным варикозным расширением вен пищевода II-III ст., является эффективным методом профилактики и лечения пищеводно-желудочного кровотечения. Прецизионная хирургическая техника и выполнение сосудистых анастомозов должного диаметра, использование современных шовных материалов и кровосберегающих технологий, улучшают результаты хирургического лечения ПГ. Для разгрузки портальной системы следует отдавать предпочтение спленоренальным анастомозам, а при отсутствии возможности их использования мезентерикокавальному анастомозу.

ЛИТЕРАТУРА

1. Алкогольные и вирусные циррозы печени у стационарных больных (1996–2005 гг.): распространенность и исходы / А. И. Хазанов [и др.] // Рос. журн. гастроэнтерологии, гепатологии, колопроктологии. – 2007. – № 2. – С. 19–27.
2. Назыров Ф. Г. Хирургия портальной гипертензии у больных циррозом печени в Центральном Азиатском регионе / Ф. Г. Назыров, Х. А. Акилов, А.В. Девятов // *Анналы хирург. гепатологии.* – 2003. – Т. 8, № 1. – С. 19–28.
3. Трансъюгулярное внутривенное портосистемное шунтирование – эндоваскулярный метод создания портокавального анастомоза / И. И. Затевахин [и др.] // *Флебология.* – 2008. – № 4. – С. 10–16.
4. Henderson J. M. Role of distal splenorenal shunt for long-term management of variceal bleeding / J. M. Henderson // *World J Surg.* – 1994 – Vol. 18. – P. 205–210.
5. Liver transplantation in patients with liver cirrhosis and esophageal bleeding / C. Hillert [et al.] // *Langenbecks Arch Surg.* – 2003. – Vol. 388. – P. 150–154.
6. Transabdominal gastro-esophageal devascularization and esophageal transection for bleeding esophageal varices after failed injection sclerotherapy: long-term follow-up report / S. A. Qazi [et al.] // *World J Surg.* – 2006. – Vol. 30. – P. 1329–1337.
7. Wolff M. Current state of portosystemic shunt surgery / M. Wolff, A. Hirner // *Langenbecks Arch Surg.* – 2003. – Vol. 388. – P. 141–149.
8. Rüssle M. When endoscopic therapy or pharmacotherapy fails to control variceal bleeding: what should be done? Immediate control of bleeding by TIPS? / M. Rüssle // *Langenbecks Arch Surg.* – 2003. – Vol. 388. – P. 155–162.
9. Wright A. S. Current management of portal hypertension / A. S. Wright, L. F. Rikkers // *J of Gastrointestinal Surgery.* – 2005. – Vol. 9, N 7. – P. 992–1005.
10. Beneficial effect of partial portal decompression using the inferior mesenteric vein for intractable gastroesophageal variceal bleeding in patients with liver cirrhosis / S. Yamamoto [et al.] // *World J Surg.* – 2007. – Vol. 31. – P. 1264–1269.
11. The usefulness of distal splenorenal shunt in children with portal hypertension for the treatment of severe thrombocytopenia and leukopenia / S. B. Moon [et al.] // *World J Surg.* – 2008. – Vol. 32. – P. 483–448.
12. Adult-adult living donor liver transplantation / M. Makuuchi [et al.] // *Journal of Gastrointestinal Surgery.* – 2004. – Vol. 8, N 3. – P. 303–312.
13. Выбор хирургической тактики у больных с циррозом печени с изолированной спленэктомией в анамнезе / Ф. Г. Назыров [и др.] // *Анналы хирургии.* – 2008. – № 2. – С. 46–49.
14. Terblanche J. Portal Hypertension: A Surgical Hepatologist's View of Current Management // *J Terblanche // J of Gastrointestinal Surgery.* – 1997. – Vol. 18, N 1. – P. 4–12.

15. Doppler ultrasound could predict varices progression and rebleeding after portal hypertension surgery: lessons from 146 EGDS and 10 years of follow-up / F. G. Ferreira [et al.] // World J Surg. – 2009. – N 33. – P. 2136–2143.

Адрес для корреспонденции

734003, Республика Таджикистан,
г. Душанбе, проспект Рудаки, д. 139,
Таджикский государственный медицинский
университет им. Абуали ибни Сино,
кафедра хирургических болезней №1,
e-mail: egan0428@mail.ru,
Холматов Пулат Кадырович

Сведения об авторах

Холматов П.К., к.м.н., доцент кафедры хирургических болезней №1 Таджикского государственного медицинского университета имени Абуали ибни Сино.
Курбанов У.А., д.м.н., профессор, ректор Таджикского государственного медицинского университета имени

Абуали ибни Сино.
Усманов Н.У., академик АН Республики Таджикистан, д.м.н., профессор кафедры хирургических болезней №2 Таджикского государственного медицинского университета имени Абуали ибни Сино.

Поступила 21.04.2012 г.

УВАЖАЕМЫЕ КОЛЛЕГИ!

**12-14 сентября 2012 года в г. Ужгороде состоится
IV СЪЕЗД СОСУДИСТЫХ ХИРУРГОВ И АНГИОЛОГОВ УКРАИНЫ**

Научная тематика съезда:

- синдромы обкрадывания;
- мезентериальные тромбозы;
- хронические окклюзионные заболевания артерий нижних конечностей;
- острые артериальные тромбозы и эмболии;
- синдром грудного выхода;
- вазоренальная гипертензия;
- венозный тромбоемболизм;
- профилактика ТЭЛА;
- варикозная болезнь вен нижних конечностей;
- варикотромбофлебит;
- консервативное лечение хронической венозной и артериальной недостаточности;
- травмы артерий и вен;
- вторичная профилактика мозговых инсультов и транзиторных ишемических атак;
- проблемы атеротромбоза; каротидная эндартэктомия и стентирование;
- синдром стопы диабетика.

На съезд приглашаются сосудистые хирурги, ангиологи, неврологи, хирурги, анестезиологи, врачи ультразвуковой диагностики, эндоваскулярные хирурги и нейрорентгенологи.

Официальные языки: украинский, русский, английский

Контакты:

Тел.: +380505425167, 0312615999;

Тел. / факс: 0312613570;

E-mail: roff75@mail.ru

Дополнительная информация на сайте: <http://sudyny.uzhgorod.ua>