

НЕПОСРЕДСТВЕННЫЕ РЕЗУЛЬТАТЫ ПОЛНОЙ МИНИИНВАЗИВНОЙ РЕВАСКУЛЯРИЗАЦИИ МИОКАРДА

УЗ «Витебская областная клиническая больница»¹,

УО «Витебский государственный медицинский университет»²,

ГУ РНПЦ «Кардиология»³,

ГУО «Белорусская медицинская академия последипломного образования»⁴, г. Минск,
Республика Беларусь

Цель. Оценить непосредственные результаты предложенной стратегии полной миниинвазивной реваскуляризации миокарда (МИРМ) при множественном поражении коронарных артерий.

Материал и методы. В отделении кардиохирургии УЗ «Витебская областная клиническая больница» в 2011–2012 гг. 71 пациенту с ишемической болезнью сердца выполнена полная МИРМ при множественном поражении коронарных артерий. Стратегия МИРМ была направлена на избежание искусственного кровообращения (ИК) и манипуляций на восходящей аорте, использование левостороннего миниторакотомного доступа и стремление выполнить функционально адекватную артериальную реваскуляризацию левого желудочка. Индекс реваскуляризации составил 2,5. 68 пациентам произведено композитно-секвенциальное шунтирование без затрагивания аорты, 3 – аорто-коронарное шунтирование. В 49 (69,0%) случаях произведена полная артериальная реваскуляризация, в 7 (9,9%) – гибридная МИРМ с полным артериальным шунтированием левого желудочка. В 2 (2,8%) случаях часть основного этапа операции выполнялась на вспомогательном кровообращении без остановки сердца.

Результаты. В изучаемой группе пациентов летальных случаев не было. Непосредственные результаты МИРМ показали низкую частоту послеоперационных осложнений (кровотечение, аритмия, инфекция), ассоциируются с коротким временем нахождения в отделении реанимации и быстрой выпиской из стационара.

Установлено, что развитие осложнений в ближайшем послеоперационном периоде достоверно не зависело от возраста пациентов, количества пораженных и шунтированных артерий, от фракции выброса левого желудочка, наличия поражения ствола левой коронарной артерии, мультифокального атеросклероза, сахарного диабета, недостаточности кровообращения и аритмии.

Заключение. Разработанная методика МИРМ позволяет достичь полной реваскуляризации миокарда, улучшает ранний послеоперационный период, связана с малым числом осложнений и является эффективной и безопасной для пациентов с высокой степенью риска.

Ключевые слова: миниинвазивная реваскуляризация миокарда, миниинвазивная коронарная хирургия, хирургия работающего сердца

Objectives. To estimate immediate results of the proposed strategy of the full minimally invasive myocardium revascularization (MIMR) at the multiple lesions of the coronary arteries.

Methods. From 2011 up to 2012 at the cardiac surgery department of ME “Vitebsk regional clinical hospital” 71 patients with the ischemic heart disease underwent full MIMR at the multiple lesions of coronary arteries. The proposed strategy of the MIMR was directed to avoid artificial cardiopulmonary bypass and manipulations on the ascending aorta, usage of the left minithoracotomy access and tendency to perform functionally adequate arterial revascularization of the left ventricle. Revascularization index composed 2,5. 68 patients underwent composite-sequential grafting without involving aorta; 3 patients – coronary artery bypass grafting. Full arterial revascularization was performed in 49 (69,0%) cases, in 7 (9,9%) cases – hybrid MIMR with a complete arterial revascularization of the left ventricle. In 2 (2,8%) patients the pump-assisted beating heart approach was employed during the part of the main operation stage.

Results. There were no lethal outcomes in the researched group of patients. Immediate results of the MIMR showed a low rate of the perioperative complications (bleeding, arrhythmia and infection) and they are associated with short period of ICU – stay and reduced hospital length of stay.

The development of complications during the early postoperative period hasn't been established to depend reliably on the patient's age, number of the affected and grafted coronary arteries, the ejection fraction of the left ventricle, the presence of the affection of the left coronary artery trunk, multifocal atherosclerosis, diabetes mellitus, heart failure and arrhythmia.

Conclusions. The worked out method of the MIMR allows achieving complete myocardial revascularization, improving early postoperative period; it is associated with a small number of complications and is effective and safe in high-risk patients.

Keywords: minimally invasive myocardial revascularization, minimally invasive coronary surgery, off-pump surgery

Novosti Khirurgii. 2012; Vol 20 (5): 11-17

Immediate results of the full minimally invasive myocardium revascularization

A.A. Ziankou, Yu.P. Ostrovskij

Введение

Высокий риск фатальных исходов и безуспешность медикаментозного лечения при тяжелых формах ишемической болезни сердца (ИБС) привели к необходимости хирургических методов улучшения коронарного кровообращения. На сегодняшний день основными способами реваскуляризации миокарда являются стандартное аорто-коронарное шунтирование (АКШ) в условиях искусственного кровообращения (ИК), на работающем сердце и стентирование коронарных артерий. В результате активного развития кардиохирургических технологий на первое место в ведущих клиниках выступает проблема минимизации операционной травмы кардиохирургического вмешательства, уменьшение сроков послеоперационной реабилитации, частоты инфекционных осложнений и достижение максимального косметического эффекта.

В соответствии с заключением I Всемирного конгресса по миниинвазивной хирургии сердца (Париж, май 1997 г.), основной целью миниинвазивной коронарной хирургии (МИКХ) является уменьшение числа прогнозируемых осложнений и ускорение выздоровления пациента при условии сохранения эффективности коронарных операций и длительности лечебного эффекта. В современной литературе взгляды на определение МИКХ разнятся. По мнению А. М. Calafiore et al. [1] – это коронарное шунтирование, не требующее полной стернотомии и искусственного кровообращения. При этом первоочередная задача – избежать искусственного кровообращения. Е. Jansen et al. [2] расширили данное понятие, считая, что это операции по реваскуляризации миокарда, выполняемые без ИК и / или из миниторакотомии.

На современном этапе МИКХ, как правило, ограничивается шунтированием 1-2 коронарных артерий одного бассейна, в основном передней стенки сердца. Однако имеются сообщения о миниинвазивной реваскуляризации миокарда (МИРМ) при множественном поражении коронарных артерий, выполненной с применением малоинвазивной техники. В 1996 г. G. Angelini [3] впервые представил результаты первых гибридных реваскуляризаций, сочетающих миниинвазивное коронарное шунтирование передней межжелудочковой ветви левой коронарной артерии и чрескожное коронарное вмешательство. Некоторые авторы сообщают о возможности реваскуляризации

миокарда с одномоментным использованием двух и более ограниченных доступов – право- или левосторонней миниторакотомии и верхней срединной минилапаротомии [4]. V. Subramanian предложил использовать трансабдоминальный доступ для множественного коронарного шунтирования [5]. В 2008 году J.T. McGinn et al. [6] представили результаты выполнения аорто- и маммарокоронарного шунтирования при многососудистом поражении через левостороннюю миниторакотомию с использованием миниинвазивных систем стабилизации и позиционирования Non Sternothomy Starfish и Octopus tissue stabilizer.

Обобщение данных современной литературы по вопросам хирургического лечения пациентов с ИБС позволяет сделать вывод о том, что, несмотря на достигнутые успехи, в настоящее время ряд вопросов остаются открытыми. В частности, недостаточно разработаны методики множественного коронарного шунтирования с применением миниинвазивной техники, способные массово заменить традиционные операции. Часто принятие решения о выборе тактики хирургического лечения основывается на возможностях и привычках определенного стационара.

В целом, актуальность проблемы определяется следующим:

- высокий уровень инвалидности и летальности пациентов с ИБС;
- рост числа пациентов с ИБС, требующих хирургической коррекции;
- рост числа пациентов с высоким риском вмешательства;
- возможность развития гнойно-воспалительных осложнений со стороны грудины и средостения при стернотомии;
- возможность развития осложнений искусственного кровообращения;
- неудовлетворительный косметический эффект при традиционной реваскуляризации миокарда.

Цель исследования: оценить непосредственные результаты предложенной стратегии полной миниинвазивной реваскуляризации миокарда при множественном поражении коронарных артерий.

Материал и методы

В отделении кардиохирургии УЗ «Витебская областная клиническая больница» в 2011-2012 гг. 71 пациенту с ИБС выполнена пол-

ная МИРМ при множественном поражении коронарных артерий. По мере накопления опыта подобных вмешательств мы пришли к заключению, что показаниями для выполнения МИРМ могут являться стандартные показания к изолированному АКШ. К противопоказаниям мы относили экстренные случаи с нестабильной гемодинамикой. В настоящее время любая операция «чистого» коронарного шунтирования планируется нами как МИРМ. Специальный отбор для миниинвазивной коронарной хирургии не проводился.

Возраст пациентов варьировал от 40 до 76 лет (в среднем 61,4 года). Мужчин было 68 (95,8%), женщин — 3 (4,2%). 33 пациента (46,5%) имели II функциональный класс (ФК) стенокардии, 29 — III ФК стенокардии, 9 — IV ФК стенокардии. Полная клиническая характеристика пациентов представлена в таблице 1.

Инфаркт миокарда в анамнезе имели 36 (50,7%) пациентов. Ишемическая кардиомиопатия была диагностирована у 5 (7,04%) пациентов. С инфарктом миокарда в различные сроки, как правило, с постинфарктной стенокардией оперировано 3 (4,2%) человек. Значимые нарушения ритма отмечены в анамнезе у 5 (7,04%), мультифокальный атеросклероз — у 18 (25,4%) пациентов. Наиболее распространенным сопутствующим заболеванием явилась артериальная гипертензия — 56 (78,9%) пациентов. Помимо пациентов со средним и низким рисками вмешательства, в изучаемой группе присутствовали пациенты с высоким риском. К ним относились пациенты со сниженной фракцией выброса левого желудочка и пожилые пациенты. Гемодинамически значимое поражение ствола левой коронарной артерии (ЛКА) встретилось у 15 (21,1%) пациентов.

Комплексное обследование пациентов до операции включало в себя общеклинические, лабораторные и инструментальные методы:

ФЭГДС, УЗИ органов брюшной полости, аорты и периферических артерий, ЭКГ, ЭКГГ-60, холтеровское мониторирование, велоэргометрическую пробу, эхокардиографию, селективную коронароангиографию и аортоартериографию. При необходимости выполняли чреспищеводное электро-физиологическое исследование сердца, спирографию. Во всех случаях выполнялась интраоперационная флоуметрия коронарных шунтов. Для статистической обработки полученных данных использовали пакет прикладных программ Statistica 8.0. Рассчитывались среднее (М) и стандартное отклонение (σ). Проводился однофакторный анализ влияния вероятно значимых прогностических показателей (низкая фракция выброса, наличие стеноза ствола левой коронарной артерии, сахарного диабета и др.) на развитие периоперационных нефатальных осложнений (конверсия к искусственному кровообращению, послеоперационная пневмония, периоперационная пароксизмальная мерцательная аритмия). Применялся критерий χ^2 с построением таблиц сопряженности и проверкой гипотез о совпадении наблюдений и ожидаемой частоты значений признака. При $p < 0,05$ различия считали статистически значимыми.

Всем пациентам произведена полная МИРМ по предложенной авторами методике, которая осуществлялась следующим образом.

В положении пациента на спине с элевацией 15-30° левой половины грудной клетки выполняли левостороннюю передне-боковую миниторакотомию в пятом межреберье. Во всех случаях использовали двулегочную искусственную вентиляцию. Далее выделяли левую внутреннюю грудную артерию (ВГА). Параллельно выделяли лучевую артерию (ЛА) или аутовену в случае невозможности выделения ЛА. Производили Т-образную перикардиотомию. Через прокол в седьмом межреберье слева по перед-

Таблица 1

Клиническая характеристика пациентов

| Показатель | n | % |
|-------------------------------|----|------|
| Возраст | | 61,4 |
| Мужчины | 68 | 95,8 |
| Женщины | 3 | 4,2 |
| ФК стенокардии II (CCS) | 33 | 46,5 |
| ФК стенокардии III | 29 | 40,9 |
| ФК стенокардии IV | 9 | 12,6 |
| Фракция выброса | | 44,6 |
| Стеноз ствола ЛКА | 15 | 21,1 |
| Постинфарктный кардиосклероз | 36 | 50,7 |
| Сахарный диабет | 6 | 8,5 |
| Артериальная гипертензия | 56 | 78,9 |
| Генерализованный атеросклероз | 18 | 25,4 |

ней подмышечной линии вводили миниинвазивную систему стабилизации Octopus, а слева от мечевидного отростка миниинвазивную систему позиционирования Starfish. Выполняли маммаро-коронарное шунтирование с использованием временных коронарных шунтов на работающем сердце, как правило, в переднюю межжелудочковую ветвь левой коронарной артерии (ЛКА), в диагональную артерию или секвенциально в обе указанные артерии. На временном коронарном шунте накладывали проксимальный комбинированный Т- или У-образный анастомоз между левой ВГА и ЛА. Далее путем тракции системы позиционирования визуализировали целевые коронарные артерии на боковой, задне-боковой и задней поверхностях сердца — из систем огибающей ветви ЛКА и правой коронарной артерии (ПКА); формировали секвенциальные анастомозы между ними и ЛА (рис. 1). В зависимости от ангиоархитектоники поражения коронарных артерий, проксимальный анастомоз в ряде случаев накладывали Х-образно. Тогда внутренней грудной артерией шунтировали целевые коронарные артерии боковой поверхности левого желудочка, «правую ветвь» ЛА анастомозировали с передней нисходящей артерией сердца, а «левую ветвь» с целевыми коронарными артериями задне-боковой поверхности левого желудочка. Полость перикарда дренировали через аперттуру под мечевидным отростком после удаления системы позиционирования, а плевральную полость в седьмом межреберье после удаления системы стабилизации (рис. 2).

Структура оперативных вмешательств представлена в таблице 2. Все пациенты оперированы посредством левосторонней передне-боковой миниторакотомии, в некоторых случаях (ожирение, конверсия) разрез мог быть увеличен. Длина последнего варьировала от 6 до 10 см. 68 пациентам выполнена комбинированно-секвенциальная реваскуляризация без затрагивания аорты по методике по touch technique, 3 — аорто-коронарное шунтирование. Индекс реваскуляризации составил 2,5. В работу не включались пациенты с однососудистым поражением коронарных артерий. При определении стратегии вмешательства мы не считали самоцелью выполнить шунтирование всех без исключения вовлеченных в окклюзионно-стенотический процесс коронарных артерий, а старались произвести функционально адекватную реваскуляризацию основных целевых коронарных артерий, в первую очередь левого желудочка. Полная артериальная реваскуляризация (Full Arterial Revascularization — FAR) произведена в 49 случаях (69,0%). Ком-

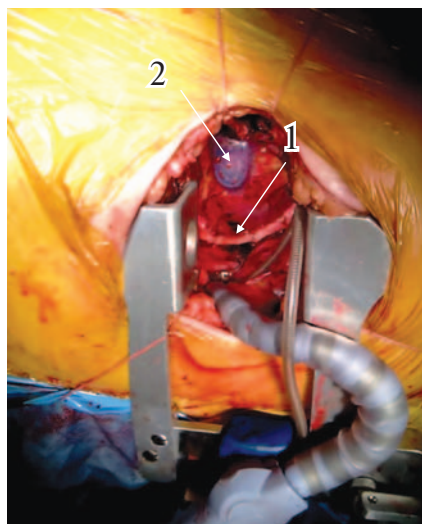


Рис. 1. Выведение задне-боковой поверхности левого желудочка. 1 — шунт (лучевая артерия) к огибающей ветви левой коронарной артерии; 2 — миниинвазивная система позиционирования сердца

бинация ВГА и аутовены была у 12 (16,9%) пациентов. У 7 оперированных полная артериальная реваскуляризация левого желудочка посредством комбинированно-секвенциального шунтирования при помощи ВГА и ЛА сочеталась с чрескожным коронарным вмешательством (ЧКВ) в бассейне ПКА. Показанием к использованию данного способа гибридной реваскуляризации миокарда служило трехсосудистое поражение коронарных артерий с возможностью ЧКВ в системе ПКА при ее неадекватной интраоперационной визуализации и позиционировании, наличии повышенного риска искусственного кровообращения или высокой вероятности развития конкурирующего кровотока в системе ПКА при ее реваскуляризации из левой ВГА. У 2 пациентов часть основного этапа операции выполнялись на вспомогательном кровообращении без остановки сердца. При этом в одном случае при-

Рис. 2. Внешний вид грудной клетки после операции

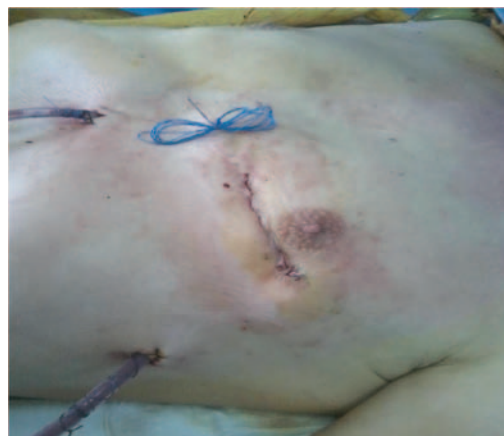

Таблица 2

Структура оперативных вмешательств

| Показатель | n | % |
|---|-----|------|
| Без затрагивания аорты (no touch aorta) | 68 | 95,8 |
| Аорто-коронарное шунтирование | 3 | 4,2 |
| 2 дистальных анастомоза | 40 | 56,3 |
| 3 дистальных анастомоза | 26 | 36,7 |
| 4 дистальных анастомоза | 5 | 7,0 |
| Индекс реваскуляризации | 2,5 | |
| FAR | 49 | 69,0 |
| ВГА и аутовена | 12 | 16,9 |
| FAR и ЧКВ ПКА (гибрид) | 7 | 9,9 |
| Вспомогательное кровообращение | 2 | 2,8 |

чиной запланированного перехода на вспомогательное кровообращение явилось затруднение визуализации и позиционирования ветвей ПКА из-за кардиомегалии, во втором случае была произведена экстренная конверсия.

Результаты и обсуждение

Средняя продолжительность вмешательства составила $319,2 \pm 52,1$ минут ($M \pm \sigma$). Необходимо отметить, что по мере накопления опыта МИРМ период позиционирования коронарных артерий, длительность формирования анастомозов и продолжительность операции постепенно сокращались. Интраоперационная кровопотеря в среднем составила $257,4 \pm 34,7$ мл ($M \pm \sigma$). Такой небольшой объем кровопотери, по нашему мнению, связан с использованием миниторакотомного доступа, внутрикоронарных шунтов и отсутствием искусственного кровообращения. Конверсий к стернотомии не было, аппарат для сбора, секвестрации и аутоотрансфузии крови (Cell-Saver) не использовался. Характеристика особенностей вмешательств и развившихся осложнений представлена в таблице 3.

Желудочковая тахикардия и/или фибрил-

ляция желудочков возникли интраоперационно у 5 пациентов, в ряде случаев неоднократно за время операции. У 4 из них синусовый ритм восстановлен путем медикаментозной и электроимпульсной терапии. У одного пациента данные мероприятия на фоне прямого массажа сердца эффекта не имели и в результате выполнена конверсия к вспомогательному кровообращению с хорошим результатом лечения. Состоявшейся конверсией к искусственному кровообращению мы считаем незапланированное экстренное подключение последнего после начала вмешательства на коронарных артериях (после проведения артериотомии).

Информация по течению ближайшего послеоперационного периода представлена в таблице 4. В изучаемой группе пациентов летальных случаев не было. Среднее время послеоперационной ИВЛ составило $5,6 \pm 2,4$ ч ($M \pm \sigma$). Среднее время пребывания в отделении реанимации и интенсивной терапии (ОРИТ) – $17,9 \pm 4,1$ ч ($M \pm \sigma$). Как правило, все пациенты на следующие сутки после операции начинали принимать пищу и ходить. Инотропная поддержка в послеоперационном периоде не использовалась. Вазопрессорная поддержка во всех случаях не превышала терапевтических ве-

Таблица 3

Характеристика периода вмешательства и интраоперационных осложнений

| Показатель | n | % |
|---|--------------|------|
| Продолжительность вмешательства, мин ($M \pm \sigma$) | 319,2 ± 52,1 | |
| Илотропная поддержка | 2 | 2,8 |
| Вазопрессорная поддержка | 41 | 57,8 |
| Интраоперационная кровопотеря, мл ($M \pm \sigma$) | 257,4 ± 34,7 | |
| Мерцательная аритмия | 5 | 7,0 |
| Желудочковая тахикардия или фибрилляция желудочков | 5 | 7,0 |
| Экстренная конверсия к искусственному кровообращению | 1 | 1,4 |
| Повреждение ВГА | 2 | 2,8 |
| Перелом ребра | 5 | 7,0 |
| Конверсия к стернотомии | — | — |
| Использование аппарата Cell-Saver | — | — |

Таблица 4

Характеристика ближайшего послеоперационного периода

| Показатель | n | % |
|---|------------|------|
| Средняя кровопотеря за 1-е сутки, мл, (M±σ) | 248 ± 53 | |
| Количество гемотрансфузий | 8 | 11,3 |
| Среднее время послеоперационной ИВЛ, час, (M±σ) | 5,6 ± 2,4 | |
| Среднее время пребывания в ОРИТ, час, (M±σ) | 17,9 ± 4,1 | |
| Инотропная поддержка | — | — |
| Вазопрессорная поддержка | 11 | 15,5 |

личин, использована у 11 (15,5%) пациентов и обычно продолжалась не более 1-2 часов после операции. Средняя кровопотеря за первые сутки составила 248±53 мл (M±σ). Переливание эритроцитной массы потребовалось 8 (11,3%) пациентам.

В структуре нелетальных послеоперационных осложнений преобладали осложнения со стороны левого легкого (таблица 5). Основной причиной этого мы считаем проведение вмешательства через левую плевральную полость и дополнительное механическое воздействие на легкое. В данной группе осложнений у 2-х (2,8%) пациентов развился пневмоторакс, у 2-х — ателектаз легкого (2,8%), что потребовало проведения санационной бронхоскопии. У 6 оперированных наблюдались явления нижнедолевой пневмонии, которые купировались вскоре после активизации пациентов.

Пароксизмальная форма мерцательной аритмии возникла у 4 (5,6%) пациентов. Во всех случаях восстановлен синусовый ритм внутривенным введением «Кордарона». Такой небольшой процент данного осложнения может быть объяснен отсутствием ИК и малотравматичным доступом. Хорошо известно, что процент возникновения фибрилляции предсердий на 2-3 сутки после операции АКШ в условиях ИК составляет во многих клиниках около 30%.

Нами был проведен однофакторный анализ влияния вероятно значимых прогностических показателей на развитие периопера-

ционных нефатальных осложнений. К этим ведущим показателям мы отнесли возраст пациентов, количество шунтированных артерий, количество пораженных артерий, фракцию выброса левого желудочка, поражение ствола ЛКА, мультифокальный атеросклероз, недостаточность кровообращения, сахарный диабет и дооперационную мерцательную аритмию. Данные показатели были выбраны исходя из имеющегося мирового опыта по оценке риска хирургической реваскуляризации миокарда. Из осложнений были изучены конверсия к искусственному кровообращению, послеоперационная пневмония, периоперационная пароксизмальная мерцательная аритмия, сердечная недостаточность с инотропной поддержкой, периоперационное кровотечение с гемотрансфузией.

В результате было установлено, что развитие указанных осложнений в периоперационном периоде в обследуемой группе пациентов достоверно (при применении критерия χ^2 различия были статистически не значимыми при $p>0,05$) не зависело от возраста пациентов, количества пораженных и шунтированных артерий, от фракции выброса левого желудочка, наличия поражения ствола ЛКА, мультифокального атеросклероза, сахарного диабета, недостаточности кровообращения и аритмии.

Таким образом, непосредственные результаты МИРМ не уступают, а по ряду показателей отличаются в лучшую сторону от результа-

Таблица 5

Структура нелетальных послеоперационных осложнений

| Осложнение | n | % |
|--|---|-----|
| Мерцательная аритмия | 4 | 5,6 |
| Инфекция мягких тканей | 2 | 2,8 |
| Ателектаз легкого | 2 | 2,8 |
| Послеоперационная пневмония | 6 | 8,5 |
| Послеоперационное кровотечение и реторакотомия | 1 | 1,4 |
| Транзиторная ишемическая атака головного мозга | 1 | 1,4 |
| Пневмоторакс | 2 | 2,8 |
| Возврат стенокардии | — | — |
| Периоперационный инфаркт миокарда | — | — |
| ОПН | — | — |

тов стандартного АКШ. Это обусловлено отказом от ИК, малотравматичным доступом, отсутствием манипуляций на аорте по методике по touch technique и стремлением выполнить функционально адекватную артериальную реваскуляризацию левого желудочка.

Сердце легче переносит вмешательство без ИК, что выражается в снижении частоты использования кардиотонических препаратов и периоперационных инфарктов миокарда [7]. У пациентов, которым произведена операция на работающем сердце, значительно реже отмечались осложнения со стороны центральной нервной системы, почек и легких [8]. Вследствие использования минидоступа, отсутствия ИК, малой гепаринизации и травматизации форменных элементов крови сведены к минимуму осложнения, связанные с нарушениями свертывающей системы, что выражается в снижении общей кровопотери и частоты кровотечения раннего послеоперационного периода [9].

Необходимо отметить, что МИКХ имеет наибольший успех у пациентов с высокой степенью риска, то есть с тяжелой сопутствующей патологией, которая в ряде случаев является противопоказанием к использованию ИК и срединной стернотомии. Для этого контингента пациентов такие операции являются серьезной альтернативой стандартному АКШ, а порой и единственно возможным методом лечения ИБС. Так, использование МИРМ целесообразно при длительном применении стероидов, тяжелых хронических obstructивных заболеваниях легких, сахарном диабете, остеопорозе, тяжелом общем состоянии, низкой фракции выброса, необходимости выполнения других серьезных вмешательств, у возрастных пациентов, а также приверженности больного к миниинвазивной хирургии.

Выводы

1. Разработанная методика МИРМ позволяет достичь полной реваскуляризации миокарда при многососудистом поражении.

2. МИРМ улучшает ранний послеоперационный период и сопровождается малым числом осложнений.

3. МИРМ является эффективной и безопасной для пациентов с высокой степенью риска.

4. Перспективным направлением дальнейшего исследования данного вида вмешательств является анализ отдаленных результатов, который позволит сделать выводы о возможности широкого использования предложенной методики.

ЛИТЕРАТУРА

1. Minimally invasive coronary artery bypass grafting / A. M. Calafiore [et al.] // *Ann Thorac Surg.* – 1996. – Vol. 62, N 5. – P. 1545–48.
2. Coronary artery bypass grafting without cardiopulmonary bypass using the octopus method: results in the first one hundred patients / E. W. L. Jansen [et al.] // *J Thorac Cardiovasc Surg.* – 1998. – Vol. 116, N 1. – P. 60–67.
3. Integrated left small thoracotomy and angioplasty for multivessel coronary artery revascularization / G. D. Angelini [et al.] // *Lancet.* – 1996. – Vol. 347, N 9003. – P. 757–58.
4. Minimally invasive coronary artery bypass grafting using right gastroepiploic artery / S. Voutilainen [et al.] // *Ann Thorac Surg.* – 1998. – Vol. 65, N 2. – P. 444–48.
5. Subramanian V. Transabdominal minimally invasive direct coronary artery bypass grafting (MIDCAB) / V. Subramanian, N. Patel // *Eur J Cardiothorac Surg.* – 2000. – Vol. 17, N 4. – P. 485–87.
6. Minimally invasive coronary artery bypass grafting: Dual center experience in 450 consecutive patients / J. T. McGinn Jr [et al.] // *Circulation.* – 2009. – Vol. 120. – Suppl. 11. – P. S78–84.
7. Lancey R. A. Off-pump versus on-pump coronary artery bypass surgery: a case-matched comparison of clinical outcomes and costs / R. A. Lancey, B. R. Soller, T. J. Vander Salm // *Heart Surg Forum [Electronic resource]*. – 2000. – Vol. 3. – Is. 4. – P. 277–281. – Mode of access : [http://www.hsforum.com/stories/storyReader\\$3387](http://www.hsforum.com/stories/storyReader$3387). – Date of access : 14.07.2012.
8. Off-pump versus on-pump coronary surgery: final results from a prospective randomized study Prague-4 / Z. Straka [et al.] // *Ann Thorac Surg.* – 2004. – Vol. 77, N 3. – P. 789–93.
9. Early and midterm outcome after off-pump and on-pump surgery in Beating Heart Against Cardioplegic Arrest Studies (BHACAS 1 and 2): a pooled analysis of two randomised controlled trials / G. D. Angelini [et al.] // *Lancet.* – 2002. – Vol. 359, N 9313 – P. 1194–99.

Адрес для корреспонденции

210037, Республика Беларусь, г. Витебск,
ул. Воинов-интернационалистов, д. 37,
УЗ «Витебская областная клиническая больница»,
отделение кардиохирургии,
тел. раб.: +375 212 22-88-72,
e-mail: Zenkov_AI@rambler.ru,
Зеньков Александр Александрович

Сведения об авторах

Зеньков А.А., к.м.н., заведующий отделением кардиохирургии УЗ «Витебская областная клиническая больница», доцент кафедры хирургии ФПКП К УО «Витебский государственный медицинский университет».

Островский Ю.П., чл.-корр. НАН РБ, д.м.н., профессор, руководитель лаборатории хирургии сердца ГУ РНПЦ «Кардиология», заведующий кафедрой кардиохирургии ГУО «Белорусская медицинская академия последипломного образования».

Поступила 10.07.2012 г.