

А.Н. КУРЧЕНКОВ, В.П. КУРЧИН

КОМПЛЕКСНОЕ ЛЕЧЕНИЕ ПАЦИЕНТОВ С НЕМЕЛКОКЛЕТОЧНЫМ РАКОМ ЛЕГКОГО И ОДНОСТОРОННЕЙ ДИССЕМИНАЦИЕЙ ПО ПАРИЕТАЛЬНОЙ ПЛЕВРЕ

ГУ «Республиканский научно-практический центр онкологии
и медицинской радиологии им. Н.Н. Александрова», г. Минск,
Республика Беларусь

Цель. Повысить эффективность лечения пациентов с немелкоклеточным раком легкого с диссеминацией по плевре.

Материал и методы. В исследование включен 21 пациент с морфологически подтвержденным диагнозом немелкоклеточного рака легкого с диссеминацией по плевре на стороне опухоли. Все пациенты разделены на 2 группы: контрольная – 10 пациентов получили химиотерапию; исследуемая – 11 пациентов получили комплексное лечение: плевропнеумонэктомия, внутриплевральная перфузионная термохимиотерапия (ВПТ) и адъювантная химиотерапия.

Результаты. 4 пациентам проведена термохимиотерапия до операции, операция выполнена через 2-4 недели после нее, т.к. диссеминация по плевре подтверждена торакоскопически. Остальным пациентам термохимиотерапия была выполнена одномоментной с вмешательством, т.к. диссеминация являлась интраоперационной находкой и была подтверждена во время операции. Поражение лимфатических узлов выявлены у 8 (72,7 %) пациентов, при этом у 7 (63,6%) поражены медиастинальные лимфоузлы N2. Локализация опухолевого процесса справа была у 4 (36,4%) пациентов, слева – у 7 (63,6%). Преобладающим типом опухоли была аденокарцинома 9 (81,8%). У одного (9,1%) пациента – гистологически плоскоклеточным рак, у 1 (9,1%) – саркоматоидный рак. Из 11 пациентов, получивших комплексное лечение с ВПТ послеоперационные осложнения развились у 4 (36,4%). Послеоперационная летальность составила 18,2%. Все пациенты контрольной группы не пережили 24 месяцев (0%), в то время как для пациентов группы комплексного лечения общая 3-х летняя выживаемость составила $61,4 \pm 15,3\%$ ($p < 0,05$).

Заключение. Проведение комплексного лечения, включающего радикальную операцию, внутриплевральную термохимиотерапию и адъювантную химиотерапию, пациентов с немелкоклеточным раком легкого со злокачественным поражением плевры позволяет повысить уровень 3-летней выживаемости для пациентов с немелкоклеточным раком легкого и опухолевой диссеминацией по плевре с 0,0% до $66,7 \pm 20,8\%$ ($p < 0,001$) по сравнению с химиотерапевтическим методом.

Ключевые слова: немелкоклеточный рак легкого, радикальное лечение, комплексное лечение, внутриплевральная термохимиотерапия

Objectives. To increase the treatment efficiency of non-small cell lung cancer patients with pleural dissemination.

Methods. Twenty one non-small cell lung cancer patients (morphologically confirmed diagnosis) with pleural dissemination on the tumor side have been included in the study. All patients were divided into two groups: a control group – 10 patients subjected to chemotherapy; a study group – 11 patients treated by multimodality therapy application: pleuropneumonectomy, intrapleural perfusion thermochemotherapy (IPT) and adjuvant chemotherapy.

Results. 4 patients were performed thermochemotherapy prior surgery; the operation was performed 2-4 weeks after it since the pleural dissemination was confirmed thoracoscopically. To the rest of patients, thermochemotherapy was performed simultaneously with the surgery since the pleural dissemination appeared to be an intraoperative finding and confirmed thoracoscopically. Lymph node affection was detected in 8 (72,7%) patients, wherein in 7 (63,6%) – mediastinal lymph nodes N2 have been also impressed. Tumor process was located on the right side in 4 (36,4%) patients, and in 7 (63,6%) – on the left side. Among them, adenocarcinomas are the dominating tumor type – in 9 (81,8%) patients. One patient (9,1%) had histologically squamous cell lung cancer, and one (9,1%) – sarcomatoid lung cancer. The postoperative complications were registered in 4 (36,4%) patients from 11 received the multimodality treatment with IPT. Mortality rate made up 18,2%. All patients of the control group died within 24 months (0%), while the overall 3-year survival rate for patients receiving the multimodality treatment was $61,4 \pm 15,3\%$ ($p < 0,05$).

Conclusion. The carrying out of the multimodality treatment, including radical surgery, intrapleural perfusion thermochemotherapy and adjuvant chemotherapy, as well as the patients with non-small cell lung cancer, allows increasing the overall level of 3-years survival for non-small cell lung cancer patients with pleural dissemination from 0,0% up to $61,4 \pm 15,3\%$ ($p < 0,05$) in comparison with chemotherapeutic method.

Keywords: non-small cell lung cancer (NSCLC), radical treatment, multimodality treatment, intrapleural thermochemotherapy

Novosti Khirurgii. 2014 Sep-Oct; Vol 22 (5): 596-600

The multimodality treatment of patients with non-small cell lung cancer and unilateral dissemination covering the parietal pleura
A.M. Kurchankov, V.P. Kurchin

Введение

Рак легкого — основная причина смерти от онкологических заболеваний мужского населения в мире. Единственный радикальный метод лечения этой патологии — хирургический. Радикальное лечение могут получить около 20% пациентов раком легкого [1]. В настоящее время нет единого подхода к решению проблемы лечения пациентов с односторонним диссеминированным поражением плевры при немелкоклеточном раке легкого (НКРЛ). Эти пациенты чаще признаются некурабельными и получают симптоматическое лечение, в современной литературе есть единичные сообщения о попытках их радикального лечения [2, 3, 4]. Проведение комплексного лечения с применением внутриплевральной фотодинамической терапии изучается, при отсутствии локального рецидива, пациенты погибают от отдаленных метастазов [5]. Проведение внутриплевральной гипертермии в качестве одного из компонентов лечения данной категории пациентов может улучшить выживаемость [6].

Внутриплевральная перфузионная термохимиотерапия (ВПТ) обладает некоторым преимуществом перед системной химиотерапией: гипертермия имеет непосредственное противоопухолевое действие, усиливает проникновение химиопрепаратов в опухолевую ткань, усиливает действие некоторых противоопухолевых препаратов (цисплатин, митомицин С, винорельбин и других) и обладает низкой системной токсичностью при высокой концентрации химиопрепарата в полости [7].

Применение ВПТ в сочетании с плеврэктомией может способствовать увеличению продолжительности жизни пациентов с немелкоклеточным раком легкого и односторонней диссеминацией по плевре.

Цель исследования — повысить эффективность лечения пациентов с немелкоклеточным раком легкого с диссеминацией по плевре.

Материал и методы

С января 2006 года по декабрь 2011 года в РНПЦ ОМР им. Н.Н. Александрова проведено исследование по изучению сравнительной эффективности внутриплевральной перфузионной термохимиотерапии с плеврэктомией и адъювантной химиотерапией с химиотерапией у пациентов с немелкоклеточным раком легкого.

В исследование включен: 21 пациент с морфологически подтвержденным диагнозом немелкоклеточного рака легкого и односто-

ронной диссеминацией по плевре на стороне опухоли. Все пациенты разделены на 2 группы: контрольная — 10 пациентов получили химиотерапию: по схеме цисплатин в дозе 90 мг/м² в 1 день, винорельбин в дозе 30 мг/м² в 1 и 8 дни внутривенно; исследуемая — 11 пациентов получили комплексное лечение: плеврэктомия, внутриплевральная перфузионная термохимиотерапия (цисплатин 120 мг/м², винорельбин 30 мг/м² в режиме 42°C в течение 1 часа на аппарате ThermoChem HT-1000) и через 4-6 недель после операции проводили 4 курса химиотерапии по схеме: цисплатин 90 мг/м² в 1 день, винорельбин 30 мг/м² в 1 и 8 дни с интервалом 3 недели между курсами.

В исследуемой группе средний возраст пациентов составил 52,6±9,3 года (от 33 до 68 лет), из них 5 мужчин и 6 женщин, которым при торакоскопии или во время торакотомии гистологически подтверждена опухолевая диссеминация по париетальной плевре. В контрольной группе средний возраст пациентов — 57,8±8,4 года (от 43 до 68 лет) различия с исследуемой статистически не значимы (p=0,4), по полу: по 5 мужчин и женщин.

Хирургическое лечение выполнялось в объеме максимальной циторедукции — экстраплевральная пневмонэктомия, либо резекция легкого с плеврэктомией [2].

Внутриплевральная перфузионная термохимиотерапия (ВПТ) [6] проводится под общим наркозом с однократной искусственной вентиляцией легкого. Торакоскопическим или торакотомным (если плевральная полость доступна) доступами. После эвакуации жидкости или разделения спаек устанавливаются следующие порты: 10-миллиметровый — в V межреберье по передней подмышечной линии (порт 1); 10-мм порт в VIII межреберье по задней подмышечной линии (порт 2); 10-мм порт в III межреберье по средне-ключичной линии (порт 3). Оптика вводится через порт 1. Температурные датчики помещаются с дренажными трубками. Эти трубки соединяются с экстракорпоральным набором к аппарату ThermoChem HT-1000 (нагреватель, роликовый насос и резервуар). Если выполнялась торакотомия, то рана послойно зашивается. Набор заполняется раствором Рингера со средним объемом 3 л. Температура на нагревателе должна составлять 44-45°C, при этом максимальная температура плеврального перфузата достигает 42,5°C. После подтверждения, что в плевральной полости температура перфузата составляет 42°C на всех внутриплевральных температурных датчиках, вводится 120 мг/м²

цисплатина, 30 мг/м² винорельбина. С целью профилактики отека легких вводится 1000 мг метилпреднизолона внутривенно во время ТХТ. Перфузия продолжается 1 час, после чего раствор из плевральной полости максимально удаляется, плевральная полость промывается раствором Рингера и оставляются дренажные трубки.

Результаты анализировались в сроки от момента проведения хирургического лечения до 1 июля 2014 г. по данным канцер-регистра Республики Беларусь. Первичная информация из историй болезни подвергалась кодировке при переводе ее в компьютерную базу данных. Количественные показатели представлялись в виде их числовых значений или при необходимости преобразовывались с помощью интервальной шкалы. Качественные признаки кодировались как дихотомические (0, 1), что позволяло обращаться с ними в процессе анализа как с количественными.

Оценка различий в выборках осуществлялась по сравнимым показателям. Использовались непараметрические статистические показатели, которые анализировались с помощью критерия χ^2 .

Расчет выживаемости проводился методами таблиц дожития и Kaplan-Meier, а сравнение выживаемости в различных группах по методу Wilcoxon в модификации Gehan и с использованием log-rank теста. Статистическая обработка осуществлялась с использованием программного обеспечения Statistical Package for the Social Sciences (SPSS) for Windows версия 17.0.1 (IBM corp.).

Результаты

4 пациентам проведена термохимиотерапия до операции, операция выполнена через 2-4 недели после ТХТ, т.к. диссеминация по плевре подтверждена торакоскопически. Остальным пациентам термохимиотерапия была выполнена одномоментной с вмешательством (после операции), т.к. диссеминация являлась интраоперационной находкой и была подтверждена во время операции. Распределение пациентов по распространению опухолевого процесса в таблице 1.

Поражение лимфатических узлов выявлены у 8 (72,7 %) пациентов, при этом у 7 (63,6%) поражены медиастинальные лимфоузлы N2. Локализация опухолевого процесса справа была у 4 (36,4%) пациентов, слева — у 7 (63,6%).

Преобладающим типом опухоли была аденокарцинома 9 (81,8%). Это соответству-

Таблица 1
Степень распространения опухоли у пациентов НКРЛ в группе комплексного лечения

TNM	Стадия	Количество пациентов абс. значение/%
T1N0M1	IV	1/9,1
T2N1M1	IV	1/9,1
T3N0M1	IV	1/9,1
T1N2M1	IV	2/18,2
T2N2M1	IV	2/18,2
T3N2M1	IV	1/9,1
T4N2M1	IV	2/18,2

ет литературным данным о морфологической структуре рака легкого с диссеминацией по плевре. У одного (9,1%) пациента — гистологически плоскоклеточным рак, у 1 (9,1%) — саркоматоидный рак.

Объем вмешательств отражен в таблице 2.

Учитывая распространенный опухолевый процесс основным видом оперативного вмешательства была плевропневмонэктомия в 72,7% случаев.

Из 11 пациентов, получивших комплексное лечение с ВПТ послеоперационные осложнения развились у 4 (36,4%): тромбоэмболия — у одного (9,1%), эмпиема плевры — у одного (9,1%), бронхиальный свищ — у одного (9,1%), пневмония — у одного (9,1%).

В послеоперационном периоде умерло двое. Послеоперационная летальность составила 18,2%. 1 пациент умер от тромбоэмболии, другой — от пневмонии. Послеоперационная летальность обусловлена осложнениями, которые возникают у пациентов с метастатическим процессом, т.к. организм ослаблен из-за объема опухолевой ткани, иммунная система угнетена, снижен белок в плазме крови после травматичного вмешательства.

2 курса адьювантной химиотерапии проведено двоим пациентам, 4 курса — семерым. Токсичность не превысила 3 баллов по шкале ВОЗ.

В группу паллиативного лечения пациентов с НКРЛ и односторонней диссеминацией опухоли по плевре включено 10 пациентов,

Таблица 2
Объем хирургических вмешательств у пациентов НКРЛ

Объем вмешательства	Количество абс. значение/%
Плевропневмонэктомия	8/72,7
Пневмонэктомия с клиновидной резекцией трахеи и плеврэктомией	1/9,1
Лобэктомия с резекцией париетальной плевры	2/18,2

Таблица 3
Распространение опухолевого процесса у пациентов НКРЛ в группе паллиативного лечения

TNM	Стадия	Количество пациентов абс. значение/%
T2N1M1	IV	1/10
T3N1M1	IV	1/10
T1N2M1	IV	2/20
T2N2M1	IV	2/20
T3N2M1	IV	2/10
T4N2M1	IV	2/20

получивших от 2 до 6 курсов полихимиотерапии в возрасте от 43 до 68 лет (средний возраст 57,2 года). По полу распределение в группе 5 женщин и 5 мужчин. Гистологически у 9 (90%) пациентов аденокарцинома, у 1 – плоскоклеточный рак.

Распределение пациентов по распространению опухолевого процесса в таблице 3.

Исследуемая и контрольная группы сравнимы по распространению опухолевого процесса, полу и возрасту. В группе паллиативного лечения не оценивались осложнения полихимиотерапии, изучали только выживаемость.

Общая 3-летняя выживаемость по Каплан-Майеру для пациентов с НКРЛ и диссеминацией по плевре представлена на рисунке.

Все пациенты с диссеминацией по плевре на стороне опухоли при немелкоклеточном раке легкого, получавшие химиотерапию не пережили 24 месяца (0%), в то время как для пациентов с НКРЛ и диссеминацией по плевре в группе комплексного лечения общая 3-летняя выживаемость составила $61,4\% \pm 15,3\%$ ($p < 0,05$).

Рецидивов в течение этого срока наблюдения после проведенного комплексного лечения не отмечено.

Обсуждение

По данным T.Nanagiri et al. 5-летняя выживаемость пациентов с немелкоклеточным раком легкого с диссеминацией по плевре при хирургическом лечении составляет 25,3% [3].

Y. Ohta et al. установили, что общая 3-летняя выживаемость при проведении внутриплевральной и 2-4 курсов системной химиотерапии после радикальной операции у пациентов, страдающих немелкоклеточным раком легкого с диссеминацией по плевре – 29% [4].

M. Kimura et al. считают, что у пациентов с немелкоклеточным раком легкого и односторонней диссеминацией по плевре, которым была удалена первичная опухоль и проведена

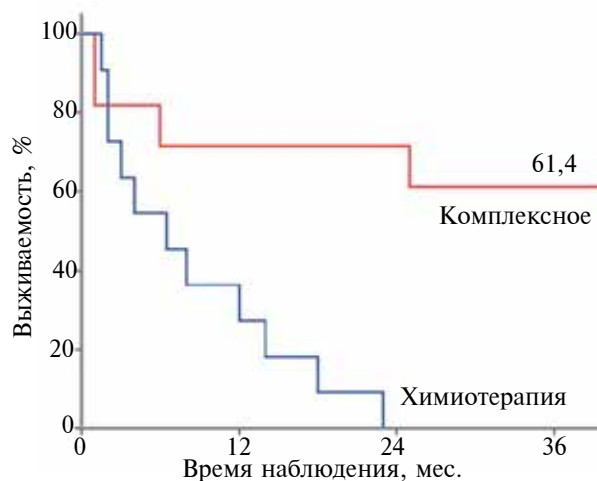


Рис. Выживаемость пациентов НКРЛ с диссеминацией по плевре в зависимости от вида лечения в процентах

внутриплевральная перфузионная термохимиотерапия медиана выживаемости составила 41 месяц по сравнению с пациентами, которым была только удалена первичная опухоль и медиана выживаемости – 25 месяцев [6].

Полученные нами результаты свидетельствуют о переносимости комплексного лечения, включающего радикальную операцию, термохимиотерапию и адьювантную химиотерапию пациентами с немелкоклеточным раком легкого и односторонней диссеминацией по плевре и повышении уровня общей 3-летней выживаемости по сравнению с пациентами контрольной группы, которые получали только химиотерапию с 0% до $61,4 \pm 15,3\%$ ($p < 0,05$).

Заключение

Проведение комплексного лечения позволяет повысить уровень 3-летней выживаемости для пациентов с немелкоклеточным раком легкого и опухолевой диссеминацией по плевре на стороне опухоли с $0,0\%$ до $61,4 \pm 15,3\%$ ($p < 0,05$) по сравнению с проведением системной химиотерапии.

Конфликт интересов отсутствует

ЛИТЕРАТУРА

1. Induction chemoradiation and surgical resection for non-small cell lung carcinomas of the superior sulcus: initial results of southwest oncology group trial 9416 (intergroup trial 0160) / V. W. Rusch [et al.] // Thorac Cardiovasc Surg. – 2001 Mar. – Vol. 121, N 3. – P. 472–83.
2. Surgery for metastatic pleural extension of non-small-cell lung cancer / P. Mordant [et al.] // Eur J Cardio-

thorac Surg. – 2011 Dec. – Vol. 40, N 6. – P. 144–49.
3. Results of a surgical resection for patients with stage IV non-small-cell lung cancer / T. Hanagiri [et al.] // Clin Lung Cancer. – 2012 May. – Vol. 13, N 3. – P. 220–24.
4. Multimodality treatment including parietal pleurectomy as a possible therapeutic procedure for malignant pleural effusion / Y. Ohta [et al.] // Surg Technol Int. – 2007. – Vol. 16. – P. 184–89.
5. Phase II trial of pleural photodynamic therapy and surgery for patients with non-small-cell lung cancer with pleural spread / S. Friedberg [et al.] // J Clin Oncol. – 2004 Jun 1. – Vol. 22, N 11. – P. 2192–201.
6. Effects of a simple intraoperative intrathoracic hyperthermotherapy for lung cancer with malignant pleural effusion or dissemination / M. Kimura [et al.] // Cardiovasc Thorac Surg. – 2010 Apr. – Vol. 10, N 4. – P. 568–71.

7. Combined surgery of intrapleural perfusion hyperthermic chemotherapy and panpleuropneumonectomy for lung cancer with advanced pleural spread: a pilot study / N. Shigemura [et al.] // Interactive CardioVasc Thorac Surg. – 2003 – Vol. 2. – Is. 4. – P. 671–75.

Адрес для корреспонденции

223040, Республика Беларусь,
Минский район, пос. Лесной,
ГУ «Республиканский научно-практический
центр онкологии и медицинской радиологии
им. Н.Н. Александрова»,
отдел торакальной онкопатологии
с группой анестезиологии,
тел.моб.: +375 29 336-96-83,
e-mail: AKurchenkov@mail.ru,
Курченков Алексей Николаевич

Сведения об авторах

Курченков А.Н., научный сотрудник отдела торакальной онкопатологии с группой анестезиологии ГУ «Республиканский научно-практический центр онкологии и медицинской радиологии им. Н.Н. Александрова».

Курчин В.П., д.м.н., заведующий отделом торакальной онкопатологии с группой анестезиологии ГУ «Республиканский научно-практический центр онкологии и медицинской радиологии им. Н.Н. Александрова».

Поступила 27.08.2014 г.
