

**А.В. ВОРОБЕЙ**<sup>1,2</sup>, **Е.И. ВИЖИНИС**<sup>1,2</sup>, **Г.А. ПОПЕЛЬ**<sup>1,2</sup>, **Д.А. ЧЕПИК**<sup>2,3</sup>,  
**Ж.Г. МАСКАЛИК**<sup>2,3</sup>, **А.М. МАХМУДОВ**<sup>1,2</sup>

## **ПОСЛЕОЖОГОВАЯ РУБЦОВАЯ СТРИКТУРА ПИЩЕВОДА: ПОВТОРНАЯ ЭЗОФАГОКОЛОПЛАСТИКА**

ГУО «Белорусская медицинская академия последипломного образования»<sup>1</sup>,  
Республиканский центр хирургической гастроэнтерологии и колопроктологии<sup>2</sup>,  
УЗ «Минская областная клиническая больница»<sup>3</sup>,  
Республика Беларусь

**Статья посвящена памяти выдающегося хирурга Ивана Моисеевича Стельмашонка, основоположника в Беларуси шунтирующих операций при послеожоговых рубцовых стриктурах пищевода, выполнившего более 100 эзофагоэюнопластик.**

Представлен клинический случай хирургического лечения пациента с рубцовой стриктурой пищевода. Первоначально была выполнена гастростомия, затем заградничная эзофагопластика правым флангом ободочной кишки. Послеоперационный период осложнился некрозом трансплантата. Последний был удален, наложена питательная еюностома. В связи с недостаточным кровоснабжением левого фланга ободочной кишки через год пациенту выполнили перевязку сигмовидной артерии с целью гиперваскуляризации левой половины толстой кишки по аналогии с технологией Shumacker H. и Battersby J. (1951) и Шалимова А.А. (1951), предложенной ими для развития сосудистых коллатералей в тощей кишке перед эзофагоэюнопластикой. После достижения адекватного кровоснабжения колотрансплантата произведена реконструктивно-восстановительная операция: лапаротомия, пластика пищевода левым флангом ободочной кишки. Особенностью вмешательства было чреплевральное проведение трансплантата из брюшной полости на шею с помощью эндоскопа, что позволило отказаться от торакотомии. Клинический случай интересен внедрением идеи реваскуляризации кишки для усиления кровоснабжения сегмента толстой кишки, что позволило успешно подготовить для эзофагопластики левый фланг ободочной кишки после некроза эзофаготрансплантата из ее правой половины.

*Ключевые слова: ожог пищевода, абдоминальная полость, рубцовая стриктура пищевода, заградничная и интраплевральная эзофагоколопластика, лапаротомия, некроз колотрансплантата, мезентерикография, реваскуляризация*

The clinical case of the patient's surgical treatment with the cicatricial esophageal stricture is presented. Gastrostomy was done as the initial procedure and later the retrosternal esophagoplasty with the right colon interposition was performed. Postoperative period was complicated by necrosis of the colon transplant, which was removed and the nourishing jejunostomy was applied. Due to the insufficient blood supply of the left colon flank, the patient was carried out the ligation of sigmoid artery for the left side colon revascularization by analogy with the technique of Shumacker H. and Battersby J. (1951) and Shalimov A.A. (1951), proposed by them to develop the vascular collaterals in the jejunum before esophagojejunoplasty. After restoration of an adequate blood supply in colonic transplant, the reconstructive-restorative procedures had been performed (laparotomy and esophagocoloplasty by using of left colon flank). Transpleural movement of transplant from the abdominal cavity to the neck using endoscope was considered the peculiarity of this case. It permitted to avoid thoracotomy. A clinical case is interesting by implementation of idea of revascularization of intestine to enhance blood supply to the colonic segment, allowing successfully to prepare left colon flank for esophagoplasty after right-sided esophageal graft necrosis.

*Keywords: esophageal burn, abdominal cavity, cicatricial esophageal stricture, retrosternal and transpleural esophageal replacement, laparotomy, colonic transplant necrosis, esophagus mesentericography, revascularization.*

**Novosti Khirurgii. 2016 May-Jun; Vol 24 (3): 290-297**

**Cicatricial Postburn Stricture of the Esophagus: a Repeated Esophagocoloplasty**

**A.V. Varabei, E.I. Vizhynis, G.A. Popel, D.A. Chepik, Z.G. Maskalik, A.M. Makhmudov**

### **Введение**

В настоящее время в мире накоплен большой опыт лечения пациентов, имеющих послеожоговые рубцовые стриктуры пищевода. От 10 до 50% таких пациентов нуждаются в пластике

пищевода [1]. Показаниями к оперативному лечению являются следующие.

1. Полная послеожоговая стриктура пищевода.
2. Невозможность провести через пищевод буж размером больше № 28-30 (по шкале Шарьера) из-за плотных рубцов.

3. Ситуации, при которых не удастся провести через стриктуру буж самого маленького диаметра в связи с извилистостью хода и минимальным просветом стриктуры, выраженным супрастенотическим расширением, множественными слепыми карманами и дивертикулами. При этом велика опасность перфорации пищевода.

4. Послеожоговое укорочение пищевода с развитием вторичной аксиальной грыжи пищеводного отверстия диафрагмы и рефлюкс-эзофагита.

5. Быстро возникающие после повторных курсов бужирования рецидивы стриктуры (через 3-6 месяцев); сочетание ожоговой стриктуры пищевода, глотки и желудка [2].

Для формирования трансплантата пищевода используют различные отделы толстой кишки, желудок, тонкую кишку [3, 4]. Толстокишечная эзофагопластика используется у 40-85% пациентов с послеожоговой рубцовой стриктурой пищевода. Толстая кишка является более удобной для пластики пищевода, чем тонкая [5]. Преимуществами толстокишечного трансплантата перед тонкокишечным являются:

- более выраженный магистральный тип кровоснабжения ободочной кишки;
- удаление участка толстой кишки из пассажа не приводит к выраженным нарушениям функции пищеварительной системы;
- трансплантат имеет прямую форму, не образуя избыточных петель;
- большая устойчивость трансплантата к действию желудочного сока и гипоксии;
- возможность выкроить трансплантат необходимой длины с хорошим, магистральным, устойчивым кровоснабжением [5].

В настоящее время многие хирурги для эзофагопластики, помимо ободочной кишки, используют в качестве трансплантата желудок. Однако при продленных рубцовых стриктурах пищевода более предпочтительна толстая кишка, так как создание эзофагоколотрансплантата обладает некоторыми преимуществами:

- стенка толстой кишки тоньше и эластичней желудочной, что дает некоторые преимущества при проведении трансплантата в заградительном тоннеле;
- из толстой кишки можно создать более длинный трансплантат, так как недостаточная длина последнего приводит к многократной, а иногда и незавершенной пластике пищевода;
- желудок в системе пищеварения играет более значительную роль, чем используемый для эзофагопластики сегмент толстой кишки, являясь важным звеном в системе рефлекторной и гуморальной регуляции деятельности всей

пищеварительной системы;

— колотрансплантат цельный и не имеет, как желудочный, продольного ряда швов, снижающего его надежность.

Использовать желудок для создания трансплантата не всегда возможно вследствие его ожоговой деформации, которая при химических ожогах встречается в 12,5-42% случаев, а также выполненных ранее оперативных вмешательств на желудке. Кроме того, при пластике желудком необходимо выполнять субтотальную резекцию рубцово измененного пищевода, что само по себе является сложным оперативным вмешательством в техническом плане [6].

На протяжении истории пластики пищевода толстой кишкой идет спор о том, какой сегмент кишки лучше использовать для трансплантации. Поскольку длина толстой кишки у взрослого человека составляет 1,5-2 м, а для формирования искусственного пищевода необходим участок ободочной кишки длиной 40-60 см, это дает возможность выбора различных сегментов. К тому же кровоснабжение толстой кишки обеспечивают 3 крупные постоянные артерии, каждая из которых может обеспечить питание колотрансплантата. Пластика правой половиной толстой кишки с участком подвздошной в изоперистальтической позиции с включением илеоцекального клапана в трансплантат обеспечивает профилактику регургитации из колотрансплантата. К тому же формировать пищеводный анастомоз на шее с подвздошной кишкой более удобно. Однако в некоторых случаях баугиниева заслонка служит препятствием для пассажа пищи. В таких ситуациях выполняют илеоцекопластику [7].

По мнению ряда ученых [5, 7], толстая кишка хорошо адаптируется в новых условиях и успешно выполняет функцию неопищевода. Исследования, проведенные в различные сроки после эзофагоколопластики у пациентов с изо- и антиперистальтическим расположением трансплантата, существенных различий в функции искусственного пищевода не выявили. Поэтому использовать определенную часть толстой кишки необходимо, руководствуясь индивидуальными особенностями ее ангиоархитектоники и отсутствием патологии в предполагаемом эзофагоколотрансплантате. Существуют 4 варианта проведения эзофагоколотрансплантата на шею.

1. Антеторакальный — трансплантат располагается впереди грудины в подкожном тоннеле.

2. Ретростернальный — трансплантат располагается в переднем средостении за грудиной, внеплеврально, точнее в межплевральном промежутке или в заградительном-предфасциальном пространстве.

3. Трансплевральный — доступ к шейному отделу собственного пищевода осуществляется через плевральную полость, трансплантат располагается спереди или позади легкого.

4. Экстраплевральный в заднем средостении — подход к пищеводу через заднее средостение с расположением трансплантата на месте удаленного собственного пищевода.

Различные осложнения после пластики пищевода толстой кишкой наблюдаются у 14,2-50% пациентов. По времени возникновения их можно разделить на ранние и поздние. Ранние осложнения после применения различных видов одноэтапной загрудинной толстокишечной эзофагопластики наблюдаются у 8-50% пациентов [8]. К ним относятся: некроз трансплантата; несостоятельность пищеводно-толстокишечного анастомоза (составляет до 60% от общего количества ранних осложнений); кровотечения (внутрибрюшное, из брыжейки трансплантата; из зоны туннеля, через который проведен трансплантат); легочно-плевральные осложнения (пневмоторакс, пневмония, эмпиема плевры); ранняя острая кишечная непроходимость, перитонит.

Анализ публикаций по пластике послеожоговых рубцовых стриктур пищевода у взрослых показал, что большинство авторов предпочитают загрудинную пластику пищевода правым или левым флангом ободочной кишки. При этом отдаленные результаты операций изоили антиперистальтически расположенным эзофагоколотрансплантатом сопоставимы [9]. Публикаций о резезофагоколопластике после гибели трансплантата из правой половины ободочной кишки мы не нашли. Приводим наше клиническое наблюдение.

### Клинический случай

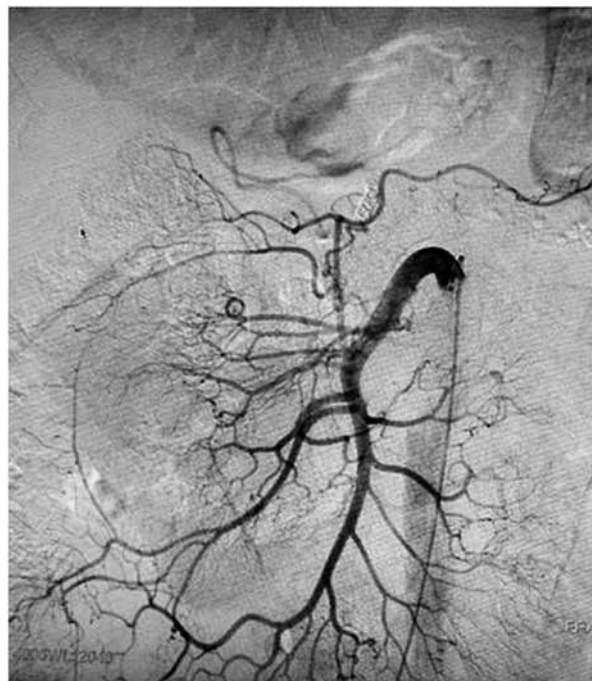Пациент, 30 лет, 18.11.2012 г. случайно получил химический ожог ротоглотки, пищевода и желудка. Первую помощь оказали в стационаре по месту жительства. 23.11.2012 г. госпитализирован в Республиканский центр хирургической гастроэнтерологии и колопроктологии (РЦХГ и КП) на базе Минской областной клинической больницы. Рентгеноскопия пищевода (24.11.2012 г.): дистальнее ретроперикардального сегмента пищевод непроходим, при попытке тугого заполнения вызывается рвота. Проводили симптоматическое лечение. Видеоэзофагогастро-дуоденоскопия: пищевод значительно сужен, инфильтрирован на всем протяжении, слизистая его и желудка некротизирована. 07.12.2012 г. выполнили операцию — гастростомию для обеспечения энтерального питания. Выписан в

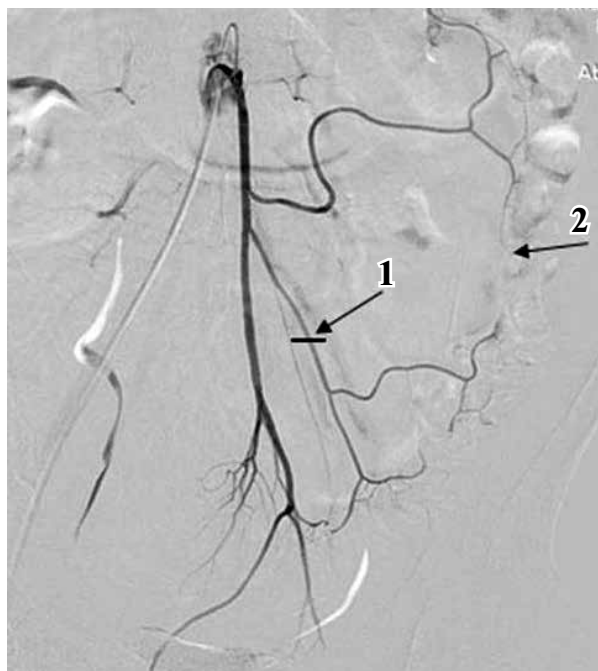
удовлетворительном состоянии. В связи с формированием протяженной рубцовой стриктуры пищевода в марте 2013 г. пациент повторно госпитализирован в РЦХГ и КП. По протоколу обследования выполнены ирригоскопия и верхняя мезентерикография (рис. 1).

Питающей сосудистой «ножкой» будущего правостороннего эзофагоколотрансплантата избрана средняя ободочная артерия. 02.04.2013 г. выполнена операция: загрудинная эзофагопластика правым флангом ободочной кишки с формированием шейного эзофаго- и илеоанастомоза «конец в конец», кологастро- и илеотрансверзоанастомозов. В связи с ухудшением состояния пациента и нарастанием явлений эндогенной интоксикации на 6-е сутки выполнили релапаротомию. Выявлен некроз колотрансплантата. Последний удален. Дефект желудка в зоне анастомоза ушит, сформированы шейная эзофагостома и питательная еюностома. Пациент выписан в удовлетворительном состоянии. Развилась «порочная» еюностома с невозможностью дальнейшего проведения зондового энтерального питания. Индекс массы тела (ИМТ) был 17,5. 22.05.2013 г. произведено закрытие порочной еюностомы, регастростомия. Очередная госпитализация в январе 2014 г. На нижней мезентерикографии (23.01.2014 г.) выявили недостаточное развитие сосудистых коллатералей левого фланга ободочной кишки (рис. 2).

Пациент набрал вес (ИМТ= 21.7) после повторной гастростомии. 28.01.2014 г. выполнена

**Рис. 1. Верхняя мезентерикография: магистральный тип кровоснабжения правого фланга ободочной кишки**

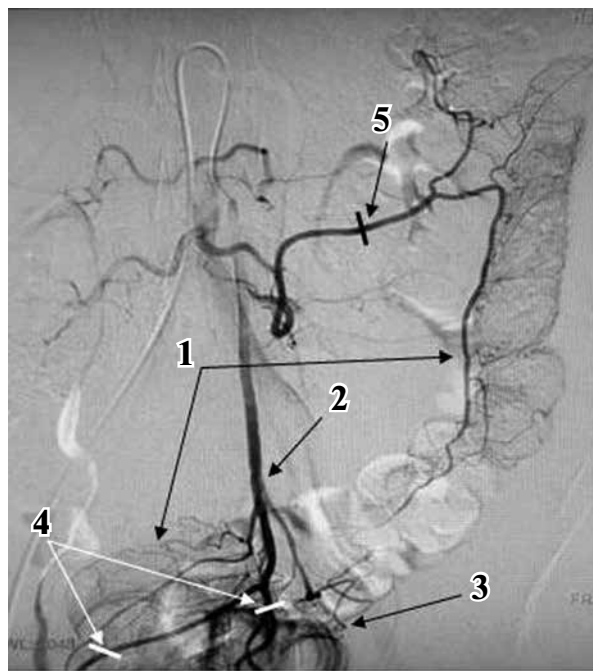
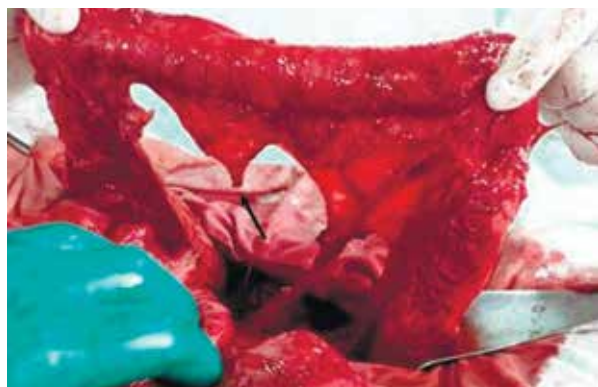



**Рис. 2.** Нижняя мезентерикография. Немагистральный тип ветвления нижней брыжеечной артерии. 1 – место лигирования сигмовидной артерии; 2 – прерывистый истонченный краевой сосуд.

операция: лапаротомия, висцеролиз, перевязка сигмовидной артерии с целью тренировки сосудистых коллатералей по А.А. Шалимову (рис. 2). После операции осложнений не было. Выписан домой 10.02.2014 г. Госпитализирован в РЦРХГ и КП 16.02.2015 г. На ангиографии диагностировали развившуюся гиперваскуляризацию левого фланга ободочной кишки, значительное увеличение в диаметре дистальных отделов нижней брыжеечной артерии (рис. 3). Левые отделы ободочной кишки признаны приемлемыми для повторной эзофагоколопластики. 20.02.2015 г. выполнена операция: лапаротомия, внутривисцеральная пластика пищевода левым флангом ободочной кишки. Краткий протокол операции: выполнили лапаротомию, висцеро-

**Рис. 4.** Операционное фото. заготовленный трансплантат левого фланга ободочной кишки (стрелкой показано место пересечения левой ободочной артерии)



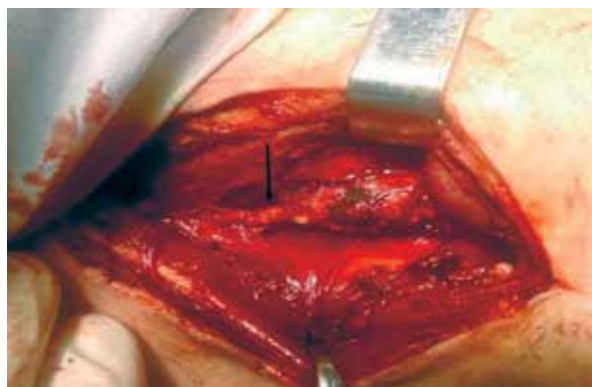
**Рис. 3.** Повторная нижняя мезентерикография через 13 месяцев после лигирования сигмовидной артерии. Гиперваскуляризация левого фланга ободочной и прямой кишки. 1 – краевой сосуд; 2 – ствол нижней брыжеечной артерии, выбранный как питающая ножка трансплантата; 3 – гиперваскуляризация прямой кишки; 4 – уровень пересечения дистальных ветвей нижней брыжеечной артерии; 5 – уровень пересечения левой ободочной артерии.

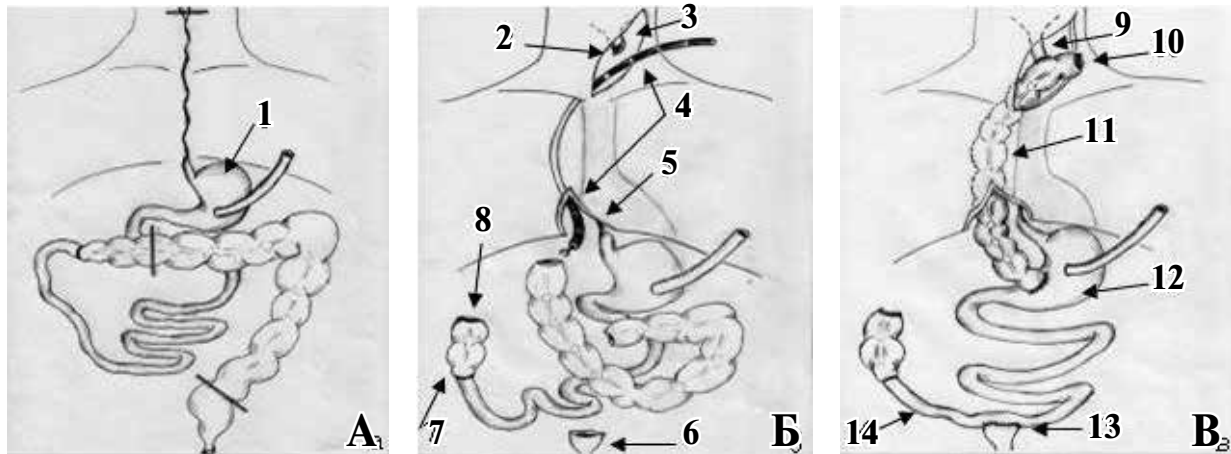
лиз, мобилизацию левого фланга ободочной кишки.

Васкуляризацию расценили как удовлетворительную, а кишку – пригодной для пластики (рис. 4).

Питающей «ножкой» избрана нижняя брыжеечная артерия (рис. 3). Загрудинный канал после предыдущей эзофагоколопластики для проведения трансплантата не использовали. Операцию продолжили двумя бригадами хирургов. На шее мобилизовали из сращений рубцово суженную культю шейного отдела пищевода (рис. 5).

**Рис. 5.** Рубцовая стриктура культи шейного отдела пищевода (указана стрелкой)





**Рис. 6.** Схема внутриплевральной пластики пищевода. А – уровни пересечения ободочной кишки для заготовки эзофагоколотрансплантата и культы шейного отдела пищевода; Б – перемещение трансплантата эндоскопом через плевральную полость на шею; В – окончательный вид после формирования всех анастомозов. 1 – гастростома; 2 – культя шейного отдела пищевода; 3 – шейный доступ; 4 – эндоскоп проведен из шейного доступа через плевральную полость и диафрагмотомию (5) в брюшную полость; 6 – культя верхнеампулярного отдела прямой кишки; 7 – наложенный ранее илеотрансверзоанастомоз; 8 – культя поперечно – ободочной кишки; 9 – эзофагосигмоанастомоз «конец в бок»; 10 – культя сигмовидной кишки на шее; 11 – проведенный трансплеврально трансплантат; 12 – трансверзогастроанастомоз «конец в бок»; 13 – илеоректоанастомоз «бок в конец»; 14 – терминальный отдел подвздошной кишки.

После диафрагмотомии по Савиных (рис. 6 Б, 5) через заднее средостение раскрыли правую плевральную полость. Из шейного доступа (рис. 6 Б, 3), трансплеврально провели эндоскоп (рис. 6 Б, 4) в брюшную полость позади корня правого легкого через диафрагмотомическое отверстие (рис. 6 Б, 5). Культю заготовленной сигмовидной кишки прошили нитью. Последнюю захватили биопсийными щипцами, проведенными через рабочий канал эндоскопа. После этого заготовленную кишку (рис. 6 В, 10-11) вывели позади правого легкого на шею, где сформировали антиперистальтический эзофагосигмоанастомоз «конец в бок» однорядным атравматическим швом (рис. 6 В, 9). Далее сформировали кологастро анастомоз «конец в бок» однорядным швом (рис. 6 В, 12), илеоректоанастомоз «бок в конец» (рис. 6 В, 13). Последний выполнили вынужденно из-за невозможности мобилизовать и «развернуть» к малому тазу культю поперечно-ободочной кишки (рис. 6 Б, 8) вследствие выраженного спаечного процесса.

Для этого использовали идею L. Sarli [10], который после субтотальной колэктомии формировал антиперистальтический цекоректоанастомоз «конец в конец».

Последний являлся резервуаром, препятствующим развитию диареи. Аналогичную роль в нашем наблюдении должны были выполнить терминальный отдел подвздошной кишки (рис. 6 В, 14) и культя поперечно-ободочной кишки (рис. 6 В, 8). Операцию завершили дренированием правой плевральной и брюшной по-

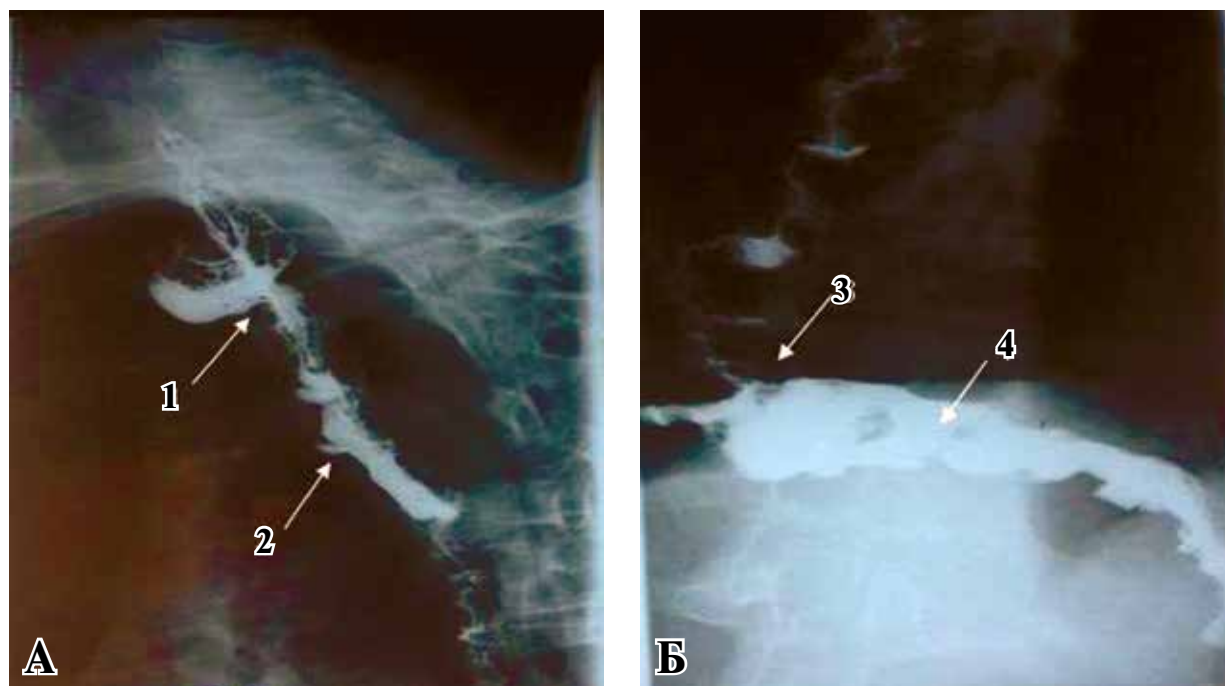
лостей, глубоких клетчаточных пространств шеи. Послеоперационный период протекал без особенностей. Питание осуществляли через сохраненную гастростому (рис. 6 А, 1). На контрольной рентгеноскопии от 02.03.2015 г. – шейный эзофагоколо- (рис. 7 А, 1) и кологастроанастомозы (рис. 7 Б, 3) состоятельны, эзофаготрансплантат функционировал. Выписан домой 05.03.2015 г. Разрешено естественное питание. 6.05.2015 г. произведена контрольная рентгеноскопия: функция эзофаготрансплантата удовлетворительная (рис. 7). Пациент питался естественным путем. Симптомов дисфагии не отмечал. Стул 2-3 раза в сутки. ИМТ=22,3. Удалена гастростомическая трубка. Гастростома закрылась самопроизвольно. Электролитных нарушений не выявлено.

### Обсуждение

Сторонники пластики пищевода левым флангом ободочной кишки доказывают ее следующие преимущества: левая половина толстой кишки длиннее правой; диаметр ее меньше, что облегчает проведение трансплантата на шею; снижается риск его сдавления в узкой щели верхней апертуры грудной клетки, ограниченной трахеей, рукояткой грудины и ножками кивательных мышц; более магистральный тип кровоснабжения левой половины толстой кишки.

Имеются научные работы, доказывающие более значительную роль правой половины толстой кишки и терминального отдела под-





**Рис. 7. Контрольная рентгеноскопия колотрансплантата и желудка: А – боковая проекция; Б – прямая проекция. 1 – эзофагосигмоанастомоз; 2 – эзофагоколопроктотрансплантат; 3 – кологастроанастомоз; 4 – желудок.**

вздошной кишки с баугиновой заслонкой, чем левого фланга ободочной кишки, в физиологии пищеварения. По мнению их авторов, резекция илеоцекального угла приводит к усилению моторики толстой кишки, забросу содержимого из толстой кишки в тонкую и, в тяжелых случаях, к синдрому мальабсорбции [11].

Некроз трансплантата возникает из-за нарушения его кровоснабжения. Причиной этого может быть недостаточно развитое коллатеральное кровообращение в ободочной кишке, тромбоз основной питающей трансплантат артерии. Некроз толстокишечного трансплантата встречается в 2,3-10,7% наблюдений. Широкое внедрение одноэтапной эзофагоколопластики сдерживается анатомическими особенностями сосудистой системы ободочной кишки. За период 2003-2014 гг. мы выполнили 24 одноэтапные эзофагоколопластики [12]. Демонстрируемый нами клинический случай – первое наблюдение некроза трансплантата в нашей клинике с 2003 г., что составило 4,1% от всех наблюдений.

Из-за слабых сосудистых связей в бассейнах брыжеечных артерий многие хирурги вообще не решались осуществить толстокишечную пластику пищевода. Найти выход из сложившейся ситуации можно, используя ряд пред- и интраоперационных мероприятий. В 1951 году Н. Shumacker и J. Battersby из Индианополиса (США) опубликовали результаты своего эксперимента на крысах и собаках. Для усиления кровоснабжения сегмента тощей кишки они лигировали несколько тощекишечных сосудов.

Доказанный ими феномен гиперваскуляризации позволил успешно выполнить тощекишечную пластику пищевода в одном наблюдении в клинике [13]. С 1948 по 1951 гг. А.А.Шалимов в Брянской областной больнице после подобной «тренировки коллатералей» тощей кишки успешно выполнил в 5 наблюдениях антеторакальную эзофагоеюнопластику [14].

Предложенную в 1951 году Н. Shumacker и J. Battersby и А.А. Шалимовым идею развития сосудистых коллатералей тощей кишки перед этапом эзофагоеюнопластики мы модифицировали для гиперваскуляризации сегмента ободочной кишки перед эзофагоколопластикой. Для этого мы впервые 05.09.2008 г. выполнили у пациента И. лапароскопическое клипирование первой сигмовидной и левой ободочной артерий как первый этап эзофагопластики левым флангом ободочной кишки [15]. Показанием к такой «тренировке коллатералей» (термин А.А. Шалимова) было немагистральное ветвление сосудов ободочной кишки с отсутствием аркад в обоих мезентериальных бассейнах: верхнем и нижнем. Через два месяца на повторной нижней мезентерикографии установлена гиперваскуляризация с развитием аркад в левой половине ободочной кишки. Это позволило выполнить одноэтапную эзофагоколопластику. В представленном в данной статье клиническом наблюдении лигирование левой ободочной артерии для гиперваскуляризации будущего левостороннего эзофагоколопроктотрансплантата пришлось выполнить в гораздо более сложной кли-

нико-хирургической ситуации после неудачной эзофагопластики правым флангом ободочной кишки. Питающей сосудистой ножкой в данной ситуации по результатам повторной мезентериографии были выбраны гипертрофированные нижние брыжеечные сосуды, что также крайне редко удается.

Таким образом, улучшение кровоснабжения будущего эзофагоколотрансплантата путем открытого лигирования (1) и лапароскопического клипирования (1) сосудов левой половины ободочной кишки понадобилось в нашей серии наблюдений (n=24) дважды (8,3%). Для гиперваскуляризации правого фланга ободочной кишки как будущего колотрансплантата лапароскопическое или открытое лигирование (клипирование) подвздошно-ободочной и правой ободочной артерий позволит достичь компенсаторной гипертрофии артерий правого фланга ободочной кишки, развития коллатералей и краевого сосуда. Питающей ножкой колотрансплантата в такой ситуации будет средняя ободочная артерия.

Не потерял значения интраоперационный метод выбора питающего сосуда под визуальным контролем и с пробным его пережатием, что позволяет адекватно оценить полноценность кровоснабжения эзофагоколотрансплантата, особенно его шейного отдела [15]. Применение данного хирургического приема мы считаем обязательным и используем его во время всех оперативных вмешательств, предполагающих выполнение эзофагопластики. Немаловажным признаком жизнеспособности правостороннего эзофаготрансплантата является кровотечение из пересеченной аппендикулярной артерии. Аппендэктомия при пластике пищевода в «бордосской» модификации операции Roith является обязательным этапом [16]. Несмотря на значительное количество осложнений, наблюдаемых при пластике пищевода толстой кишкой, большинство пациентов (70,7-80%) в отдаленном периоде после адекватной эзофагопластики успешно пользуется искусственным пищеводом, созданным из толстой кишки. Более чем у 70% пациентов в отдаленном периоде после эзофагопластики улучшилось качество их социальной жизни [17].

### Заключение

1. Отрицательный результат эзофагопластики правым флангом ободочной кишки не исключает возможности успешного использования для этой цели левой ее половины.

2. Предложенная нами в 2008 году для ободочной кишки модификация технологии

реваскуляризации по Shumacker-Battersby и А.А. Шалимову о «тренировке коллатералей» тощей кишки позволяет достоверно улучшить кровоснабжение планируемого для эзофагопластики колотрансплантата.

3. Чресплевральное проведение колотрансплантата в приведенном клиническом наблюдении с помощью эндоскопа позволило отказаться от торакотомии и, тем самым, от увеличения объема и травматичности операции.

4. Спаечная болезнь брюшной полости, развившаяся после ряда реконструктивных операций, не является противопоказанием к эзофагоколопластике.

**Клинический случай представлен с согласия пациента.**

### ЛИТЕРАТУРА

1. Андрианов ВА, Зенгер ВГ, Титов ВВ. Результаты эзофагофарингопластики толстой кишкой при сочетанных рубцовых стриктурах пищевода и глотки. *Анналы Хирургии*. 2008;(4):18-25.
2. Валька ЕН. Современные аспекты лечения рубцовых стриктур пищевода. *Грудная и Сердеч-Сосуд Хирургия*. 2006;(3):35-39.
3. Стельмашонок ИМ. Тактика хирурга при комбинированных рубцовых сужениях пищевода и желудка. *Вестн Хирургии им ИИ Грекова*. 1969;(3):48-51.
4. Стельмашонок ИМ. Оперативное лечение рубцовых сужений пищевода и желудка. Минск, РБ: Беларусь; 1970. 272 с.
5. Черноусов АФ, Андрианов ВА, Зенгер ВГ, Воронов МЕ. Пластика пищевода толстой кишкой. Москва, РФ: ИздАТ; 1999. 176 с.
6. Матяшин ИМ. Тотальная пластика пищевода толстой кишкой. Киев, Украина: Здоровья; 1971. 192 с.
7. Isolauri J, Harju E, Markkula H. Gastrointestinal symptoms after colon interposition. *Am J Gastroenterol*. 1986 Nov;81(11):1055-58.
8. Han Y, Cheng QS, Li XF, Wang XP. Surgical management of esophageal strictures after caustic burns: a 30 years of experience. *World J Gastroenterol*. 2004 Oct 1;10(19):2846-49.
9. Черноусов АФ, Андрианов ВА, Домрачев СА, Богопольский ПМ. Опыт 1100 пластик пищевода. *Хирургия Журн им НИ Пирогова*. 1998;(6):21-25.
10. Sarli L, Iusco D, Violi V, Roncoroni L. Subtotal colectomy with antiperistaltic cecorectal anastomosis. *Tech Coloproctol*. 2002 Apr;6(1):23-6.
11. Мумладзе РБ, Бакиров АА. Эзофагогастропластика при стриктурах пищевода. *Анналы Хирургии*. 2000;(6):31-34.
12. Воробей АВ, Чепик ДА, Вижинис ЕИ. Одноэтапная загрудинная эзофагоколопластика в лечении больных с ожоговой рубцовой стриктурой пищевода. *Хирургия Журн им НИ Пирогова*. 2014;(7):26-33.
13. Shumacker HB Jr, Battersby JS. The problem of esophageal replacement by jejunum with particular reference to influence upon circulation of staging the division of mesenteric vessels. *Ann Surg*. 1951 Apr;133(4):463-71.

14. Шалимов АА. Создание искусственного пищевода при рубцовой непроходимости. *Хирургия Журн им НИ Пирогова*. 1951;9:24-28.

15. Воробей АВ, Чепик ДА, Вижинис ЕИ. Клиническое обоснование одноэтапной загрудинной эзофагопластики в лечении больных с послеожоговой рубцовой стриктурой пищевода. *Медицина*. 2009;(4):52-56.

16. Воробей АВ, Вижинис ЕИ, Чепик ДА. Пути повышения жизнеспособности шейного отдела трансплантата при загрудинной эзофагоколопластике. Материалы первой междунар конф по торакоабдоминальной хирургии. Москва, РФ; 2008. с. 247.

17. Джафаров ЧМ, Джафаров ЭЧ. Ближайшие и

отдаленные результаты хирургического лечения больных с рубцовыми стриктурами пищевода после химического ожога. *Вестн Хирургии им ИИ Грекова*. 2007;166(5):36-38.

#### Адрес для корреспонденции

223040, Республика Беларусь,  
Минский район, п. Лесной – 1,  
УЗ «Минская областная больница»,  
кафедра хирургии,  
тел. раб.: +375 17 265-22-13, +375 17 265 -22-63,  
e-mail: dept-surg@hotmail.com,  
Воробей Александр Владимирович

#### Сведения об авторах

Воробей А.В., член-корр. НАН Беларуси, д.м.н., профессор, заведующий кафедрой хирургии ГУО «Белорусская медицинская академия последипломного образования», руководитель Республиканского центра реконструктивной хирургической гастроэнтерологии и колопроктологии.

Вижинис Е.И., к.м.н., доцент кафедры хирургии ГУО «Белорусская медицинская академия последипломного образования».

Попель Г.А., ассистент кафедры хирургии ГУО «Бе-

лорусская медицинская академия последипломного образования».

Чепик Д.А., заведующий хирургическим отделением №1 УЗ «Минская областная клиническая больница».

Маскалик Ж.Г., врач-эндоскопист УЗ «Минская областная клиническая больница».

Махмудов А.М., старший преподаватель кафедры хирургии ГУО «Белорусская медицинская академия последипломного образования».

Поступила 7.04.2016 г.