

В.А. ЯНУШКО<sup>1</sup>, Н.А. РОГОВОЙ<sup>2</sup>, Д.В. ТУРЛЮК<sup>1</sup>,  
И.П. КЛИМЧУК<sup>2</sup>, С.С. КАЛИНИН<sup>2</sup>



## ЭНДОВЕНОЗНАЯ ЛАЗЕРНАЯ КОАГУЛЯЦИЯ ВЕНЫ ДЖИАКОМИНИ В ХИРУРГИЧЕСКОМ ЛЕЧЕНИИ ВАРИКОЗНОЙ БОЛЕЗНИ НИЖНИХ КОНЕЧНОСТЕЙ

ГУ «Республиканский научно-практический центр «Кардиология»<sup>1</sup>,  
УЗ «4-я городская клиническая больница им. Н.Е. Савченко»<sup>2</sup>, г. Минск,  
Республика Беларусь

**Цель.** Провести оценку эффективности эндовенозной лазерной коагуляции (ЭВЛК) в комплексном лечении варикозной болезни нижних конечностей с парадоксальным рефлюксом по вене Джакомиани.

**Материал и методы.** В 2014-2016 годах в отделении сосудистой хирургии учреждения здравоохранения «4-я городская клиническая больница им. Н.Е. Савченко» г. Минска было прооперировано 25 пациентов с парадоксальным рефлюксом по вене Джакомиани. Все ЭВЛК выполняли по собственной методике с применением тумесцентной анестезии при визуализации процесса воздействия с помощью интраоперационного ультразвукового контроля. При облитерации использовали мощность 10 Вт со средней линейной плотностью энергии  $60 \pm 6,2$  Дж/см. Мужчин было 8 (32%), женщин – 17 (68%). Оценку результатов лечения проводили на основании клинических данных и УЗ-контроля. Болевые ощущения в ходе оперативного вмешательства и в первые пять суток после операции оценивали по визуально-аналоговой шкале (ВАШ).

**Результаты.** Отмечен полный регресс болевых ощущений к 5-м суткам после операции. Изменение качества жизни оценивали при помощи опросника CIVIQ-2. Отмечено улучшение качества жизни в послеоперационном периоде на 7,0 баллов. Также выявлено снижение тяжести заболевания, оцененное по опроснику VCSS на 3 балла. Окклюзия коагулированной вены была подтверждена в ходе операции и на контрольном осмотре на 1, 7 сутки и через 1, 3, 6, 12 месяцев после ЭВЛК с помощью ультразвукового исследования.

**Заключение.** Эндовенозная лазерная коагуляция вены Джакомиани с обязательным интраоперационным УЗ-контролем является эффективным и безопасным методом лечения варикозной болезни нижних конечностей при несостоятельной вене Джакомиани с высоким клиническим и косметическим результатами. Предложенная методика позволяет целенаправленно работать с веной Джакомиани, сохраняя интактные большую и малые подкожные вены, которые могут быть использованы в виде пластического материала для потенциального артериального шунтирования.

*Ключевые слова:* варикозные вены, эндовенозная лазерная коагуляция, вена Джакомиани, подкожная вена, опросники, качество жизни

**Objective.** To assess the efficacy of endovenous laser ablation (EVLA) in the complex treatment of varicose veins with paradoxical reflux in Giacomini vein.

**Methods.** In 2014-2016 we have operated 25 patients with paradoxical reflux in Giacomini vein. All EVLA procedures were guided by ultrasound (US). The average energy delivered was  $60 \pm 6,2$  J/cm and power of 10 watts. Men were 8(32%), women – 17(68%).

**Results.** Evaluation of the treatment results was conducted based on clinical data and US control. Pain during surgical intervention and in the first 5 days after the operation was assessed by visual analogue score. The change in the quality of life was assessed using the CIVIQ-2 questionnaire. Improvement of the quality of life in the postoperative period by 7.0 points was noted. Also, a decrease in the severity of the disease assessed by the VCSS questionnaire was found to be 3 points. Occlusion of the ablated veins was confirmed during surgery and on the follow-up examination at 1, 7 day and 1, 3, 6, 12 months after EVLA.

**Conclusions.** Ultrasound (US) guided EVLA of Giacomini vein is an effective and safe method of treatment of incompetent Giacomini varicose veins which provides high clinical and cosmetic results. Proposed method enables to operate with Giacomini vein only preserving great and small saphenous veins, which can be used further as prosthesis in arterial bypass grafting.

*Keywords:* varicose veins, endovenous laser ablation, Giacomini vein, saphenous vein, questionnaires, quality of life

Novosti Khirurgii. 2017 Nov-Dec; Vol 25 (6): 583-588

Endovenous Laser Ablation of Giacomini Vein in Surgical Treatment of Varicose Veins of Lower Extremities

V.A. Yanushko, N.A. Rogovoy, D.V. Turliuk, I.P. Klimchuk, S.S. Kalinin

### Введение

В настоящее время варикозная болезнь (ВБ) –

наиболее распространенное хирургическое заболевание, которое встречается у 25% взрослого населения, при этом ежегодно возрастает число

пациентов с осложненными формами [1].

Вена Джаиакомини, описанная впервые С. Giacomini в 1873 г. [2], это наиболее крупный, эпифасциально расположенный приток малой подкожной вены (МПВ), продолжающийся на бедре, и более чем в 50% случаев, связывающий ее с большой подкожной веной (БПВ) [3]. С. Giacomini обнаружил этот сосуд в 86,3% конечностей при посмертных анатомических диссекциях. Более чем 50 лет спустя такое продолжение МПВ на бедре было подтверждено С. Kosinski [4] в 82,2% конечностей на основании патологоанатомических исследований. Описанная С. Giacomini вена нашла свое подтверждение и в исследовании К. Delis [3], который наблюдал продолжение МПВ на бедро в 70,4% конечностей при ультразвуковом обследовании пациентов.

Вена Джаиакомини состоит из трех частей: дистальной и проксимальной частей, которые расположены интрафасциально, и средней части, которая обычно располагается подкожно [5]. При поперечном сканировании задней поверхности бедра вена Джаиакомини располагается между полусухожильной мышцей медиально и длинной головкой двуглавой мышцы латерально [6].

По данным различных авторов, рефлюкс по вене Джаиакомини выявляется у 2-19% пациентов с ВБ [3, 7, 8]. Нисходящий, или ортодоксальный, рефлюкс по вене Джаиакомини из бассейна БПВ может стать причиной варикозного расширения МПВ. Возможен и обратный механизм, когда в результате клапанной недостаточности МПВ возникает восходящий или парадоксальный, рефлюкс, в результате которого происходит варикозная трансформация вены Джаиакомини с вовлечением в процесс БПВ [8, 9]. Флебэктомия субфасциальной части вены Джаиакомини носит травматичный характер и поэтому не нашла широкого применения, в связи с чем лечение данного вида патологии длительное время не производилось либо носило нерадикальный характер [10].

В настоящее время эндовенозная лазерная коагуляция (ЭВЛК) в комплексном лечении ВБ является надежным, высокоэффективным и малотравматичным хирургическим вмешательством. Точкой применения ЭВЛК в большинстве случаев являются БПВ или МПВ, в связи с чем использование данного метода для устранения рефлюкса по вене Джаиакомини является перспективным методом лечения в «неудобной» для традиционной флебэктомии зоне [11].

**Цель.** Провести оценку эффективности эндовенозной лазерной коагуляции в ком-

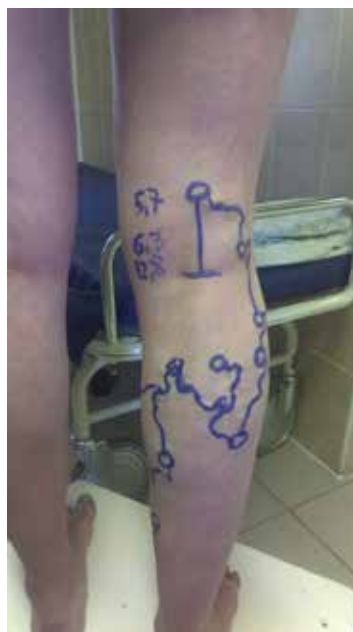плексном лечении варикозной болезни нижних конечностей с парадоксальным рефлюксом по вене Джаиакомини.

## Материал и методы

В 2014–2016 годах авторами исследования было прооперировано 25 пациентов с парадоксальным рефлюксом по вене Джаиакомини (рис. 1). Средний возраст пациентов –  $49 \pm 13,6$  года ( $M \pm \sigma$ ). Мужчин было 8 (32%), женщин – 17 (68%). В соответствии с классификацией CEAP в 17 (68%) случаях определен клинический класс C2, в 8 (32%) – C3.

У всех пациентов было получено информированное согласие на участие в исследовании согласно Хельсинкской декларации Всемирной медицинской ассоциации (WMA Declaration of Helsinki – Ethical Principles for Medical Research Involving Human Subjects, 2013). Исследование одобрено комиссией по вопросам биоэтики учреждения здравоохранения «4-я городская клиническая больница им. Н.Е. Савченко» г. Минска.

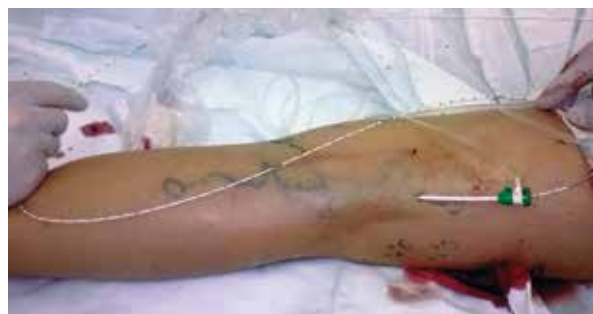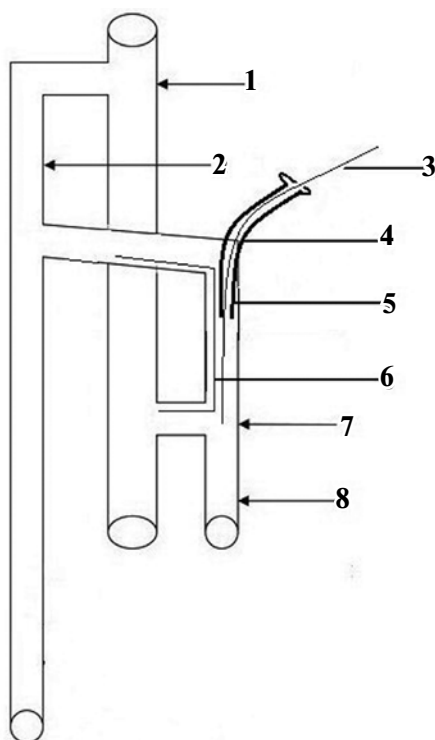
Диаметр вены Джаиакомини до операции составлял  $6,6 \pm 2,3$  мм. Все ЭВЛК выполняли по собственной методике с применением тумесцентной анестезии при визуализации процесса воздействия с помощью интраоперационного ультразвукового контроля на медицинском лазере с длиной волны 1560 нм («Mediola Compact», ЗАО «ФОТЭК», РБ). При облитерации использовали мощность 10 Вт со средней линейной плотностью энергии  $60 \pm 6,2$  Дж/см. В **Рис. 1.** 31-летняя женщина с варикозным расширением вен на правой нижней конечности в результате парадоксального рефлюкса по вене Джаиакомини.



предоперационном периоде выполняли ультразвуковое исследование вен нижних конечностей с целью планирования объема оперативного лечения. Оценивали вертикальный и горизонтальный рефлюксы крови, их продолжительность, диаметр магистральных вен.

Процедура ЭВЛК вены Джаакомини (заявка на выдачу патента на изобретение А 20160367 от 10.10.16, Н.А. Роговой, В.А. Янушко, Д.В. Турлюк, И.П. Климчук). Непосредственно перед оперативным вмешательством в вертикальном положении пациента осуществляли маркировку под УЗ-контролем. Определяли точку пункции, которая являлась конечной точкой распространения антеградного рефлюкса крови в субфасциальной части вены Джаакомини. После обработки операционного поля под ультразвуковым контролем осуществляли ретроградную венепункцию иглой 18G. Далее в вену вводили проводник J-формы, по которому осуществляли катетеризацию вены ангиографическим катетером 6 F. После извлечения проводника в катетер вводили лазерный световод (рис. 2, 3), который позиционировали у сафено-поплитеального соустья. Интродьюсер извлекали из вены, в просвете оставался лазерный световод.

**Рис. 2.** Схема ЭВЛК несостоятельной вены Джаакомини. 1 – состоятельное сафено-фemorальное соустье; 2 – состоятельная большая подкожная вена; 3 – лазерный световод; 4 – точка пункции вены Джаакомини; 5 – интродьюсер в вене Джаакомини; 6 – антеградный рефлюкс в вене Джаакомини; 7 – несостоятельное сафено-поплитеальное соустье; 8 – состоятельная малая подкожная вена.



**Рис. 3.** ЭВЛК несостоятельной вены Джаакомини.

С целью защиты окружающих тканей и повышения степени контакта венозной стенки с рабочей частью лазерного световода выполняли тумесцентную анестезию по стандартной методике раствором Кляйна [12]. Лазерную коагуляцию выполняли при постепенном извлечении световода под ультразвуковым контролем. Происходила равномерная коагуляция стенки вены, и уменьшалась травматизация окружающих вену тканей.

После завершения коагуляции и полного извлечения световода проводили минифлебэктомию по Варади, по завершении которой накладывали асептическую повязку и выполняли эластическую компрессию конечности трикотажем 2-й степени компрессии. В послеоперационном периоде применяли непрерывную компрессию 2-м классом в течение суток, затем еще в течение 3 недель в дневное время. Назначали низкомолекулярные гепарины в профилактических дозировках в течение 5 суток. Непосредственно после операции пациенты могли вернуться к нормальной повседневной жизни.

Оценку результатов лечения проводили на основании клинических данных и ультразвукового контроля. Осмотры выполняли на 1, 7 сутки и через 1, 3, 6, 12 месяцев после ЭВЛК с использованием ультразвукового обследования. Критерии, используемые для определения успешного лечения: «несжимаемость» коагулированных вен и отсутствие кровотока в целевой вене.

Болевые ощущения в первые пять суток после операции оценивали по визуально-аналоговой шкале (ВАШ). Проведена оценка качества жизни при помощи опросника CIVIQ-2 и тяжести заболевания по шкале VCSS через 1 год после операции.

### Статистика

Статистическую обработку данных проводили с использованием статистических пакетов Statistica 10.0, Excel. Описание количественных данных производилось в зависимости от вида

их распределения. Анализ соответствия вида распределения признака закону нормального распределения включал построение гистограммы распределения признака и проверку статистической гипотезы о виде распределения с использованием критерия Шапиро-Уилка. Для выборок с нормальным распределением выполнялся расчет среднего значения ( $M$ ) и ошибки репрезентативности ( $m$ ). Для описания количественных признаков, имеющих распределение, отличное от нормального, а также качественных порядковых признаков указывали медиану ( $Me$ ) и интерквартильный размах (25-й и 75-й процентиля). Критический уровень статистической значимости при проверке статистических гипотез принимали равным 0,05.

### Результаты

Окклюзия коагулированной вены была подтверждена в ходе операции и на контрольном осмотре на 1, 7 сутки и через 1, 3, 6, 12 месяцев после ЭВЛК с помощью ультразвукового обследования. Реканализаций не отмечено, клинический и ультразвуковой успех достигнут в 100% случаев. Резорбция вены Джиакомини (средний диаметр, мм) в течение периода наблюдения представлена на рисунке 4.

Отмечен полный регресс болевых ощущений к 5-м суткам после операции (таблица).

Через год после операции отмечено значительное улучшение качества жизни – 29 (25; 40) баллов до операции и 22 (20; 25) балла после операции и уменьшение тяжести заболевания – 7 (5; 8) баллов до операции и 4 (2; 6) балла после операции.

Осложнений, таких как ожоги кожи, некроз, парестезии, тромбоз глубоких вен или аллергические реакции, отмечено не было.

### Обсуждение

Большинство варикозных вен образуется в результате рефлюкса по БПВ и МПВ. Однако недостаточность вены Джиакомини не является редким состоянием [5, 6]. J.M. Escribano et al. [13] сообщили о гемодинамической стратегии для хирургического лечения диастолического антероградного рефлюкса в вене Джиакомини. В этом исследовании у 16 пациентов наблю-

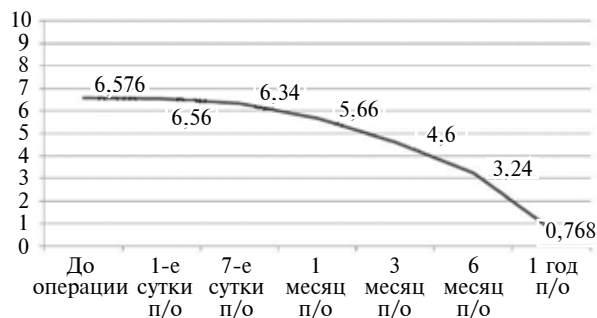


Рис. 4. Динамика среднего калибра вены Джиакомини после эндовенозной лазерной коагуляции.

дался ретроградный рефлюкс от БПВ по вене Джиакомини, у 2 пациентов определялся парадоксальный рефлюкс по вене Джиакомини. Всем пациентам проведено хирургическое вмешательство (флебэктомия с сохранением БПВ).

Целенаправленное эндовенозное лечение под ультразвуковым контролем отличается от «классического» хирургического путем фокусировки на источниках рефлюкса с сохранением здоровых подкожных вен, полностью или частично, при устранении несостоятельных сегментов вен. ЭВЛК может применяться к любой вене, включая вену Джиакомини, перфорантные вены, БПВ, МПВ, переднелатеральный приток большой подкожной вены, за исключением глубоких вен [14].

ЭВЛК является оптимальным вариантом устранения стволового венозного рефлюкса БПВ и МПВ, однако сообщения об ЭВЛК вены Джиакомини встречаются редко [5, 6, 7, 15]. N.S. Theivacumar et al. [5] сообщили о двух пациентах, у которых была недостаточность вены Джиакомини с состоятельным проксимальным участком БПВ и несостоятельным участком БПВ дистальнее конfluenceции с веной Джиакомини. Они выполнили ЭВЛК БПВ с оставлением вены Джиакомини. R.G. Bush и K. Hammond [10] опубликовали результаты успешного лечения 14 пациентов с несостоятельной веной Джиакомини при помощи ЭВЛК. Sang Woo Park et al. [7] сообщили о лечении 18 конечностей путем абляции как вены Джиакомини, так и проксимального сегмента БПВ.

ВБ из-за недостаточности сафено-поплитеального соустья с антероградным диастолическим рефлюксом довольно редка [13]. Тем не менее идентификация состояния вены Джиакомини в этом случае имеет важное значение,

Таблица

Динамика болевых ощущений по ВАШ в течение первых 5 суток после операции

Время оценки болевых ощущений	Количество баллов (медиана, нижняя и верхняя квартили)
1-е сутки после операции	2 (1; 2)
3-и сутки после операции	0 (0; 2)
5-е сутки после операции	0 (0; 0)

так как хирургическое удаление БПВ и МПВ не будет эффективным в таком случае, что в конечном итоге приведет к рецидиву.

В настоящем исследовании лечение ВБ, ассоциированной с недостаточностью вены Джакомини, было произведено с использованием подхода целенаправленного эндовенозного лазерного воздействия, нацеленного на сохранение БПВ и МПВ.

Однако вышеописанное исследование имеет некоторые ограничения и недостатки. ЭВЛК еще не принята в качестве основного метода лечения для вены Джакомини, хотя описанные в данной статье данные подтверждают, что распространенность и результаты осложнений были схожими или лучше по сравнению с другими исследованиями, посвященными ЭВЛК вены Джакомини.

### Выводы

1. ЭВЛК вены Джакомини с обязательным интраоперационным УЗ-контролем является эффективным и безопасным методом лечения ВБ нижних конечностей при несостоятельной вене Джакомини с высоким клиническим результатом.

2. Предложенная методика позволяет целенаправленно работать с веной Джакомини, сохраняя интактные БПВ и МПВ, которые могут быть использованы в виде пластического материала для потенциального артериального шунтирования.

**Работа выполнялась в соответствии с планом научных исследований РНПЦ «Кардиология». Финансовой поддержки со стороны компаний-производителей авторы не получали. Конфликт интересов отсутствует.**

### ЛИТЕРАТУРА

1. Кириенко АИ, Стойко ЮМ, Богачев ВЮ. Российские клинические рекомендации по диагностике и лечению хронических заболеваний вен. *Флебология*. 2013;7(2 вып 2):6-47.
2. Giacomini, C. Osservazioni anatomiche per servire allo studio della circolazione venosa delle estremità inferiori (Parte I: Delle vene superficiali dell'arto addominale e principalmente della saphena esterna). *Giornale della Reale Accademia di Medicina di Torino*. 1873;14:109-15.
3. Delis KT, Knaggs AL, Khodabakhsh P. Prevalence, anatomic patterns, valvular competence, and clinical significance of the Giacomini vein. *J Vasc Surg*. 2004 Dec;40(6):1174-83. doi: <https://doi.org/10.1016/j.jvs.2004.09.019>.
4. Kosinski C. Observations on the superficial venous system of the lower extremity. *J Anat*. 1926 Jan;60(Pt 2):131-42.
5. Theivacumar NS, Dellagrammaticas D, Mavor AI,

Gough MJ. Endovenous laser ablation (EVLA) of great saphenous vein to abolish "paradoxical reflux" in the Giacomini vein: a short report. *Eur J Vasc Endovasc Surg*. 2007 Aug;34(2):229-31.

6. Oğuzkurt L. Ultrasonographic anatomy of the lower extremity superficial veins. *Diagn Interv Radiol*. 2012 Jul-Aug;18(4):423-30. doi: [10.4261/1305-3825.DIR.5321-11.1](https://doi.org/10.4261/1305-3825.DIR.5321-11.1).

7. Park SW, Lee SA, Hwang JJ, Yun IJ, Kim JS, Chang SH, Chee HK, Chang IS. Early results of endovenous ablation with a 980-nm diode laser for an incompetent vein of Giacomini. *Korean J Radiol*. 2011 Jul-Aug; 12(4):481-86. Published online 2011 Jul 22. doi: [10.3348/kjr.2011.12.4.481](https://doi.org/10.3348/kjr.2011.12.4.481).

8. Georgiev M, Myers KA, Belcaro G. The thigh extension of the lesser saphenous vein: from Giacomini's observations to ultrasound scan imaging. *J Vasc Surg*. 2003 Mar;37(3):558-63. doi: <https://doi.org/10.1067/mva.2003.77>.

9. Рябинская ОС, Османов РР. Классификация гемодинамических вариантов варикозной болезни малой подкожной вены (на основании дуплексных характеристик). *Променева Диагностика Променева Терапия*. 2011;(3-4):39-42.

10. Bush RG, Hammond K. Treatment of incompetent vein of Giacomini (thigh extension branch). *Ann Vasc Surg*. 2007 Mar;21(2):245-48.

11. Куликова АН, Гафурова ДР. Эволюция хирургических и эндовазальных методов коррекции стволового венозного рефлюкса у больных с варикозной болезнью нижних конечностей. *Клиническая Медицина*. 2013;(7):13-18.

12. van den BOS RR, de Maeseneer MMG. Endovenousthermal ablation for varicose veins: strengths and weaknesses. *Phlebology*. 2012;19(4):164-65.

13. Escribano JM, Juan J, Bofill R, Rodriguez-Mori A, Maeso J, Fuentes JM, Matas M. Haemodynamic strategy for treatment of diastolic antegrade giacomini varicose veins. *Eur J Vasc Endovasc Surg*. 2005 Jul;30(1):96-101. doi: <https://doi.org/10.1016/j.ejvs.2005.03.001>.

14. Atasoy MM, Gümüş B, Caymaz I, Oğuzkurt L. Targeted endovenous treatment of Giacomini vein insufficiency-associated varicose disease: considering the reflux patterns. *Diagn Interv Radiol*. 2014 Nov;20(6):481-6. doi: [10.5152/dir.2014.14148](https://doi.org/10.5152/dir.2014.14148).

15. Guzelmansur I, Oğuzkurt L, Koca N, Andic C, Gedikoglu M, Ozkan U. Endovenous laser ablation and sclerotherapy for incompetent vein of Giacomini. *Phlebology*. 2014 Sep;29(8):511-16. doi: [10.1177/0268355513496552](https://doi.org/10.1177/0268355513496552).

### REFERENCES

1. Kirienko AI, Stoiko YM, Bogachev VY. Rossiiskie klinicheskie rekomendatsii po diagnostike i lecheniiu khronicheskikh zaboolevanii ven [Russian clinical guidelines for diagnosis and treatment of chronic venous diseases]. *Flebologiya*. 2013;7(2 vyp 2):6-47.
2. Giacomini, C. Osservazioni anatomiche per servire allo studio della circolazione venosa delle estremità inferiori (Parte I: Delle vene superficiali dell'arto addominale e principalmente della saphena esterna). *Giornale della Reale Accademia di Medicina di Torino*. 1873;14:109-15.
3. Delis KT, Knaggs AL, Khodabakhsh P. Prevalence, anatomic patterns, valvular competence, and clinical significance of the Giacomini vein. *J Vasc Surg*. 2004

Dec;40(6):1174-83. doi: <https://doi.org/10.1016/j.jvs.2004.09.019>.

4. Kosinski C. Observations on the superficial venous system of the lower extremity. *J Anat.* 1926 Jan;60(Pt 2):131-42.

5. Theivacumar NS, Dellagrammaticas D, Mavor AI, Gough MJ. Endovenous laser ablation (EVLA) of great saphenous vein to abolish "paradoxical reflux" in the Giacomini vein: a short report. *Eur J Vasc Endovasc Surg.* 2007 Aug;34(2):229-31.

6. Oğuzkurt L. Ultrasonographic anatomy of the lower extremity superficial veins. *Diagn Interv Radiol.* 2012 Jul-Aug;18(4):423-30. doi: 10.4261/1305-3825.DIR.5321-11.1.

7. Park SW, Lee SA, Hwang JJ, Yun IJ, Kim JS, Chang SH, Chee HK, Chang IS. Early results of endovenous ablation with a 980-nm diode laser for an incompetent vein of Giacomini. *Korean J Radiol.* 2011 Jul-Aug; 12(4):481-86. Published online 2011 Jul 22. doi: 10.3348/kjr.2011.12.4.481.

8. Georgiev M, Myers KA, Belcaro G. The thigh extension of the lesser saphenous vein: from Giacomini's observations to ultrasound scan imaging. *J Vasc Surg.* 2003 Mar;37(3):558-63. doi: <https://doi.org/10.1067/mva.2003.77>.

9. Riabinskaia OS, Osmanov RR. Klassifikatsiia gemodinamicheskikh variantov varikoznoi bolezni maloi podkozhnoi veny (na osnovanii dupleksnykh kharakteristik) [Classification of hemodynamic variants of varicose veins of the small saphenous vein (based on

duplex characteristics).] *Promeneva Diagnostika Promeneva Terapiia.* 2011;(3-4):39-42.

10. Bush RG, Hammond K. Treatment of incompetent vein of Giacomini (thigh extension branch). *Ann Vasc Surg.* 2007 Mar;21(2):245-48.

11. Kulikova AN, Gafurova DR. Evoliutsiia khirurgicheskikh i endovazal'nykh metodov korrektsii stvolovogo venoznogo refluksa u bol'nykh s varikoznoi bolezni'u nizhnikh konechnosti [Evolution of surgical and endovasal methods of correction of stem venous reflux in patients with varicose disease of lower extremities]. *Klin Meditsina.* 2013;(7):13-18.

12. van den BOS RR, de Maeseneer MMG. Endovenousthermal ablation for varicose veins: strengths and weaknesses. *Phlebology.* 2012;19(4):164-65.

13. Escribano JM, Juan J, Bofill R, Rodriguez-Mori A, Maeso J, Fuentes JM, Matas M. Haemodynamic strategy for treatment of diastolic anterograde giacomini varicose veins. *Eur J Vasc Endovasc Surg.* 2005 Jul;30(1):96-101. doi: <https://doi.org/10.1016/j.ejvs.2005.03.001>.

14. Atasoy MM, Gümüş B, Caymaz I, Oğuzkurt L. Targeted endovenous treatment of Giacomini vein insufficiency-associated varicose disease: considering the reflux patterns. *Diagn Interv Radiol.* 2014 Nov;20(6):481-6. doi: 10.5152/dir.2014.14148.

15. Guzelmansur I, Oğuzkurt L, Koca N, Andic C, Gedikoglu M, Ozkan U. Endovenous laser ablation and sclerotherapy for incompetent vein of Giacomini. *Phlebology.* 2014 Sep;29(8):511-16. doi: 10.1177/0268355513496552.

#### Адрес для корреспонденции

220036, Республика Беларусь,  
г. Минск, ул. Р. Люксембург 110,  
УЗ «4-я городская клиническая  
больница им. Н.Е. Савченко»,  
отделение сосудистой хирургии,  
тел. +375 (17) 286-19-52,  
+375 (29) 3852753,  
e-mail: kolia\_med@mail.ru,  
Роговой Николай Александрович

#### Address for correspondence

220036, Republic of Belarus,  
Minsk, Rosa Luxemburg str., 110,  
4<sup>th</sup> N.E. Savchenko City Clinical Hospital,  
Department of Vascular Surgery,  
Tel.: +375 (17) 286-19-52,  
+375 (29) 3852753,  
E-mail: kolia\_med@mail.ru,  
Nikolay A. Rogovoy

#### Сведения об авторах

Янушко В.А., д.м.н., профессор, заведующий лабораторией хирургии сосудов РНПЦ «Кардиология», г. Минск.

Роговой Н.А., врач-ангиохирург отделения сосудистой хирургии УЗ «4-я ГКБ им. Н.Е. Савченко», г. Минск.

Турлюк Д.В., к.м.н., доцент, ведущий научный сотрудник лаборатории хирургии сосудов РНПЦ «Кардиология», г. Минск.

Климчук И.П., к.м.н., заведующий отделением сосудистой хирургии УЗ «4-я ГКБ им. Н.Е. Савченко», г. Минск.

Калинин С.С., врач-ангиохирург отделения сосудистой хирургии УЗ «4-я ГКБ им. Н.Е. Савченко», г. Минск.

#### Information about the authors

Yanushko V.A., MD, Professor, Head of the Laboratory of Vessels Surgery of the Republican Scientific and Practical Centre «Cardiology».

Rogovoy N.A., Vascular Surgeon of the Department of Vascular Surgery of the 4<sup>th</sup> N.E. Savchenko City Clinical Hospital.

Turliuk D.V., PhD, Associate Professor, Leading Researcher of the Laboratory of Vessels Surgery of the Republican Scientific and Practical Centre «Cardiology».

Klimchuk I.P., PhD., Head of the Department of Vascular Surgery of the 4<sup>th</sup> N.E. Savchenko City Clinical Hospital.

Kalinin S.S, Vascular Surgeon of the Department of Vascular Surgery of the 4<sup>th</sup> N.E. Savchenko City Clinical Hospital.

#### Информация о статье

Поступила 1 июня 2017 г.  
Принята в печать 11 сентября 2017 г.  
Доступна на сайте 6 ноября 2017 г.

#### Article history

Arrived 1 June 2017  
Accepted for publication 11 September 2017  
Available online 6 November 2017