

И.О. ПОХОДЕНЬКО-ЧУДАКОВА¹, К.В. ВИЛЬКИЦКАЯ¹,
Н.И. ПОЛЯКОВА², И. М. БАЙРИКОВ³



ОПТИМИЗАЦИЯ МЕТОДОВ ДИАГНОСТИКИ ХРОНИЧЕСКИХ ВОСПАЛИТЕЛЬНЫХ ПРОЦЕССОВ ОДОНТОГЕННОЙ ЭТИОЛОГИИ И НОВООБРАЗОВАНИЙ ВЕРХНЕЧЕЛЮСТНОГО СИНУСА

Белорусский государственный медицинский университет¹, г. Минск,
Марьиногорская центральная районная больница², г. Марьино горка,
Республика Беларусь,
Самарский государственный медицинский университет³, г. Самара,
Российская Федерация

Цель. Усовершенствовать диагностику хронических воспалительных процессов одонтогенной этиологии и новообразований верхнечелюстного синуса.

Материал и методы. Исследовано 65 конусно-лучевых компьютерных томограмм пациентов с рентгенологическими признаками хронических одонтогенных воспалительных процессов в верхнечелюстном синусе (основная группа) и 65 – без заболеваний пазухи верхней челюсти (контрольная группа). В основной группе возраст пациентов составил 18-74 года (средний – 42,9 года), в контрольную группу включены пациенты в возрасте 18-76 лет (средний – 42,5 года). На основании данных трехмерного лучевого метода рассчитывался объем образования, исследовались анатомо-топографические особенности строения sinus maxillaris, в результате чего были разработаны индексы степени тяжести хронического одонтогенного синусита и новообразований, распространяющихся в просвет верхнечелюстной пазухи. Всем обследованным по данным конусно-лучевой компьютерной томографии определяли риск развития заболевания и степень тяжести патологического процесса.

Результаты. У пациентов основной группы объем верхнечелюстного синуса достоверно превышал таковой в контроле ($p < 0,05$), а также зависел от пола обследованных лиц. К основным факторам риска развития заболеваний одонтогенной этиологии относятся гиперпневматизация пазухи и первый тип соотношения корней боковой группы зубов с дном sinus maxillaris. Согласно индексам степени тяжести хронического одонтогенного синусита и новообразований наиболее часто встречается средняя степень тяжести заболевания. У пациентов контрольной группы в 62,3% наблюдений выявлен риск развития заболевания верхнечелюстной пазухи одонтогенной этиологии.

Заключение. Разработанные индексы степени тяжести хронического одонтогенного синусита и новообразований, распространяющихся в просвет верхнечелюстной пазухи, позволяют дополнить диагностические возможности трехмерных лучевых методов исследования и оптимизировать их последующую клиническую интерпретацию, таким образом повышая качество обследования пациентов с возможностью последующего индивидуального планирования профилактики развития заболевания и его лечения.

Ключевые слова: верхнечелюстная пазуха, одонтогенный синусит, новообразования, лучевые методы исследования, конусно-лучевая компьютерная томография, степень тяжести заболевания, воспалительный процесс

Objective. To improve the diagnostics of chronic inflammatory processes of odontogenic etiology and neoplasia in the maxillary sinus.

Methods. 65 cone-beam computed tomograms of patients with X-ray signs of chronic odontogenic inflammatory processes in the maxillary sinus (main group) and 65 without sinus diseases (control group) were studied. In the main group, the age of patients was 18-74 years (mean – 42.9 years), in the control group were enrolled patients aged 18-76 years (mean – 42.5 years). Based on the data of the three-dimensional ray method, the volume of formation was calculated, the anatomical and topographical features of the structure of sinus maxillaris were studied, which resulted in the development of the severity indices of chronic odontogenic sinusitis and neoplasms extending into the lumen of the maxillary sinus. In all patients, using cone-beam computed tomography, the disease risk and severity of pathological process were determined.

Results. Maxillary sinus volume of the main group patients significantly exceeded the same in the comparison groups ($p < 0.05$), and also depended on the sex of the examined patients. The main risk factors for the development of odontogenic etiology diseases are hyperpneumatization and the first type ratio of the lateral teeth group roots with the bottom of sinus maxillaris. The most common degree of disease is the average severity, according to the indicators of chronic odontogenic sinusitis and the severity of the neoplasm. In 62.3% of cases, the risk of developing the disease of the odontogenic etiology maxillary sinus was revealed in the control group of patients.

Conclusions. The developed severity indices of chronic odontogenic sinusitis and neoplasms extending into the lumen of the maxillary sinus make it possible to supplement the diagnostic capabilities of the three-dimensional

radiation methods of the study and optimize their subsequent clinical interpretation, thereby improving the quality of the patients' examination with the possibility of subsequent individual prophylaxis planning of the development of the disease and its treatment.

Keywords: maxillary sinus, odontogenic sinusitis, neoplasms, X-ray methods, cone-beam computed tomography, disease severity, inflammatory process

Novosti Khirurgii. 2018 Sep-Oct; Vol 26 (5): 586-593
Diagnostics Methods Optimization of Odontogenic Origin Chronic Inflammatory Processes and Maxillary Sinus Neoplasia
I.O. Pohodenko-Chudakova, K.V. Vilkitskaya,
N.I. Poliakova, I.M. Bairikov

The articles published under CC BY NC-ND license



Научная новизна статьи

Впервые предложены индексы степени тяжести хронического одонтогенного синусита и новообразований верхнечелюстной пазухи, вычисляемые на основании данных конусно-лучевой компьютерной томографии. Согласно разработанным индексам установлено, что у пациентов с хроническими воспалительными процессами верхнечелюстной пазухи преобладает средняя и тяжелая степень тяжести заболевания (58,8% и 14,1% соответственно).

What this paper adds

For the first time, the severity indices of chronic odontogenic sinusitis and neoplasms of the maxillary sinus, calculated on the basis of cone-beam computed tomography data, have been proposed. According to the designed indices, it has been established that in patients with chronic inflammatory processes of the maxillary sinus, moderate and severe severity of the disease prevails (58.8% and 14.1%, respectively).

Введение

В связи с высокой распространенностью и риском осложнений, заболевания верхнечелюстной пазухи (ВЧП) являются актуальной проблемой в практике врачей стоматологов-хирургов, челюстно-лицевых хирургов и оториноларингологов [1]. По данным Всемирной организации здравоохранения, хронический синусит ежегодно диагностируется почти у 2 млн. человек и развивается более чем у 16% взрослого населения, при этом из группы придаточных пазух носа преимущественно поражается верхнечелюстная [2, 3]. Одонтогенная этиология в развитии заболеваний sinus maxillaris в странах Западной Европы и Америки определяется в 10-12% наблюдений [4] и, по данным некоторых авторов, может достигать 40% [5], что обусловлено анатомо-топографическими особенностями строения пазухи верхней челюсти [6, 7].

На современном этапе наиболее доступным и информативным лучевым методом, применяемым для диагностики патологических процессов челюстно-лицевой области, является конусно-лучевая компьютерная томография (КЛКТ). При данном трехмерном исследовании исключается эффект суммации изображения, что предоставляет возможность проанализировать строение (форму и размеры) и расположение различных анатомических структур челюстно-лицевой области [8, 9, 10], а также определить и/или верифицировать одонтогенную причину воспалительного процесса верхнечелюстного синуса [11]. Каждый из перечисленных фактов, как и все они в совокупности, подтверждает актуальность проведенного исследования и убеждает в необходимости более активного

внедрения КЛКТ в повседневную практику челюстно-лицевых хирургов и стоматологов-хирургов, а также разработки нового подхода к определению степени тяжести поражения верхнечелюстных пазух на основании данных лучевых методов исследования.

Цель. Усовершенствовать диагностику хронических воспалительных процессов одонтогенной этиологии и новообразований верхнечелюстного синуса.

Материал и методы

Проанализировано 130 КЛКТ, выполненных с помощью компьютерных томографов I-CAT (Imaging Sciences International, США) и GALILEOS (Sirona, Германия) на базе ГУ «Республиканская клиническая стоматологическая поликлиника» и УЗ «11-я городская клиническая больница» г. Минска. У 65 пациентов в возрасте 18-74 лет, из которых было 35 (54%) мужчин и 30 (46%) женщин, на основании лучевых методов исследования диагностированы и/или верифицированы различные заболевания ВЧП одонтогенной этиологии. Данная группа являлась основной. Контрольную группу составили 65 человек аналогичных возрастных групп (18-76 лет), (20 (31%) мужчин и 45 (69%) женщин) без патологических процессов в исследуемом анатомическом образовании. Средний возраст пациентов в основной и контрольной группах составил 42,9 и 42,5 года соответственно, данные группы были сопоставимы по возрасту и полу ($p > 0,05$).

Объем синуса верхней челюсти рассчитывали при помощи компьютерной программы ST Counter, для использования которой с целью снижения погрешности измерений был выведен

уточняющий коэффициент (0,7) на основании более точного геометрического метода. Программа имеет два основных окна:

1) рабочее, в которое вводятся паспортные данные пациента, промежуточные и основные значения, полученные в результате расчетов;

2) измерительное, в котором определяется площадь ВЧП на срезе (рис.).

Число исследуемых срезов может значительно варьировать, однако на основании ранее проведенных расчетов и сравнения полученных результатов при использовании геометрической и программной методик установлено, что при использовании как 4, так и 9 срезов конечные результаты являются сопоставимыми и не имеют достоверных отличий между собой. Таким образом, оптимальным представляется вычисление объема ВЧП в программе ST Counter на основании 4 срезов.

Статистика

При расчетах объема верхнечелюстной пазухи оценивали средние значения: среднее геометрическое, размах (минимальное значение – максимальное значение), а также среднее квадратичное отклонение (σ). На основании критерия Колмогорова–Смирнова определялся тип распределения количественных данных. Корреляционный анализ осуществлялся с применением рангового коэффициента корреляции Спирмена. При сравнительной оценке результатов в основной и контрольной группах использовался критерий Манна–Уитни. Результат определяли как статистически значимый при $p < 0,05$.

Статистическая обработка данных проводилась с использованием пакета прикладных программ «Statistica 10.0» (Version 10-Index).

Результаты

При анализе данных КЛКТ для диагностики заболевания авторами были разработаны и предложены индекс степени тяжести хронического одонтогенного синусита (ИСТ ХОС) и индекс степени тяжести новообразований (ИСТ НО), к которым относятся и радикулярные кисты.

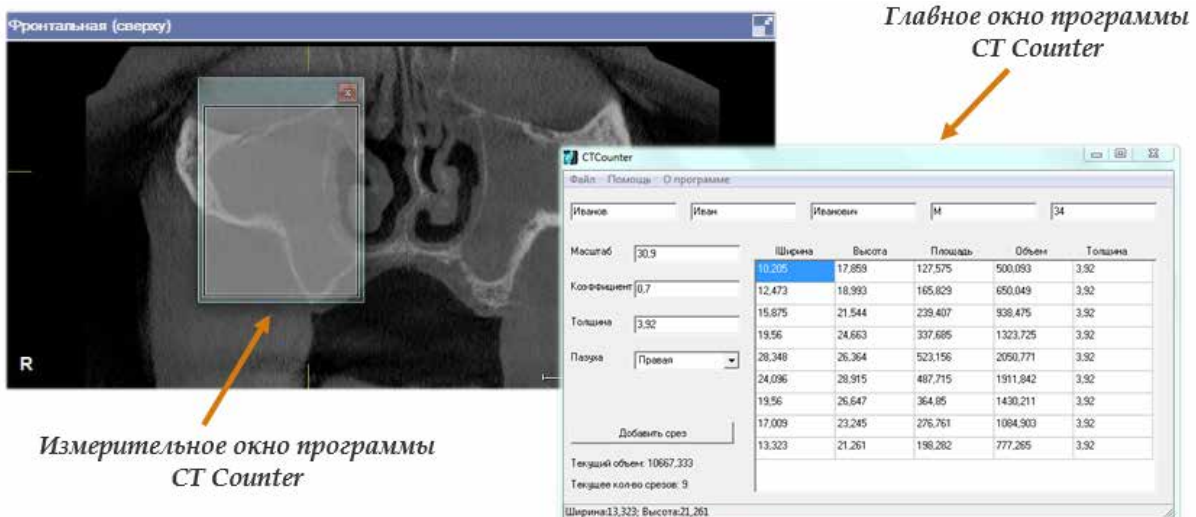
ИСТ ХОС включает следующие параметры, по каждому из которых выставляется соответствующий балл.

1. Число стенок ВЧП, вовлеченных в патологический процесс: 0 баллов – 0 стенок; 1 балл – 1 стенка; 2 балла – 2-3 стенки; 3 балла – 4-5 стенок.

2. Тип соотношения верхушек корней зубов с дном *sinus maxillaris*: 0 баллов – II тип (корни зубов не прилежат к дну синуса, а толщина разделяющей их костной стенки при этом составляет 1–13 мм) или невозможно установить тип соотношения в связи с частичной или полной вторичной адентией верхней челюсти; 1 балл – III тип (комбинированный); 2 балла – I тип (корни зубов верхней челюсти располагаются около дна ВЧП или проникают в нее); 3 балла – I–III тип с наличием в области верхушки корня зуба очага деструкции (при хроническом гранулирующем или гранулематозном периодонтите).

3. Степень пневматизации ВЧП [12]: 0 баллов – гипопневматизация (дно ВЧП расположено выше дна полости носа); 1 балл – умеренная степень пневматизации (дно ВЧП расположено на одном уровне с дном полости носа); 2 балла – односторонняя гиперпневматизация (дно ВЧП расположено ниже дна полости носа с одной стороны); 3 балла – двухсторонняя

Рис. Расчет объема верхнечелюстного синуса в программе ST Counter.



гиперпневматизация (дно ВЧП расположено ниже дна полости носа с двух сторон).

4. Толщина слизистой оболочки верхнечелюстного синуса: 0 баллов — нормальная (до 6 мм); 1 балл — утолщение до 10 мм или определяются единичные «полипы»; 2 балла — неравномерное утолщение слизистой оболочки более 10 мм; 3 балла — равномерное утолщение слизистой оболочки более 10 мм.

5. Процент заполнения ВЧП слизистой оболочкой (отношение объема слизистой оболочки к объему ВЧП): 0 баллов — до 35% (значения нормы); 1 балл — 35-50%; 2 балла — 50-75%; 3 балла — 75-100%.

Для расчета индекса используется формула 1:

$$\text{ИСТ ХОС} = \Sigma \text{баллов} / 5, \quad (1)$$

Интерпретация значений производится по шкале: 0-0,6 балла — отсутствие патологического процесса (норма); 0,7-1,2 балла — риск развития заболевания; 1,3-1,8 балла — легкая степень; 1,9-2,4 балла — средняя степень; 2,5-3,0 балла — тяжелая степень течения воспалительного процесса.

ИСТ НО оценивается на основании следующих критериев.

1. Степень деформации стенок верхнечелюстного синуса новообразованием (Х.Х.Х) (во фронтальной и сагиттальной плоскостях на срезе КЛКТ, установленном в стандартную позицию, проводятся 3 вертикальные и 3 горизонтальные линии, разбивающие ВЧП на 16 равных квадрантов, в результате чего степень деформации определяется по отношению внешнего контура образования к указанным линиям): 1 балл — степени деформации, при которых в любой позиции отмечается одна или более 1 (1.Х.Х; Х.1.Х; Х.Х.1; 1.1.Х; 1.Х.1; Х.1.1; 1.1.1), новообразование достигает своим верхним полюсом первой горизонтальной линии на фронтальном срезе и/или боковым одной или двух вертикальных в сагиттальной плоскости; 2 балла — степени деформации, при которых в любой позиции отмечается две или более 2 (2.2.Х; 2.Х.2; Х.2.2; 2.2.2), верхний полюс новообразования достигает уровня второй горизонтальной линии и/или боковой контур — второй вертикальной; 3 балла — степени деформации, при которых в любой позиции отмечается две или более 3 или одна 4 (3.3.Х; 3.Х.3; Х.3.3; 3.3.3; 4.Х.Х; Х.4.Х; Х.Х.4), верхний полюс новообразования достигает уровня третьей горизонтальной линии и/или третьей вертикальной; 4 балла — степени деформации, при которых в любой позиции отмечается две или более 4 (4.4.Х; 4.Х.4; Х.4.4;

4.4.4) — верхний полюс новообразования выше третьей горизонтальной линии и/или боковой контур выходит за пределы вертикальных линий.

2. Объем новообразования, распространяющегося в ВЧП (рассчитывается по формуле определения объема шара): 1 балл — до 1,0 см³; 2 балла — 1,1-5,0 см³; 3 балла — 5,1-15,0 см³; 4 балла — 15,1 см³ и более.

3. Процент заполнения просвета ВЧП новообразованием (отношение объема образования к объему ВЧП, выраженное в процентах): 1 балл — до 5,0%; 2 балла — 5,1-25,0%; 3 балла — 25,1-50,0%; 4 балла — 50,1% и более.

4. Отношение верхушки корня «причинного» зуба к дну верхнечелюстного синуса: 1 балл — между верхушкой корня зуба и дном ВЧП имеется костная ткань толщиной более 1,5 мм; 2 балла — между верхушкой корня зуба и дном ВЧП имеется костная ткань толщиной 1,5 мм и менее; 3 балла — верхушка корня зуба прилегает к слизистой оболочке дна ВЧП; 4 балла — верхушка корня зуба выступает в просвет ВЧП.

5. Число зубов, вовлеченных в патологический процесс: 1 балл — 1 однокорневой зуб; 2 балла — 2 однокорневых зуба или 1 корень многокорневого зуба; 3 балла — 1 многокорневой зуб; 4 балла — 2 и более многокорневых зубов или различные комбинации одно- и многокорневых зубов.

Степень тяжести определяется согласно результатам расчетов по следующей формуле 2:

$$\text{ИСТ НО} = \Sigma \text{баллов} / 5, \quad (2)$$

где значения 0-1,4 балла соответствуют легкой степени, 1,5-2,8 балла — средней, 2,9-4,0 — тяжелой степени течения патологического процесса.

У 37 обратившихся с хроническим одонтогенным синуситом определяли индекс степени тяжести (ИСТ ХОС), из них заболевание с правой стороны локализовалось у 15 (40,5%), с левой — у 6 (16,2%). У 16 (43,2%) человек при двухстороннем патологическом процессе в ВЧП ИСТ ХОС рассчитывали как справа, так и слева. Таким образом, у пациентов с данной нозологической формой всего исследовано 53 синуса верхней челюсти.

В основной группе исследования у женщин объем верхнечелюстного синуса варьировал от 5,7 см³ до 27,1 см³ и в среднем составил 15,8±4,0 см³. У мужчин средний объем пазухи верхней челюсти был равным 18,5±4,2 см³, минимальный — 7,5 см³ и максимальный — 26,8 см³. В контрольной группе у пациенток наименьший объем

исследуемого анатомического образования соответствовал $3,9 \text{ см}^3$, наибольший — $24,8 \text{ см}^3$ при среднем значении $14,7 \pm 4,7 \text{ см}^3$. У мужчин средний объем ВЧП был равным $16,1 \pm 5,8 \text{ см}^3$ (минимальный — $10,0 \text{ см}^3$, максимальный — $34,1 \text{ см}^3$). Исследуемый параметр достоверно различался у пациентов основной и контрольной групп ($p < 0,05$), а объем ВЧП зависел от пола пациентов (коэффициент корреляции Спирмена в основной и контрольной группах соответственно составил $R = 0,33$ и $R = 0,34$).

У обследованных с диагностированным по данным КЛКТ заболеванием хронический одонтогенный синусит выявлен в 12 наблюдениях (18,5%) справа, в 3 (4,6%) — слева, у 16 (24,6%) был двухсторонним. Радикулярные кисты, распространившиеся в *sinus maxillaris*, выявлены с правой стороны у 9 человек (13,8%), с левой — у 12 (18,5%), справа и слева — у 7 (10,8%) обследованных. Признаки хронического одонтогенного синусита ВЧП с одной стороны в сочетании с радикулярной кистой верхней челюсти, распространяющейся в просвет синуса с противоположной, по данным лучевых методов исследования, определялись у 6 (9,2%) пациентов.

У пациентов основной группы при одонтогенном генезе заболевания изменение толщины слизистой оболочки в 38 наблюдениях (71,7%), выявлено преимущественно в одной зоне — нижней стенки синуса верхней челюсти. В 13 (24,5%) исследованиях в патологический процесс вовлекались две стенки — нижняя с переднелатеральной или медиальной. В единичных наблюдениях определена заинтересованность трех стенок (1,9%), в частности нижней, переднелатеральной и верхней, а также всех стенок синуса (1,9%).

У обследованных лиц основной группы сочетание различных типов соотношения премаляров и моляров верхней челюсти с дном ВЧП при наличии периапикального очага деструкции выявлено в 11 (20,8%) исследованиях, только I тип зарегистрирован в 32 (60,4%) наблюдениях, II — в 3 (5,6%) и III тип — в 7 (13,2%). Гиперпневматизация синуса верхней челюсти на стороне локализации патологического процесса установлена на 49 КЛКТ (92,5%), на 4 (7,5%) степень пневматизации соответствовала умеренной. Нормальная слизистая оболочка высотой до 6 мм определялась в 4 исследованных (7,5%) ВЧП, утолщенная до 10 мм или единичные полипы — в 33 (62,3%). В 16 (30,2%) наблюдениях утолщение эпителиальной выстилки синуса было неравномерным и превышало 10 мм. Просвет ВЧП был заполнен слизистой оболочкой менее чем на 35%, что соответствует нормальному значению, только

в 2 исследованиях (3,8%). В 9 (16,9%) наблюдениях мягкотканый компонент перекрывал 36–50% просвета анатомического образования, в 17 (32,1%) данный параметр достигал 51–76%. В 25 (47,2%) исследованиях просвет ВЧП более чем на 76% заполняла выстилающая его утолщенная слизистая оболочка. На основании полученных данных легкая степень хронического одонтогенного синусита диагностирована в 20 (37,7%) исследованных синусах, средняя степень тяжести — в 23 (43,4%), тяжелое течение заболевания зарегистрировано в 10 (18,9%) пазухах верхней челюсти.

У пациентов контрольной группы при исследовании анатомического образования с правой и левой сторон по данным КЛКТ ни одна из стенок ВЧП не была вовлечена в патологический процесс, а толщина выстилающей ее слизистой оболочки не превышала 6 мм. При этом гиперпневматический тип строения синуса верхней челюсти выявлен в 95 (73,1%) наблюдениях, низкая пневматизация — в 10 (7,7%), а умеренная — в 25 (19,2%) исследованиях. Слизистая оболочка заполняла просвет *sinus maxillaris* в пределах нормы (до 35%) на 94 КЛКТ (72,3%), на 36–50% — на 36 (27,7%), что было связано с гипопневматизацией ВЧП. Комбинированный тип соотношения верхушек корней зубов с дном анатомического образования выявлен в 40 (30,8%) исследованных синусах, I тип — в 55 (42,3%), II тип определен в 35 (26,9%) наблюдениях. Таким образом, в результате исследования 130 синусов у 65 человек без заболеваний ВЧП ИСТ ХОС соответствовал нормальному значению в 49 (37,7%) наблюдениях, риску развития заболевания — в 81 (62,3%). Полученные результаты по каждому исследованному критерию и при сравнении рассчитанного по ним ИСТ ХОС достоверно отличались у пациентов основной и контрольной групп ($p < 0,05$).

По данным КЛКТ, из 35 пациентов основной группы с диагнозом радикулярной кисты верхней челюсти, распространившейся в просвет ВЧП, правосторонняя локализация образования выявлена у 12 (35,3%) человек, левосторонняя — у 15 (44,1%), двухсторонняя — у 8 (20,6%) обследованных, на основании чего исследовано 43 синуса.

Деформация ВЧП новообразованием у 5 (11,6%) пациентов основной группы наблюдения соответствовала степени 2.3.3, по 4 (9,3%) исследования отнесены к типам 2.4.4, 2.3.2 и 2.2.2, по 3 (7,0%) — к степеням 2.2.3, 2.3.4 и 4.4.4. На следующие типы деформации верхнечелюстного синуса приходилось по два исследования (4,6%): 1.2.2, 2.2.1, 2.4.3, 3.3.3 и 3.4.4. Единичными (по 2,3%) были степени

деформации 1.1.3, 1.1.4, 1.2.3, 1.3.3, 1.4.2, 3.4.3 и 4.3.4.

В основной группе пациентов в 15 (34,9%) наблюдениях объем радикулярной кисты не превышал 1,0 см³, в 20 (46,5%) – варьировал от 1,1 до 5,0 см³, на 8 (18,6%) КЛКТ объем образования составил 5,1–15,0 см³, при этом оно заполняло до 5% просвета ВЧП в 13 исследованиях (30,2%), от 5,1% до 25,0% – в 21 (48,8%), на 25,1–50,0% – в 4 (9,3%) и более чем на 50,1% объема – в 5 (11,6%) синусах верхней челюсти. Между корнем зуба и дном sinus maxillaris костная ткань толщиной более 1,5 мм выявлена на 4 (9,3%) изображениях ВПЧ, менее 1,5 мм – на 12 (27,9%). Верхушка корня отделялась от нижней стенки синуса только слизистой оболочкой в 14 (32,6%) наблюдениях, а в 13 (30,2%) – выступала в его просвет. Причиной развития патологического процесса в ВЧП в 7 (16,3%) исследованных анатомических образованиях являлся 1 однокорневой зуб, также в 7 (16,3%) – два однокорневых зуба или один корень многокорневого зуба, в 23 (53,4%) – один многокорневой зуб. У 6 (14,0%) пациентов в патологический процесс вовлекались два и более зубов, в том числе с его локализацией как в проекции верхушек корней однокорневых, так и многокорневых зубов. Согласно рассчитанному по полученным данным ИСТ НО легкое течение заболевания диагностировано в 4 (9,3%) наблюдениях, средняя степень тяжести – в 30 (69,8%), а в 9 (20,9%) ВЧП течение воспалительного процесса соответствовало тяжелому.

Обсуждение

По данным ряда авторов, для диагностики заболеваний верхнечелюстного синуса целесообразно использовать трехмерные лучевые методы [3, 9, 10], в связи с чем были проанализированы данные конусно-лучевой компьютерной томографии. В настоящее время по клинической симптоматике принято выделять 3 степени тяжести течения заболевания – легкую, среднюю и тяжелую, однако данная градация применима только при остром или обострении хронического синусита, вследствие чего впервые были разработаны и предложены для практического использования соответствующие индексы для хронического одонтогенного синусита ВЧП. Такие критерии, как степень вовлечения слизистой оболочки (более 6 мм для взрослых), снижение пневматизации и объема просвета синуса более чем на 33% [3], учитывались в основных оцениваемых параметрах при расчете индексов. Разработанный программный метод измерения объема ВЧП по КЛКТ сопоставим с таковыми,

предложенными и используемыми в повседневной практике для спиральной компьютерной томографии с последующей 3D реконструкцией [13, 14]. При этом следует подчеркнуть, что новый метод имеет преимущество: для расчетов выведена стандартная точка для начала измерений, которая основана на постоянных анатомических образованиях, присутствующих у всех индивидуумов, и достоверно определяется на срезах КЛКТ в каждой из 3 плоскостей [15] в отличие от ранее приведенного метода, где в качестве стандартной позиции использовалось дно синуса верхней челюсти, которое, как правило, не является плоским вследствие наличия углублений и бухт и имеет индивидуальные отличия.

Полученные данные о преобладании I и комбинированного типов соотношения верхушек корней зубов с дном пазухи верхней челюсти согласуются с данными о высокой распространенности одонтогенной этиологии заболевания [1, 4, 5, 6, 8, 9].

Заключение

Разработанные индексы степени тяжести хронического одонтогенного синусита ВЧП (ИСТ ХОС) и новообразований (ИСТ НО), распространяющихся в просвет ВЧП, позволяют дополнить диагностические возможности трехмерных лучевых методов исследования и оптимизировать их последующую клиническую интерпретацию. В частности, применение ИСТ ХОС способствует выявлению пациентов группы риска, так как учитывает индивидуальные анатомо-топографические особенности строения синуса верхней челюсти, что может быть использовано при планировании консервативного и хирургического лечения осложненных форм кариеса, оперативных вмешательств в области премоляров и моляров, дентальной имплантации для профилактики возможных осложнений, а оценка степени тяжести заболевания по ИСТ ХОС и ИСТ НО позволит индивидуально планировать лечение пациентов с хроническими воспалительными процессами пазухи верхней челюсти одонтогенного генеза.

Финансирование

Работа выполнялась в соответствии с планом научных исследований Белорусского государственного медицинского университета.

Конфликт интересов

Авторы заявляют, что конфликт интересов отсутствует.

ЛИТЕРАТУРА

1. Вишняков ВВ, Ялымова ДЛ. Хирургическое лечение хронического одонтогенного верхнечелюстного синусита и оценка качества жизни больных после лечения. *Врач.* 2015;(7):78-80. <https://vrachjournal.ru/?q=ru/vrach-2015-07-20>
2. Хронический синусит - *SymptoMD.ru* [Электронный ресурс]. [Дата доступа: 2017 Сент 10]. Available from: https://symptomd.ru/icd10/j32_hronicheskiy_sinusit
3. Slavin RG, Spector SL, Bernstein IL, Kaliner MA, Kennedy DW, Virant FS, Wald ER, Khan DA, Blessing-Moore J, Lang DM, Nicklas RA, Oppenheimer JJ, Portnoy JM, Schuller DE, Tilles SA, Borish L, Nathan RA, Smart BA, Vandewalker ML. The diagnosis and management of sinusitis: a practice parameter update. *J Allergy Clin Immunol.* 2005 Dec;116(6 Suppl):S13-47. doi: <https://doi.org/10.1016/j.jaci.2005.09.048>
4. Broome M, Jaques B, Monnier Y. Diagnosis and management of sinusitis of odontogenic origin. *Rev Med Suisse.* 2008 Oct 1;4(173):2080-82, 2084. [Article in French]
5. Тимофеев АА, Весова ЕП, Ушко НА. Гивалекс при профилактике послеоперационных осложнений у больных с одонтогенным хроническим гайморитом. *Соврем Стоматология.* 2014;(2):68-73. http://nbuv.gov.ua/UJRN/ss_2014_2_16
6. Hauman CH, Chandler NP, Tong DC. Endodontic implications of the maxillary sinus: a review. *Int Endod J.* 2002 Feb;35(2):127-41. <https://doi.org/10.1046/j.0143-2885.2001.00524.x>
7. Кулакова АА, Робустова ТГ, Неробеева АИ. Хирургическая стоматология и челюстно-лицевая хирургия: нац рук. Москва, РФ: ГЭОТАР-Медиа; 2010. 928 с. http://www.studmed.ru/kulakov-la-robustova-tg-nerobeev-li-hirurgicheskaya-stomatologiya-i-chelyustno-licevaya-hirurgiya-nacionalnoe-rukovodstvo_5941da993bd.html
8. Nair UP, Nair MK. Maxillary sinusitis of odontogenic origin: cone-beam volumetric computerized tomography-aided diagnosis. *Oral Surg Oral Med Oral Pathol Oral Radiol Endod.* 2010 Dec;110(6):e53-7. doi: [10.1016/j.tripleo.2010.06.020](https://doi.org/10.1016/j.tripleo.2010.06.020)
9. Торгашова ОЕ. Конусно-лучевая компьютерная томография как стандарт обследования пациентов с радикулярными кистами верхней челюсти. *X-Ray Art.* 2015;(5):26-28. <http://www.picasso-diagnostic.ru/upload/iblock/2ff/2ff543f2e792be159898ee71ecb7cf05.pdf>
10. Зубарева АА, Чибисова МА, Дударев АЛ, Шавгулидзе МА. Возможности цифровой объемной томографии в оториноларингологии, челюстно-лицевой хирургии и хирургической стоматологии. *Мед Алфавит. Стоматология.* 2012;(2):18-24.
11. Серова НС, Евсеева ЕВ, Клещевникова КЮ, Ковалин ВВ, Слепушкина АВ. Конусно-лучевая компьютерная томография в диагностике одонтогенных верхнечелюстных синуситов. *Эндодонтия Today.* 2015;(2):68-71. <https://elibrary.ru/item.asp?id=24346576>
12. Сергеев СВ, Григорькина ЕС. Возрастные особенности пневматизации лицевых костей по данным рентгенографии. *Фундам Исследования.* 2013;(2-1):162-66. www.fundamental-research.ru/ru/article/view?id=31076
13. Uchida Y, Goto M, Katsuki T, Soejima Y. Measurement of maxillary sinus volume using computerized tomographic images. *Int J Oral Maxillofac Implants.* 1998 Nov-Dec;13(6):811-18. <https://pdfs.semanticscholar.org/aec8/b88edf283ad1b3596b3e6a957786aec5a4c4.pdf>
14. Hikosaka M, Nagasao T, Ogata H, Kaneko T, Kishi K. Evaluation of maxillary sinus volume in cleft alveolus patients using 3-dimensional computed tomography. *J Craniofac Surg.* 2013;Jan:24(1):e23-6. doi: [10.1097/SCS.0b013e318267bdf3](https://doi.org/10.1097/SCS.0b013e318267bdf3)
15. Saati S, Kaveh F, Yarmohammadi S. Comparison of cone beam computed tomography and multi slice computed tomography image quality of human dried mandible using 10 anatomical landmarks. *J Clin Diagn Res.* 2017; Feb;11(2):ZC13-ZC16. doi: [10.7860/JCDR/2017/20637.9253](https://doi.org/10.7860/JCDR/2017/20637.9253)

REFERENCES

1. Vishnyakov VV, Yalymova DL. Surgical treatment for chronic odontogenic maxillary sinusitis and posttreatment assessment of quality of life in patients. *Vrach.* 2015;(7):78-80. <https://vrachjournal.ru/?q=ru/vrach-2015-07-20> (in Russ.)
2. Khronicheskii sinusit - *SymptoMD.ru* [Elektronnyi resurs]. [Data dostupa: 2017 Sent 10]. Available from: https://symptomd.ru/icd10/j32_hronicheskiy_sinusit (in Russ.)
3. Slavin RG, Spector SL, Bernstein IL, Kaliner MA, Kennedy DW, Virant FS, Wald ER, Khan DA, Blessing-Moore J, Lang DM, Nicklas RA, Oppenheimer JJ, Portnoy JM, Schuller DE, Tilles SA, Borish L, Nathan RA, Smart BA, Vandewalker ML. The diagnosis and management of sinusitis: a practice parameter update. *J Allergy Clin Immunol.* 2005 Dec;116(6 Suppl):S13-47. doi: <https://doi.org/10.1016/j.jaci.2005.09.048>
4. Broome M, Jaques B, Monnier Y. Diagnosis and management of sinusitis of odontogenic origin. *Rev Med Suisse.* 2008 Oct 1;4(173):2080-82, 2084. [Article in French]
5. Timofeev AA, Vesova EP, Ushko NA. Givaleks pri profilaktike posleoperatsionnykh oslozhnenii u bol'nykh s odontogennym khronicheskim gaimoritom. *Sovrem Stomatologiya.* 2014;(2):68-73. http://nbuv.gov.ua/UJRN/ss_2014_2_16 (in Russ.)
6. Hauman CH, Chandler NP, Tong DC. Endodontic implications of the maxillary sinus: a review. *Int Endod J.* 2002 Feb;35(2):127-41. <https://doi.org/10.1046/j.0143-2885.2001.00524.x>
7. Kulakova AA, Robustova TG, Nerobeeva AI. Khirurgicheskaya stomatologiya i cheliustno-litsevaia khirurgiya: nats ruk. Moscow, RF: GEOTAR-Media; 2010. 928 p. http://www.studmed.ru/kulakov-la-robustova-tg-nerobeev-li-hirurgicheskaya-stomatologiya-i-chelyustno-licevaya-hirurgiya-nacionalnoe-rukovodstvo_5941da993bd.html (in Russ.)
8. Nair UP, Nair MK. Maxillary sinusitis of odontogenic origin: cone-beam volumetric computerized tomography-aided diagnosis. *Oral Surg Oral Med Oral Pathol Oral Radiol Endod.* 2010 Dec;110(6):e53-7. doi: [10.1016/j.tripleo.2010.06.020](https://doi.org/10.1016/j.tripleo.2010.06.020)
9. Torgashova OE. Konusno-luchevaia komp'uternaia tomografiia kak standart obsledovaniia patsientov s radikul'iarnymi kistami verkhnei cheliusti. *X-Ray Art.* 2015;(5):26-28. <http://www.picasso-diagnostic.ru/upload/iblock/2ff/2ff543f2e792be159898ee71ecb7cf05.pdf> (in Russ.)
10. Zubareva AA, Chibisova MA, Dudarev AL, Shavgulidze MA. Vozmozhnosti tsifrovoi ob'emnoi tomografii v otorinolaringologii, cheliustno-litsevoi khirurgii

i khirurgicheskoi stomatologii. *Med Alfavit. Stomatologiya*. 2012;(2):18-24. (in Russ.)

11. Serova NS, Evseeva EV, Kleshchevnikova KYu, Kovalin VV, Slepishkina AV. Konusno-luchevaia komp'uternaia tomografiia v diagnostike odontogennykh verkhnecheliustnykh sinusitov. *Endodontiia Today*. 2015;(2):68-71. <https://elibrary.ru/item.asp?id=24346576> (in Russ.)

12. Sergeev SV, Grigorkina ES. Age features of facial bones pneumatization by radiography. *Fundam Issledovaniia*. 2013;(2-1):162-66. <https://www.fundamental-research.ru/ru/article/view?id=31076> (in Russ.)

13. Uchida Y, Goto M, Katsuki T, Soejima Y. Measurement of maxillary sinus volume using computerized

tomographic images. *Int J Oral Maxillofac Implants*. 1998 Nov-Dec;13(6):811-18. <https://pdfs.semanticscholar.org/aec8/b88edf283ad1b3596b3e6a957786aec5a4c4.pdf>

14. Hikosaka M, Nagasao T, Ogata H, Kaneko T, Kishi K. Evaluation of maxillary sinus volume in cleft alveolus patients using 3-dimensional computed tomography. *J Craniofac Surg*. 2013;Jan:24(1):e23-6. doi: 10.1097/SCS.0b013e318267bdf3

15. Saati S, Kaveh F, Yarmohammadi S. Comparison of cone beam computed tomography and multi slice computed tomography image quality of human dried mandible using 10 anatomical landmarks. *J Clin Diagn Res*. 2017; Feb;11(2):ZC13-ZC16. doi: 10.7860/JCDR/2017/20637.9253

Адрес для корреспонденции

220116, Республика Беларусь,
г. Минск, пр. Дзержинского, д. 83,
Белорусский государственный
медицинский университет,
кафедра хирургической стоматологии,
тел. раб.: +375 17 254-32-44,
e-mail: drkristin.v@gmail.com,
Вилькицкая Кристина Вадимовна

Address for correspondence

220116, The Republic of Belarus,
Minsk, Dzerzhinsky Ave., 83,
Belarusian State Medical University,
Department of Surgical Dentistry,
Tel. office: +375 17 254-32-44,
e-mail: drkristin.v@gmail.com,
Kristina V. Vilkitskaya

Сведения об авторах

Походенько-Чудакова Ирина Олеговна, д.м.н., профессор, заведующий кафедрой хирургической стоматологии, Белорусский государственный медицинский университет, г. Минск, Республика Беларусь.

<https://orcid.org/0000-0002-0353-0125>

Вилькицкая Кристина Вадимовна, к.м.н., доцент кафедры хирургической стоматологии, Белорусский государственный медицинский университет, г. Минск, Республика Беларусь.

<https://orcid.org/0000-0001-5344-1465>

Полякова Наталья Игоревна, хирург-стоматолог, Марьиногорская центральная районная больница, г. Марьино горка, Республика Беларусь. <https://orcid.org/0000-0002-2748-9630>

Байриков Иван Михайлович, д.м.н., профессор, заведующий кафедрой и клиникой челюстно-лицевой хирургии и стоматологии, Самарский государственный медицинский университет, г. Самара, Российская Федерация.

<https://orcid.org/0000-0002-4943-2619>

Информация о статье

Поступила 11 октября 2017 г.

Принята в печать 17 сентября 2018 г.

Доступна на сайте 31 октября 2018 г.

Information about the authors

Pohodenko-Chudakova Irina O., MD, Professor, Head of the Department of Surgical Dentistry, Belarusian State Medical University, Minsk, Republic of Belarus. <https://orcid.org/0000-0002-0353-0125>

Vilkitskaya Kristina V., PhD, Associate Professor of the Department of Surgical Dentistry, Belarusian State Medical University, Minsk, Republic of Belarus.

<https://orcid.org/0000-0001-5344-1465>

Poliakova Natalia I., Surgeon-Dentist, Maryina Gorka Central Regional Hospital, Maryina Gorka, Republic of Belarus.

<https://orcid.org/0000-0002-2748-9630>

Bairikov Ivan M., MD, Professor, Head of the Department and Clinic of Maxillofacial Surgery and Dentistry, Samara State Medical University, Samara, Russian Federation.

<https://orcid.org/0000-0002-4943-2619>

Article history

Arrived 11 October 2017

Accepted for publication 17 September 2018

Available online 31 October 2018