

Ю.В. БЕЛОВ<sup>1</sup>, И.А. ГУБАРЕВ<sup>1,2</sup>, А.З. САЛЕХ<sup>2</sup>,  
К.Б. ФРОЛОВ<sup>2</sup>, К.Н. РЫБАКОВ<sup>2</sup>



## МИНИ-ДОСТУП В ХИРУРГИИ БРЮШНОЙ АОРТЫ

Российский научный центр хирургии им. акад. Б.В. Петровского<sup>1</sup>,  
Городская клиническая больница № 1 им. Н.И. Пирогова<sup>2</sup>, г. Москва,  
Российская Федерация

Мини-инвазивная хирургия – это область хирургии, которая позволяет выполнять хирургические вмешательства с минимальным повреждением тканей и органов. В последнее время все чаще наблюдается рост хирургических операций на аорто-подвздошном сегменте с применением мини-лапаротомных разрезов. Мини-инвазивные технологии реализуются за счет классических приемов реконструктивной хирургии брюшной аорты. По мнению большинства авторов, методика мини-лапаротомного доступа к аорте уже достаточно изучена и внедрена в повседневную практику многих клиник нашей страны. Однако до настоящего времени многие вопросы, касающиеся хирургии брюшной аорты из мини-доступа, остаются не освещенными: недостаточно описаны послеоперационные осложнения, особенности хирургической техники, причины неудач и конверсий к полной лапаротомии. У большинства хирургов пока еще нет четкого представления о пространственных условиях для воспроизведения мануальной техники в отграниченном раневом объеме. Помимо этого, в настоящее время, несмотря на большое количество научных работ в отечественной и зарубежной литературе, нет достоверных данных о моделировании доступа к «рабочему» отделу брюшной аорты при операциях по поводу синдрома Лериша и аневризм брюшной аорты из мини-доступа.

*Ключевые слова:* синдром Лериша, аневризма брюшной аорты, мини-доступ, мини-лапаротомия, хирургия аорты

Minimally invasive surgery is an area of general surgery that allows surgical interventions to be performed with less damage to normal tissues and organs. Recently, a growth of operations on the aorto-iliac segment with the use of mini-laparotomy incisions is increasingly observed. Minimally invasive technologies are implemented through classical techniques of the reconstructive surgery of the abdominal aorta. According to most authors, the technique of mini-laparotomy access to the aorta has already been sufficiently studied and introduced into the standard clinical practice of many hospitals in our country. However, up to date, many issues relating to abdominal aorta surgery from mini-access remain not covered: postoperative complications, features of surgical technique, causes of failures and conversion to laparotomy to complete the procedure, are not sufficiently described. Most surgeons don't have yet clear information about the spatial structure for the reproduction of manual techniques in the delimited wound volume. In addition, at present, despite a large number of scientific information in the native and foreign literature, there are no reliable data on modeling access to the «working» section of the abdominal aorta during operations for Leriche syndrome and abdominal aortic aneurysms by applying mini-laparatomic access.

*Keywords:* Leriche syndrome, abdominal aortic aneurysm, mini-access, mini-laparotomy, aorta surgery

Novosti Khirurgii. 2020 May-Jun; Vol 28 (3): 318-328

The articles published under CC BY NC-ND license

Mini-Access in the Abdominal Aorta Surgery

Yu.V. Belov, I.A. Gubarev, A.Z. Salekh, K.B. Frolov, K.N. Rybakov



### Введение

Патология инфраренального отдела аорты и подвздошных артерий у больных хронически-ми облитерирующими заболеваниями артерий нижних конечностей (ХОЗАНК) занимает одно из центральных мест в современной сосудистой хирургии. Впервые окклюзию терминального отдела аорты как причину хронической ишемии нижних конечностей (ХИНК) описал Robert Graham в 1814 году. R. Leriche дал подробное описание данного симптомокомплекса, и в дальнейшем последний получил имя автора, поэтому в настоящее время ХИНК, возникающая на фоне стенозирующих и окклюзирующих

поражений терминального отдела, бифуркации брюшной аорты (БА) и подвздошных артерий, называется синдромом Лериша [1].

По данным различных авторов, от 3 до 10% населения страдают облитерирующими заболеваниями аорты и артерий нижних конечностей [2, 3], по другим данным, 5-14% населения имеют клинические признаки синдрома Лериша [1, 2, 4, 5].

Распространенность аневризм брюшной аорты (АБА), по данным популяционного скринингового исследования MASS, проведенного в Великобритании (2002), достигает 4,9% среди мужчин [6]. В большинстве случаев АБА протекает бессимптомно, однако существует

высокий риск различных осложнений. Разрыв АБА сопровождается кровотечением, при этом летальность даже в развитых странах достигает 80%. АБА занимает 12-е место среди всех причин смертности в Европе [7].

Количество операций на аорте (aortic index) на 100 тысяч населения в год в России составляет 8,2. В Европе этот показатель значительно выше – 19,9 [8], там выполняется более 130 тысяч реконструктивных операций на аорто-бедренном сегменте в год, большая часть из которых (61%) осуществляется с применением современных эндоваскулярных технологий [9].

В России, по данным А.В. Покровского (рис. 1, 2), в 2012 году было выполнено 9950 операций при синдроме Лериша и 1763 операции по поводу АБА. К 2017 году количество операций увеличилось до 11733 и 2404 соответственно. Это составляет 17,6% от всех артериальных реконструктивных операций за 2017 год. При этом, с 2012 по 2017 год отмечен рост реконструктивных вмешательств на БА на 17,9% при синдроме Лериша и на 36,3% при АБА, что говорит о высокой актуальности данной проблемы [10].

Аорто-подвздошные реконструкции на сегодняшний день являются золотым стандартом в хирургии окклюзионно-стенотических поражений и АБА [11, 12].

### Хирургические доступы к брюшной аорте

Традиционным хирургическим доступом к БА является полная срединная продольная лапаротомия, начиная от мечевидного отростка грудины и доходя до лонного сочленения с обходом пупка слева.

Этот доступ разработал в 60-х годах 19 века Н.И. Пирогов, и он до сих пор не потерял своей актуальности. По данным литературы, доступ к БА и подвздошным артериям, в зависимости от конституциональных особенностей боль-

ного, имеет длину около 25-30 см (в среднем составляет 26,5 см). При традиционном доступе доступен весь инфраренальный отдел БА и общие подвздошные артерии, с определенными техническими трудностями можно достичь супраренальный отдел аорты и внутренние подвздошные артерии [12].

К сожалению, традиционный доступ не лишен осложнений. При выделении БА из раны выводится тонкий кишечник и сальник [12], что, в свою очередь, в отдаленном послеоперационном периоде приводит к формированию спаечной болезни в 4-7% случаев и развитию вентральных грыж [14, 15], частота которых, по данным J.D. Raffetto et al. (2003), достигает 11% при операциях по поводу синдрома Лериша и 28,2% при резекции аневризм и протезировании брюшной аорты [13].

Существует несколько модификаций традиционного лапаротомного доступа. Так, например, поперечный доступ, впервые описанный V. Schlosser et al., применяется некоторыми хирургами рутинно в определенных частных ситуациях [16]. Ю.В. Белов с соавт. считают этот доступ удобным при выполнении одномоментных реконструктивных вмешательств на БА и почечных артериях [12]. В стандартных случаях поперечный доступ нельзя считать оправданным, так как он не является физиологичным, при его выполнении пересекаются прямые мышцы живота, нервы и сосуды, что наносит дополнительную травму пациенту и увеличивает период послеоперационной реабилитации.

Другой модификацией традиционной лапаротомии является методика Mattox K.L., который предложил производить разрез брюшины по левому боковому каналу, пересекать поперечно-ободочно-селезеночную связку и мобилизовать кишечник медиально и вправо [12, 17].

Среди забрюшинных наиболее принятым является доступ по Rob, предложенный С. Rob в

Рис. 1. Количество операций, выполняемых при поражении аорто-подвздошного сегмента в России, по данным Покровского А.В. (2017) [10].

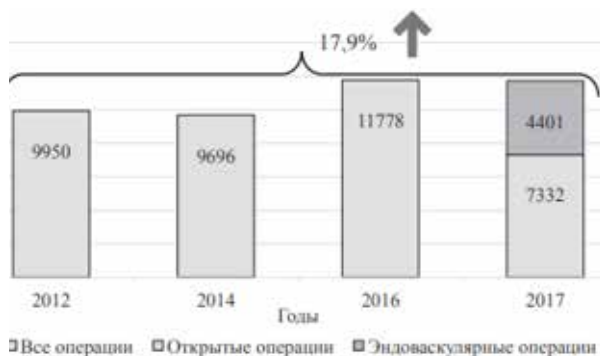
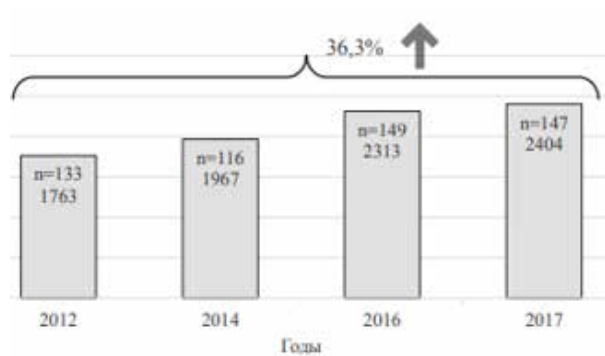


Рис. 2. Количество операций, выполняемых при аневризмах брюшной аорты в России, по данным Покровского А.В. (2017) [10].



1963 году. Он подразумевает выполнение разреза от реберной дуги медиально вниз параректально и предполагает рассечение косых мышц живота [18]. Существует также его модификация, которая не предполагает пересечение мышечного слоя, а осуществляет доступ в забрюшинное пространство через Спигелиеву линию [19].

А.В. Покровский в 1962 году предложил доступ к висцеральным ветвям БА, который называется «торакофренолюмботомия». По сути это модифицированный доступ по Rob, дополненный торакотомией по 9-11 межреберью с рассечением диафрагмы [5].

Главное преимущество ретроперитонеальных доступов — это отсутствие травмы органов брюшной полости, благодаря чему значительно уменьшается послеоперационный парез кишечника [12], однако забрюшинные доступы имеют и много недостатков, в частности, значительные трудности при мобилизации правой полуокружности аорты и правых подвздошных артерий, при формировании туннеля для проведения правой branши аорто-бедренного протеза на бедро [17].

При забрюшинных доступах, зачастую за счет тракции зеркалами, возникают травмы органов брюшной полости, например, селезенки (0,7% случаев) [20]. Кроме того, повреждаются сосудистые, нервные и мышечные структуры, что приводит к нарушению иннервации, трофики и невралгиям передней брюшной стенки. При этом практически у всех больных развивается атрофия мышц [21].

Учитывая все вышеперечисленные недостатки забрюшинных доступов, Н.В. Shumacker [22] предложил производить кожный разрез по средней линии, отслаивая брюшину влево. Некоторые авторы указывают на сложность этого доступа и значительное увеличение времени операции [23], поэтому широкого распространения в хирургии БА он не получил.

### Мини-инвазивная хирургия брюшной аорты

В последнее время во всех областях хирургии наблюдается рост мини-инвазивных вмешательств [24]. Подобные операции делают лечение пациентов более доступным и безопасным, однако требуют гораздо большей подготовки и квалификации оперирующего хирурга [25]. Поиск путей улучшения результатов хирургических вмешательств на БА привел к появлению в середине 90-х годов XX века мини-инвазивных хирургических методик.

Мини-инвазивная хирургия — это область хирургии, которая позволяет выполнять хирургические вмешательства с минимальным повреж-

дением тканей и органов. Мини-инвазивные операции снижают травматичность, количество осложнений и летальность, сроки послеоперационной реабилитации, стоимость лечения, а также улучшают косметический эффект вмешательства. К мини-инвазивным хирургическим вмешательствам предъявляются определенные требования: частота конверсии, то есть перехода к стандартной операции, при плановых вмешательствах не должна превышать 10%, частота послеоперационных осложнений не должна превышать таковую при стандартной операции, и техника мини-инвазивного вмешательства должна быть доступна большинству хирургов [26].

В реконструктивной сосудистой хирургии миниинвазивные вмешательства представлены двумя основными направлениями [27, 28].

### Эндоваскулярная хирургия

MAS-технологии, в основе которых стоит две различные технологии — хирургия аорты из мини-доступов без применения лапароскопической техники и лапароскопические или лапароскопически-ассистированные операции.

Успех эндоваскулярной хирургии неоспорим, ведь в настоящее время нет ни одного сосудистого бассейна и вида поражения сосуда, где их хирургическая коррекция не рассматривалась бы с позиции интервенционных технологий. Но, к сожалению, отдаленные результаты эндоваскулярных вмешательств на БА и артериях нижних конечностей пока еще уступают традиционным операциям, и в настоящее время в эндоваскулярной хирургии существует множество вопросов, нерешенных проблем и осложнений [29]. Среди отрицательных сторон эндоваскулярных вмешательств на БА при аневризмах следует отметить высокий риск миграции стентов и необходимость выполнения повторного открытого хирургического вмешательства. Первичная проходимость стентов подвздошных артерий, в сроки от 2 до 4 лет, по данным различных авторов, варьирует в пределах 53-86% [30, 31, 32]. Выраженный кальциноз артерий и наличие протяженных окклюзий являются противопоказаниями к эндоваскулярным операциям, что существенно ограничивает круг возможных оперированных пациентов [24].

Лапароскопические технологии в хирургии БА выглядят достаточно интригующе, однако, несмотря на явные преимущества подобных вмешательств, на современном этапе развития сосудистой хирургии они остаются экспериментальными. Основными препятствиями широкому распространению лапароскопических технологий в хирургии синдрома Лериша и

аневризм БА являются длительность вмешательства и пережатия аорты, ограниченные условия для формирования проксимального анастомоза и контроля кровотечения, совершенно иные принципы и техники шитья анастомоза. Подобные операции должны выполняться совместно сосудистыми и лапароскопическими хирургами, поэтому на сегодняшний день можно говорить об эксклюзивном характере данных вмешательств, в связи с чем они проводятся в отдельных хирургических центрах [33].

### **Мини-лапаротомия в хирургии брюшной аорты**

В последнее время все чаще наблюдается рост хирургических операций на аорто-подвздошном сегменте с применением мини-лапаротомных разрезов [25, 34, 35]. Мини-инвазивные технологии возникли в середине 90-х годов двадцатого века и реализуются за счет классических приемов реконструктивной хирургии БА. Операции выполняются, как и в традиционном варианте, из трансперитонеального либо ретроперитонеального доступов. По сути они являются модификацией стандартных вмешательств на аорте. На сегодняшний день в литературе описано 3 варианта мини-доступа – срединный, параректальный и субкостальный. Экспозицию аорты получают из небольшого разреза кожи с применением специальных ретракторов, что дает хирургу возможность формирования проксимального анастомоза под обычным визуальным контролем. Это значительно снижает травматичность операции и сохраняет безопасность пациента на всех этапах хирургического вмешательства [35, 36].

В 1995 году G. Weber сообщил об успешном случае реконструкции БА через ретроперитонеальный парамедианный мини-доступ длиной 6 см [37]. Автор применял специальный ретрактор и набор модифицированных хирургических инструментов.

Трансперитонеальный мини-доступ стали применять позже, первое сообщение об 11 пациентах, прооперированных с применением мини-лапаротомии длиной 8-10 см, было опубликовано J.J. Cerveira et al. [38].

Впервые в нашей стране технология мини-доступа была разработана М.И. Прудковым в 1981 году и нашла свое применение в общехирургических операциях [39].

Б.В. Фадиным набор «мини-ассистент» был доработан и дополнен рядом сосудистых инструментов (аортальные зажимы, сосудистые ножницы, устройства для формирования туннелей и проведения браншей протеза на бедра). В

2002 году он опубликовал первые результаты хирургического лечения 14 больных с синдромом Лериша с использованием мини-лапаротомного доступа [40].

За рубежом наибольшим опытом в реконструктивной хирургии БА с применением мини-доступа обладают G. De Donato и G. Weber. В 2002 году они сообщили о 195 пациентах, прооперированных с применением малых лапаротомных разрезов [41].

К настоящему времени в России есть сообщения о выполнении 500 хирургических операций на БА с использованием мини-доступа [42]. Ф.Ф. Хамитов обладает самым большим опытом в России в мини-инвазивной хирургии БА. Со своими коллегами он выполнил более 750 операций на брюшной аорте из мини-лапаротомного доступа [43].

Для хорошей экспозиции сосудов важно применение соответствующего хирургического инструментария – низкопрофильных ранорасширителей по типу кольцевого самоудерживающегося ретрактора и глубоких зеркал [25].

При использовании такого ранорасширителя раневая полость приобретает форму цилиндра. Зажимы для пережатия аорты чаще всего устанавливаются через основную рану, реже – через дополнительные проколы и апертуры на коже. Для проведения браншей протеза из забрюшинного пространства на бедра было предложено специальное приспособление – видеотуннелизатор, которое удобно тем, что каналы для браншей протеза формируются под контролем зрения [36, 44].

Техника операции аорто-бедренного бифуркационного шунтирования/протезирования из мини-доступа практически не отличается от традиционной [12], отличие методик есть только на основном этапе операции – этапе лапаротомии. Проксимальный анастомоз выполняется по традиционной технике под визуальным контролем. Формирование проксимального анастомоза, как правило, осуществляется на уровне устья нижней брыжеечной артерии. В некоторых случаях возможно его формирование в терминальном отделе аорты или же в проксимальном отделе инфраренальной аорты – между устьями почечных артерий и нижней брыжеечной артерии. Окончательно уровень формирования проксимального анастомоза, как правило, определяется интраоперационно после ревизии аорты и зависит от выраженности патоморфологических изменений в ее стенке [45].

Ключевым моментом в разработке мини-доступов к БА является определение расположения и длины кожного разреза на передней брюшной стенке [36, 44]. В отечественной и

зарубежной литературе широко дискутируется вопрос о преимуществах и недостатках трансабдоминального и ретроперитонеального доступов к БА. Топографические особенности БА, несмотря на необходимость удержания тонкого кишечника, делают трансабдоминальный доступ более предпочтительным. При ретроперитонеальном доступе визуализация аорты выше устья нижней брыжеечной артерии затруднена. Кроме того, зачастую возникают серьезные проблемы с формированием туннеля и проведением правой бранши протеза на бедро [12]. В связи с этим, как правило, чаще всего применяют срединные разрезы длиной 6-10 см. При этом середина кожного разреза располагается выше, ниже или на уровне пупочного кольца.

В норме брюшной отдел аорты расположен на уровне пяти позвонков, начиная с Th12 и заканчивая L4. БА начинается от аортального отверстия диафрагмы на уровне Th12, а заканчивается на уровне L4 в месте ее деления на общие подвздошные артерии. Длина БА равна 8,5-8,8% от роста человека, что в среднем составляет от 13,6 до 15 см при росте 160-170 см. Ввиду того, что устья почечных артерий расположены на уровне L2, а средняя высота позвонка равна 3 см, «рабочий» отдел аорты составляет от 6 до 9 см [12, 17]. По данным Максимова А.В., «рабочий» отдел аорты у здоровых лиц равен от 5,5 см до 12,2 см [46].

Для формирования проксимального анастомоза аорты последнюю выделяют на протяжении 4-5 см и мобилизуют участок нижней брыжеечной артерии для временного пережатия, перевязки, или реплантации в бок протеза [46].

Получается, что полная продольная лапаротомия, длиной 25-30 см необходима для мобилизации аорты на протяжении всего лишь 4 см с целью формирования проксимального анастомоза, что является абсолютно нецелесообразным.

При аорто-бедренных реконструкциях из мини-доступа разрез на передней брюшной стенке в большинстве случаев выполняется эмпирически, без предварительной подготовки и топографического проектирования [46].

В этом случае разрез производят срединно, выше пупка, с полным обходом последнего или же с обходом его до полуокружности. Главным недостатком такого разреза является то, что доступ формируется не относительно аорты, а относительно пупка, а клинично-анатомические особенности мышечно-апоневротического комплекса передней брюшной стенки у лиц разного пола, возраста и конституции не позволяют считать данную методику оправданной.

Многие авторы предлагали определять точ-

ную локализацию доступа к аорте по данным ультразвуковой диагностики и компьютерной томографии.

А.М. Путинцев с соавт. с целью уменьшения процента конверсии на полную лапаротомию предложили использование метода предоперационного моделирования мини-доступа на основании результатов МСКТ с помощью компьютерной программы для трехмерной реконструкции и визуализации VGStudio MAX 1.0 [47]. Для реализации этой задачи они проецировали зону основного объекта операции (предполагаемый участок формирования проксимального анастомоза) при заданном УОД на переднюю брюшную стенку в сагиттальной проекции, получая 2 точки, отрезок между которыми определял длину и уровень кожного разреза. При этом за предпочтительный УОД принимали угол, равный 30-50°. Далее измерялись УОД к устью левой почечной артерии и к бифуркации аорты путем сагиттальной проекции из этих же 2 точек. При чрезмерно малом УОД авторы считали необходимым увеличить отрезок (длину кожного разреза), полученный при первом измерении. Таким образом, метод предоперационного моделирования мини-доступа позволял проводить безопасные манипуляции в области шейки аневризмы и бифуркации аорты, что позволило хирургам уменьшить процент конверсии с 16,36% до 3,03% [47].

В исследовании А.В. Максимова с соавт., проведенном на основе анализа компьютерных томограмм 155 больных, в том числе 61 с аневризмой инфраренального отдела аорты, была рассчитана средняя длина мини-лапаротомного доступа, которая составила 7,6 см у пациентов с аневризмами аорты и 8,5 см при распространении аневризмы на подвздошные артерии [48]. При этом, по мнению автора, в первом случае кожный разрез должен располагаться выше и на уровне пупка, а в случае распространения аневризматического расширения на общие подвздошные артерии примерно половина длины доступа должна локализоваться ниже пупка. Эти данные были получены с помощью предложенного автором метода математического моделирования [49].

N. Kawaharada et al. предложили определять длину и локализацию кожного разреза на передней брюшной стенке перед операцией на основе компьютерных томограмм или ультразвукового исследования.

W.D. Turnipseed в своей работе рекомендует выполнять разрез выше пупка у пациентов с АБА и ниже пупка у больных с окклюзионными поражениями аорты и артерий нижних конечностей [36].

S.J. Fearn et al. также считают необходимой оценку данных компьютерной томографии перед плановым оперативным лечением по поводу аневризм инфраренального отдела аорты [34]. По их мнению, длина и локализация кожного разреза должна соответствовать аневризме на компьютерной томограмме с добавлением 2 см в проксимальном и дистальном направлениях.

М. Matsumoto рекомендует при АБА выполнять разрез, начиная на 3 см выше шейки аневризмы и заканчивая его на уровне трети расстояния от шейки аневризмы до бифуркации аорты при локализации дистальных анастомозов на уровне общих подвздошных артерий или на уровне бифуркации аорты в случае наложения дистальных анастомозов с наружными подвздошными артериями [35].

Длина разреза в большей степени важна для пациента, так как имеет прямую зависимость от длительности послеоперационной реабилитации и болевого синдрома. Топография кожного разреза важна для хирурга, так как определяет удобную экспозицию БА и подвздошных артерий [35, 44].

Сегодняшний опыт реконструктивных хирургических операций на аорто-подвздошном сегменте с применением мини-доступов говорит о том, что зачастую минимального разреза вполне достаточно для хорошей экспозиции БА, терминальной аорты и подвздошных артерий, а также для формирования проксимального анастомоза, но при этом оперирующий хирург должен обладать соответствующими навыками. Применение мини-доступов исключает развитие осложнений, связанных с необходимостью создания пневмоперитонеума при лапароскопических операциях. В то же время, продолжительность операции при использовании мини-доступа значительно меньше, чем при лапароскопических, и не больше, чем при традиционных хирургических вмешательствах, а все преимущества эндоскопических манипуляций на аорте — меньший послеоперационный болевой синдром и парез кишечника, меньший послеоперационный период и длительность пребывания пациента в стационаре, меньшая стоимость его лечения и др. — характерны и для MIDAS-технологий [35, 36, 44].

### Заключение

Таким образом, в настоящее время в литературе нет данных о моделировании доступа к «рабочему» отделу брюшной аорты при операциях по поводу синдрома Лериша и АБА из мини-доступа. Так же, как и при стандартных вмешательствах, при малоинвазивной технике применяются как лапаротомный трансперитонеальный, так и ретроперитонеальный мини-

доступ. Не вызывает никакого сомнения тот факт, что хирургические операции, выполняемые через чрезбрюшинный и забрюшинный мини-доступы, являются лишь мини-инвазивной модификацией стандартного вмешательства, а значит сохраняют все их достоинства и недостатки. По мнению большинства авторов, методика мини-лапаротомного доступа к аорте уже достаточно изучена и внедрена в повседневную практику многих клиник нашей страны. Однако до настоящего времени многие вопросы, касающиеся хирургии БА из мини-доступа, остаются не освещенными: недостаточно описаны послеоперационные осложнения, особенности хирургической техники, причины неудач и конверсий к полной лапаротомии. Кроме того, у большинства хирургов пока еще нет четкого представления о пространственных условиях для воспроизведения мануальной техники в ограниченном раневом объеме.

### Финансирование

Финансовой поддержки со стороны компаний-производителей изделий медицинского назначения и оборудования авторы не получали.

### Конфликт интересов

Авторы заявляют, что конфликт интересов отсутствует.

### ЛИТЕРАТУРА

1. Wooten C, Hayat M, du Plessis M, Cesmebasi A, Koesterer M, Daly KP, Matusz P, Tubbs RS, Loukas M. Anatomical significance in aortoiliac occlusive disease. *Clin Anat.* 2014 Nov;27(8):1264-74. doi: 10.1002/ca.22444
2. Diehm C, Schuster A, Allenberg JR, Darius H, Haberl R, Lange S, Pittrow D, von Stritzky B, Tepohl G, Trampisch HJ. High prevalence of peripheral arterial disease and co-morbidity in 6880 primary care patients: cross-sectional study. *Atherosclerosis.* 2004 Jan;172(1):95-105. doi: 10.1016/s0021-9150(03)00204-1
3. Conte MS, Bradbury AW, Kolh P, White JV, Dick F, Fitridge R, Mills JL, Ricco JB, Suresh KR, Murad MH, Aboyans V, Aksoy M, Alexandrescu VA, Armstrong D, Azuma N, Belch J, Bergoeing M, Bjorck M, Chakfé N, Cheng S, Dawson J, Debus ES, Dueck A, Duval S, Eckstein HH, Ferraresi R, Gambhir R, Gargiulo M, Geraghty P, Goode S, Gray B, Guo W, Gupta PC, Hinchliffe R, Jetty P, Komori K, Lavery L, Liang W, Lookstein R, Menard M, Misra S, Miyata T, Moneta G, Prado JAM, Munoz A, Paolini JE, Patel M, Pomposelli F, Powell R, Robless P, Rogers L, Schanzer A, Schneider P, Taylor S, Vega De Ceniga M, Veller M, Vermassen F, Wang J, Wang S. Global vascular guidelines on the management of chronic limb-threatening ischemia. *Eur J Vasc Endovasc Surg.* 2019 Jul;58(1 Suppl):S1-S109. e33. <https://doi.org/10.1016/j.ejvs.2019.05.006>

4. Хамитов ФФ, Белов ЮВ, Верткина НВ, Кузубова ЕА. Миниинвазивная хирургия при синдроме Лериша. Москва, РФ: Наука; 2005. 103 с.
5. Покровский АВ (ред), Зотикова АЕ. Клиническая ангиология: рук для врачей: в 2 т. Москва, РФ: Медицина; 2004. 1700 с. <https://www.booksmed.com/hirurgiya/733-klinicheskaya-angiologiya-pokrovskij.html>
6. Ashton HA, Buxton MJ, Day NE, Kim LG, Marteau TM, Scott RA, Thompson SG. The Multicentre Aneurysm Screening Study (MASS) into the effect of abdominal aortic aneurysm screening on mortality in men: a randomised controlled trial. *Lancet*. 2002 Nov 16;360(9345):1531-39. doi: 10.1016/S0140-6736(02)11522-4
7. Schmidt T, Mühlberger N, Chemelli-Steingruber IE, Strasak A, Kofler B, Chemelli A, Siebert U. Benefit, risks and cost-effectiveness of screening for abdominal aortic aneurysm. *Rofo*. 2010 Jul;182(7):573-80. doi: 10.1055/s-0029-1245140
8. Покровский АВ, Гонтаренко ВН. Состояние сосудистой хирургии в России в 2013 году [Электронный ресурс] [ссылка активна на 2019 Сент 10]. Режим доступа: <http://www.angiolsurgery.org/society/report/2013/>
9. Joint Committee for Vascular Centres of International Union of Angiology (IUA); Section and Board of Vascular Surgery of Union Européenne des Médecins Spécialistes (SBVS-UEMS), Benedetti-Valentini F, Diamantopoulos E, Antignani PL, Bastounis E, Carpentier P, Fernandes e Fernandes J, Nicolaides A, Bergqvist D, Cairols M, Liapis CD, Nevelsteen A, Van Bockel JH. Guidelines for the organisation of vascular centres in Europe. *Part I. Int Angiol*. 2009 Oct;28(5):347-52. <https://search.proquest.com/openview/cb50181749288f55d8bae957e50b2652>
10. Покровский АВ, Ивандаев АС. Состояние сосудистой хирургии в России в 2017 году [Электронный ресурс]. *Ангиология и Сосуд Хирургия*. 2018;24(3 Прил). 60 с. <http://www.angiolsurgery.org/society/situation/2017.pdf>
11. Бокерия ЛА, Покровский АВ, Акчури РС, Алякин БГ, Алханова ТВ, Аракелян ВС, Ахмеджанов НМ, Бурлева ЕП, Вачев АН, Гавриленко АВ, Галстян ГР, Гамзатов ТХ, Ерошенко АВ, Ерошкин ИА, Калашников ВЮ, Затевахин ИИ, Калинин РЕ, Карпенко АА, Кательницкий ИИ, Кохан ЕП, Кузнецов МР, Кульчицкая ДБ, Матюшкин АВ, Мухаммадеев ИС, Остроумова ОД, Сапелкин СВ, Светликов АВ, Ситкин ИИ, Сокурченко ГЮ, Сорока ВВ, Сучков ИА, Терехин СА, Фокин АА, Харазов АФ, Хорев НГ, Чернявский М.А, Чупин А.В. Национальные рекомендации по диагностике и лечению заболеваний артерий нижних конечностей [Электронный ресурс] [ссылка активна на 2019 Янв 01]. Режим доступа: [http://www.angiolsurgery.org/library/recommendations/2019/recommendations\\_LLA\\_2019.pdf](http://www.angiolsurgery.org/library/recommendations/2019/recommendations_LLA_2019.pdf)
12. Белов ЮВ. Руководство по сосудистой хирургии с атласом оперативной техники. Москва, РФ: МИА; 2011. 464 с. <https://www.mmbook.ru/catalog/hirurgija/sosudistaja-xirurgija/105170-detail>
13. Raffetto JD, Cheung Y, Fisher JB, Cantelmo NL, Watkins MT, Lamorte WW, Menzoian JO. Incision and abdominal wall hernias in patients with aneurysm or occlusive aortic disease. *J Vasc Surg*. 2003 Jun;37(6):1150-54. doi: 10.1016/S0741-5214(03)00147-2
14. Augestad KM, Wilsaard T, Solberg S. Incisional hernia after surgery for abdominal aortic aneurysm. *Tidsskr Nor Laegeforen*. 2002 Jan 10;122(1):22-24. <https://tidsskriftet.no/2002/01/klinikk-og-forskning/arrbrokk-etter-operasjon-abdominalt-aortaaneurisme> [Article in Norwegian]
15. Liapis CD, Dimitroulis DA, Kakisis JD, Nikolaou AN, Skandalakis P, Daskalopoulos M, Kostakis AG. Incidence of incisional hernias in patients operated on for aneurysm or occlusive disease. *Am Surg*. 2004 Jun;70(6):550-52.
16. Schlosser V, Blümel J, Spillner G. Transverse laparotomy as an approach pathway in reconstructive vascular surgery. *Chirurg*. 1972 Oct;43(10):482-83. [Article in German]
17. Савельев ВС, Кириенко АИ, ред. Сосудистая хирургия: нац рук. Москва, РФ: ГЭОТАР-Медиа, 2014. 464 с.
18. Rob C. Extraperitoneal approach to the abdominal aorta. *Surgery*. 1963 Jan;53:87-89.
19. Hioki M, Iedokoro Y, Kawamura J, Yamashita Y, Yoshino N, Orii K, Masuda S, Yamashita K, Tanaka S. Left retroperitoneal approach using a retractor to repair abdominal aortic aneurysms: a comparison with the transperitoneal approach. *Surg Today*. 2002;32(7):577-80. doi: 10.1007/s005950200104
20. Wirth G, Moccia R, Clement Darling R, Roddy SP, Mehta M, Kramer BC, Chang BB, Kreienberg PB, Paty PS, Ozsvath KJ, Shah DM. Aortoiliac reconstruction: the retroperitoneal approach and splenic injury. *Ann Vasc Surg*. 2003 Nov;17(6):604-7. doi: 10.1007/s10016-003-0079-x
21. Yamada M, Maruta K, Shiojiri Y, Takeuchi S, Matsuo Y, Takaba T. Atrophy of the abdominal wall muscles after extraperitoneal approach to the aorta. *J Vasc Surg*. 2003 Aug;38(2):346-53. doi: 10.1016/S0741-5214(03)00119-8
22. Shumacker НВ Jr. Extraperitoneal Approach for Vascular Operations: Retrospective Review. *South Med J*. 1982 Dec;75(12):1499-507, 1516. doi: 10.1097/00007611-198212000-00013
23. Nakajima T, Kawazoe K, Komoda K, Sasaki T, Ohsawa S, Kamada T. Midline retroperitoneal versus midline transperitoneal approach for abdominal aortic aneurysm repair. *J Vasc Surg*. 2000 Aug;32(2):219-23. doi: 10.1067/mva.2000.106946
24. Хамитов ФФ, Белов ЮВ, Базылев ВВ, Кубузова ЕА, Гулешов ВА. Миниинвазивная хирургия синдрома Лериша. *Хирургия Журн им НИ Пирогова*. 2004;(2):14-17.
25. Хамитов ФФ, Дибиров МД, Верткина НВ, Лисицкий ДА. Миниинвазивная хирургия аневризм брюшного отдела аорты. Москва, РФ: Наука; 2007. 115 с.
26. Федоров ИВ, Сигал ЕИ, Одинцов ВВ. Эндоскопическая хирургия. Москва, РФ: Гэотар-МЦ; 2001. 413 с.
27. Danielsson G, Albrechtsson U, Norgren L, Danielsson P, Ribbe E, Thörne J, Zdanowski Z. Percutaneous transluminal angioplasty of crural arteries: diabetes and other factors influencing outcome. *Eur J Vasc Endovasc Surg*. 2001 May;21(5):432-36. <https://doi.org/10.1053/ejvs.2001.1351>
28. Maloney JD, Hoch JR, Carr SC, Acher CW, Turnipseed WD. Preliminary experience with minilaparotomy aortic surgery. *Ann Vasc Surg*. 2000 Jan;14(1):6-12. doi: 10.1007/s100169910002
29. Goode SD, Keltie K, Burn J, Patrick H, Cleveland TJ, Campbell B, Gaines P, Sims AJ. Effect of procedure volume on outcomes after iliac artery angioplasty and



stenting. *Br J Surg*. 2013 Aug;100(9):1189-96. doi: 10.1002/bjs.9199

30. Vorwerk D, Günther RW, Schürmann K, Wendt G. Aortic and iliac stenoses: follow-up results of stent placement after insufficient balloon angioplasty in 118 cases. *Radiology*. 1996 Jan;198(1):45-48. doi: 10.1148/radiology.198.1.8539403

31. Martin EC, Katzen BT, Benenati JF, Diethrich EB, Dorros G, Graor RA, Horton KM, Iannone LA, Isner JM, Ramee SR, Schwarten DE, Tegtmeier CJ, Walker CM, Wholey MH. Multicenter trial of the wallstent in the iliac and femoral arteries. *J Vasc Interv Radiol*. 1995 Nov-Dec;6(6):843-49. doi: 10.1016/s1051-0443(95)71198-8

32. Murphy TP, Webb MS, Lambiase RE, Haas RA, Dorfman GS, Carney WI Jr, Morin CJ. Percutaneous revascularization of complex iliac artery stenoses and occlusions with use of Wallstents: three-year experience. *J Vasc Interv Radiol*. 1996 Jan-Feb;7(1):21-27. doi: 10.1016/s1051-0443(96)70727-3

33. Барбера Л, Кемен М, Мамми А. Пятилетний опыт хирургии окклюзии аортоподвздошного сегмента с использованием только лапароскопической техники. *Ангиология и Сосуд Хирургия*. 2002;8(1):57-66. <http://www.angiolsurgery.org/magazine/2002/1/9.htm>

34. Fearn SJ, Thaveau F, Kolvenbach R, Dion YM. Minilaparotomy for aortoiliac aneurysmal disease: experience and review of the literature. *Surg Laparosc Endosc Percutan Tech*. 2005 Aug;15(4):220-25. doi: 10.1097/01.sle.0000174570.66301.c4

35. Matsumoto M, Hata T, Tsushima Y, Hamanaka S, Yoshitaka H, Shinoura S, Sakakibara N. Minimally invasive vascular surgery for repair of infrarenal abdominal aortic aneurysm with iliac involvement. *J Vasc Surg*. 2002 Apr;35(4):654-60. doi: 10.1067/mva.2002.121745

36. Turnipseed WD. A less-invasive minilaparotomy technique for repair of aortic aneurysm and occlusive disease. *J Vasc Surg*. 2001 Feb;33(2):431-34. doi: 10.1067/mva.2001.104588

37. Weber G, Strauss AL, Jako G. Video controlled, minimally invasive exposure of the abdominal aorta by retroperitoneal approach for aorto-iliac reconstructions. *Chirurg*. 1995 Feb;66(2):146-50. [https://www.researchgate.net/publication/15486044\\_Video\\_controlled\\_minimally\\_invasive\\_exposure\\_of\\_the\\_abdominal\\_aorta\\_by\\_retroperitoneal\\_approach\\_for\\_aorto-iliac\\_reconstructions](https://www.researchgate.net/publication/15486044_Video_controlled_minimally_invasive_exposure_of_the_abdominal_aorta_by_retroperitoneal_approach_for_aorto-iliac_reconstructions) [Article in German]

38. Cerveira JJ, Halpern VJ, Faust G, Cohen JR. Minimal incision abdominal aortic aneurysm repair. *J Vasc Surg*. 1999 Dec;30(6):977-84. doi: 10.1016/s0741-5214(99)70035-2

39. Прудков МИ. Основы минимально инвазивной хирургии, Екатеринбург, РФ; 2007. 64 с.

40. Фадин БВ, Прудков МИ, Кузнецов АА. Первый опыт аорто-бедренного шунтирования с применением минилапаротомного доступа при критической ишемии нижних конечностей у больных мультифокальным атеросклерозом. *Эндоскоп Хирургия*. 2002;(5):4-7.

41. Де Донато Г, Вебер Г, Де Донато Дж. Аортоби-феморальное шунтирование по методике MIDAS. *Ангиология и Сосуд Хирургия*. 2002;8(1):48-56. <http://www.angiolsurgery.org/magazine/2002/1/8.htm>

42. Максимов АВ, Плотников МВ, Фейсханов АК, Нуретдинов РМ, Галиуллин ОФ. Опыт 500 реконструкций аортобедренного сегмента

с использованием минидоступа. *Хирургия Журн им НИ Пирогова*. 2012;(5):48-51. <https://www.mediasphera.ru/issues/khirurgiya-zhurnal-im-n-i-pirogova/2012/5/030023-1207201258>

43. Хамитов ФФ, Лисицкий ДА, Маточкин ЕА, Гаджимурадов РУ, Халидов ОХ. 15-летний опыт хирургического лечения больных с мультифокальным поражением артериального русла. *Москов Медицина*. 2016;(S1):202. <http://mosmed.niioz.ru/jour/article/view/10873>

44. Turnipseed WD, Carr SC, Tefera G, Acher CW, Hoch JR. Minimal incision aortic surgery. *J Vasc Surg*. 2001;34(1):47-53. <https://doi.org/10.1067/mva.2001.115809>

45. Фадин БВ. Операции в аорто-подвздошной зоне из мини-доступа при хронической ишемии нижних конечностей. *Хирургия Журн им НИ Пирогова*. 2007;(2):14-19.

46. Максимов АВ, Мамаев ВЕ, Халилов ИГ, Мардеева ГР. Реконструкция аортобедренного сегмента из минилапаротомного доступа. Опыт 100 операций. *Ангиология и Сосуд Хирургия*. 2006;12(2):106-14. <http://www.angiolsurgery.org/magazine/2006/2/15.htm>

47. Путинцев АМ, Султанов РВ, Луценко ВА, Мошнегуц СВ. Снижение частоты конверсий мини-доступа к аорте путем использования предоперационного 3D-проектирования исходя из изменений в аорте и индивидуальных особенностей пациента. *Бюл ВСНЦ СО РАМН*. 2015;(1):48-54. <https://cyberleninka.ru/article/n/snizhenie-chastoty-konversiy-mini-dostupa-k-aorte-putyom-ispolzovaniya-predoperatsionnogo-3d-proektirovaniya-ishodya-iz-izmeneniy-v/viewer>

48. Максимов АВ, Маянская СД, Плотников МВ, Гайсина ЭА. Математическое моделирование оптимального мини-доступа для реконструкции артерий аортобедренного сегмента. *Казан Мед Журн*. 2012;93(4):611-16. doi:10.17816/KMJ1554

49. Kawaharada N, Morishita K, Fukada J, Yamada A, Muraki S, Hachiro Y, Fujisawa Y, Saito T, Kurimoto Y, Abe T. Minilaparotomy abdominal aortic aneurysm repair versus the retroperitoneal approach and standard open surgery. *Surg Today*. 2004;34(10):837-41. doi: 10.1007/s00595-004-2841-2

## REFERENCRE

1. Wooten C, Hayat M, du Plessis M, Cesmebasi A, Koesterer M, Daly KP, Matusz P, Tubbs RS, Loukas M. Anatomical significance in aortoiliac occlusive disease. *Clin Anat*. 2014 Nov;27(8):1264-74. doi: 10.1002/ca.22444

2. Diehm C, Schuster A, Allenberg JR, Darius H, Haberl R, Lange S, Pittrow D, von Stritzky B, Tepohl G, Trampisch HJ. High prevalence of peripheral arterial disease and co-morbidity in 6880 primary care patients: cross-sectional study. *Atherosclerosis*. 2004 Jan;172(1):95-105. doi: 10.1016/s0021-9150(03)00204-1

3. Conte MS, Bradbury AW, Kolh P, White JV, Dick F, Fitridge R, Mills JL, Ricco JB, Suresh KR, Murad MH, Aboyans V, Aksoy M, Alexandrescu VA, Armstrong D, Azuma N, Belch J, Bergoeing M, Bjorck M, Chakfé N, Cheng S, Dawson J, Debus ES, Dueck A, Duval S, Eckstein HH, Ferraresi R, Gambhir R, Gargiulo M, Geraghty P, Goode S, Gray B, Guo W, Gupta PC, Hinchliffe R, Jetty P, Komori K, Lavery L, Liang W, Lookstein R, Menard



- M, Misra S, Miyata T, Moneta G, Prado JAM, Munoz A, Paolini JE, Patel M, Pomposelli F, Powell R, Robless P, Rogers L, Schanzer A, Schneider P, Taylor S, Vega De Ceniga M, Veller M, Vermassen F, Wang J, Wang S. Global vascular guidelines on the management of chronic limb-threatening ischemia. *Eur J Vasc Endovasc Surg.* 2019 Jul;58(1 Suppl):S1-S109. e33. <https://doi.org/10.1016/j.ejvs.2019.05.006>
4. Khamitov FF, Belov IuV, Vertkina NV, Kuzubova EA. Miniinvazivnaia khirurgiia pri sindrome Lerisha. Moscow, RF: Nauka; 2005. 103 p. (In Russ.)
5. Pokrovskii AV (red), Zotikova AE. Klinicheskaiia angiologiia: ruk dlia vrachei: v 2 t. Moscow, RF: Meditsina; 2004. 1700 p. <https://www.booksmed.com/hirurgiya/733-klinicheskaya-angiologiya-pokrovskij.html> (In Russ.)
6. Ashton HA, Buxton MJ, Day NE, Kim LG, Marteau TM, Scott RA, Thompson SG. The Multicentre Aneurysm Screening Study (MASS) into the effect of abdominal aortic aneurysm screening on mortality in men: a randomised controlled trial. *Lancet.* 2002 Nov 16;360(9345):1531-39. doi: 10.1016/S0140-6736(02)11522-4
7. Schmidt T, Mühlberger N, Chemelli-Steingruber IE, Strasak A, Kofler B, Chemelli A, Siebert U. Benefit, risks and cost-effectiveness of screening for abdominal aortic aneurysm. *Rofo.* 2010 Jul;182(7):573-80. doi: 10.1055/s-0029-1245140
8. Pokrovskii AV, Gontarenko VN. Sostoianie sosudistoi khirurgii v Rossii v 2013 godu [Elektronnyi resurs] [csylka aktivna na 2019 Sent 10]. Rezhim dostupa: <http://www.angiolsurgery.org/society/report/2013/> (In Russ.)
9. Joint Committee for Vascular Centres of International Union of Angiology (IUA)1; Section and Board of Vascular Surgery of Union Européenne des Médecins Spécialistes (SBVS-UEMS), Benedetti-Valentini F, Diamantopoulos E, Antignani PL, Bastounis E, Carpentier P, Fernandes e Fernandes J, Nicolaidis A, Bergqvist D, Cairols M, Liapis CD, Nevelsteen A, Van Bockel JH. Guidelines for the organisation of vascular centres in Europe. *Part I. Int Angiol.* 2009 Oct;28(5):347-52. <https://search.proquest.com/openview/cb50181749288f55d8bae957e50b2652>
10. Pokrovskii AV, Ivandaev AS. Sostoianie sosudistoi khirurgii v Rossii v 2017 godu [Elektronnyi resurs]. *Angiologiia i Sosud Khirurgiia.* 2018;24(3 Pril). 60 p. <http://www.angiolsurgery.org/society/situation/2017.pdf/> (In Russ.)
11. Bokeriia LA, Pokrovskii AV, Akchurin RS, Alekian BG, Apkhanova TV, Arakelian VS, Akhmedzhanov NM, Burleva EP, Vachev AN, Gavrilenko AV, Galstian GR, Gamzatov TKh, Eroshenko AV, Eroshkin IA, Kalashnikov VIu, Zatevakhin II, Kalinin RE, Karpenko AA, Katel'nitskii II, Kokhan EP, Kuznetsov MR, Kul'chitskaia DB, Matiushkin AV, Mukhamadeev IS, Ostroumova OD, Sapelkin SV, Svetlikov AV, Sitkin II, Sokurenko Glu, Soroka VV, Suchkov IA, Terekhin SA, Fokin AA, Kharazov AF, Khorev NG, Cherniavskii M.A, Chupin A.V. Natsional'nye rekomendatsii po diagnostike i lecheniiu zabolevanii arterii nizhnikh konechnostei [Elektronnyi resurs] [csylka aktivna na 2019 Ianv 01]. Rezhim dostupa: [http://www.angiolsurgery.org/library/recommendations/2019/recommendations\\_LLA\\_2019.pdf](http://www.angiolsurgery.org/library/recommendations/2019/recommendations_LLA_2019.pdf) (In Russ.)
12. Belov IuV. Rukovodstvo po sosudistoi khirurgii s atlasom operativnoi tekhniki. Moscow, RF: MIA; 2011. 464 p. <https://www.mmbook.ru/catalog/hirurgija/sosudistaja-xirurgija/105170-detail> (In Russ.)
13. Raffetto JD, Cheung Y, Fisher JB, Cantelmo NL, Watkins MT, Lamorte WW, Menzoian JO. Incision and abdominal wall hernias in patients with aneurysm or occlusive aortic disease. *J Vasc Surg.* 2003 Jun;37(6):1150-54. doi: 10.1016/s0741-5214(03)00147-2
14. Augestad KM, Wilsgaard T, Solberg S. Incisional hernia after surgery for abdominal aortic aneurysm. *Tidsskr Nor Laegeforen.* 2002 Jan 10;122(1):22-24. <https://tidsskriftet.no/2002/01/klinikk-og-forskning/arrbrokk-etter-operasjon-abdominalt-aortaaneurisme> [Article in Norwegian]
15. Liapis CD, Dimitroulis DA, Kakisis JD, Nikolaou AN, Skandalakis P, Daskalopoulos M, Kostakis AG. Incidence of incisional hernias in patients operated on for aneurysm or occlusive disease. *Am Surg.* 2004 Jun;70(6):550-52.
16. Schlösser V, Blümel J, Spillner G. Transverse laparotomy as an approach pathway in reconstructive vascular surgery. *Chirurg.* 1972 Oct;43(10):482-83. [Article in German]
17. Savel'ev VS, Kirienko AI, red. Sosudistaia khirurgiia: nats ruk. Moscow, RF: GEOTAR-Media, 2014. 464 p. (In Russ.)
18. Rob C. Extraperitoneal approach to the abdominal aorta. *Surgery.* 1963 Jan;53:87-89.
19. Hioki M, Iedokoro Y, Kawamura J, Yamashita Y, Yoshino N, Orii K, Masuda S, Yamashita K, Tanaka S. Left retroperitoneal approach using a retractor to repair abdominal aortic aneurysms: a comparison with the transperitoneal approach. *Surg Today.* 2002;32(7):577-80. doi: 10.1007/s005950200104
20. Wirth G, Moccia R, Clement Darling R, Roddy SP, Mehta M, Kramer BC, Chang BB, Kreienberg PB, Paty PS, Ozsvath KJ, Shah DM. Aortoiliac reconstruction: the retroperitoneal approach and splenic injury. *Ann Vasc Surg.* 2003 Nov;17(6):604-7. doi: 10.1007/s10016-003-0079-x
21. Yamada M, Maruta K, Shiojiri Y, Takeuchi S, Matsuo Y, Takaba T. Atrophy of the abdominal wall muscles after extraperitoneal approach to the aorta. *J Vasc Surg.* 2003 Aug;38(2):346-53. doi: 10.1016/s0741-5214(03)00119-8
22. Shumacker HB Jr. Extraperitoneal Approach for Vascular Operations: Retrospective Review. *South Med J.* 1982 Dec;75(12):1499-507, 1516. doi: 10.1097/00007611-198212000-00013
23. Nakajima T, Kawazoe K, Komoda K, Sasaki T, Ohsawa S, Kamada T. Midline retroperitoneal versus midline transperitoneal approach for abdominal aortic aneurysm repair. *J Vasc Surg.* 2000 Aug;32(2):219-23. doi: 10.1067/mva.2000.106946
24. Khamitov FF, Belov IuV, Bazylev VV, Kubuzova EA, Guleshov VA. Miniinvazivnaia khirurgiia sindroma Lerisha. *Khirurgiia Zhurn im NI Pirogova.* 2004;(2):14-17. (In Russ.)
25. Khamitov FF, Dibirov MD, Vertkina NV, Lisitskii DA. Miniinvazivnaia khirurgiia anevrizm briushnogo otdela aorty. Moscow, RF: Nauka; 2007. 115 p. (In Russ.)
26. Fedorov IV, Sigal EI, Odintsov VV. Endoskopicheskaiia khirurgiia. Moscow, RF: Goetar-MTs; 2001. 413 p. (In Russ.)
27. Danielsson G, Albrechtsson U, Norgren L, Danielsson P, Ribbe E, Thörne J, Zdanowski Z. Percutaneous transluminal angioplasty of crural arteries: diabetes and other factors influencing outcome. *Eur J*

- Vasc Endovasc Surg.* 2001 May;21(5):432-36. <https://doi.org/10.1053/ejvs.2001.1351>
28. Maloney JD, Hoch JR, Carr SC, Acher CW, Turnipseed WD. Preliminary experience with minilaparotomy aortic surgery. *Ann Vasc Surg.* 2000 Jan;14(1):6-12. doi: 10.1007/s100169910002
29. Goode SD, Keltie K, Burn J, Patrick H, Cleveland TJ, Campbell B, Gaines P, Sims AJ. Effect of procedure volume on outcomes after iliac artery angioplasty and stenting. *Br J Surg.* 2013 Aug;100(9):1189-96. doi: 10.1002/bjs.9199
30. Vorwerk D, Günther RW, Schürmann K, Wendt G. Aortic and iliac stenoses: follow-up results of stent placement after insufficient balloon angioplasty in 118 cases. *Radiology.* 1996 Jan;198(1):45-48. doi: 10.1148/radiology.198.1.8539403
31. Martin EC, Katzen BT, Benenati JF, Diethrich EB, Dorros G, Graor RA, Horton KM, Iannone LA, Isner JM, Ramee SR, Schwarten DE, Tegtmeier CJ, Walker CM, Wholey MH. Multicenter trial of the wallstent in the iliac and femoral arteries. *J Vasc Interv Radiol.* 1995 Nov-Dec;6(6):843-49. doi: 10.1016/s1051-0443(95)71198-8
32. Murphy TP, Webb MS, Lambiasi RE, Haas RA, Dorfman GS, Carney WI Jr, Morin CJ. Percutaneous revascularization of complex iliac artery stenoses and occlusions with use of Wallstents: three-year experience. *J Vasc Interv Radiol.* 1996 Jan-Feb;7(1):21-27. doi: 10.1016/s1051-0443(96)70727-3
33. Barbera L, Kemen M, Mammi A. Piatiletanii opyt khirurgii okkliuzii aortopodvzdoshnogo segmenta s ispol'zovaniem tol'ko laparoskopicheskoi tekhniki. *Angiologiya i Sosud Khirurgiya.* 2002;8(1):57-66. <http://www.angiolsurgery.org/magazine/2002/1/9.htm> (In Russ.)
34. Fearn SJ, Thaveau F, Kolvenbach R, Dion YM. Minilaparotomy for aortoiliac aneurysmal disease: experience and review of the literature. *Surg Laparosc Endosc Percutan Tech.* 2005 Aug;15(4):220-25. doi: 10.1097/01.sle.0000174570.66301.c4
35. Matsumoto M, Hata T, Tsushima Y, Hamanaka S, Yoshitaka H, Shinoura S, Sakakibara N. Minimally invasive vascular surgery for repair of infrarenal abdominal aortic aneurysm with iliac involvement. *J Vasc Surg.* 2002 Apr;35(4):654-60. doi: 10.1067/mva.2002.121745
36. Turnipseed WD. A less-invasive minilaparotomy technique for repair of aortic aneurysm and occlusive disease. *J Vasc Surg.* 2001 Feb;33(2):431-34. doi: 10.1067/mva.2001.104588
37. Weber G, Strauss AL, Jako G. Video controlled, minimally invasive exposure of the abdominal aorta by retroperitoneal approach for aorto-iliac reconstructions. *Chirurg.* 1995 Feb;66(2):146-50. [https://www.researchgate.net/publication/15486044\\_Video\\_controlled\\_minimally\\_invasive\\_exposure\\_of\\_the\\_abdominal\\_aorta\\_by\\_retroperitoneal\\_approach\\_for\\_aorto-iliac\\_reconstructions](https://www.researchgate.net/publication/15486044_Video_controlled_minimally_invasive_exposure_of_the_abdominal_aorta_by_retroperitoneal_approach_for_aorto-iliac_reconstructions) [Article in German]
38. Cerveira JJ, Halpern VJ, Faust G, Cohen JR. Minimal incision abdominal aortic aneurysm repair. *J Vasc Surg.* 1999 Dec;30(6):977-84. doi: 10.1016/s0741-5214(99)70035-2
39. Prudkov MI. Osnovy minimal'no invazivnoi khirurgii, Ekaterinburg, RF; 2007. 64 p. (In Russ.)
40. Fadin BV, Prudkov MI, Kuznetsov AA. Pervyi opyt aorto-bedrennogo shuntirovaniia s primeneniem minilaparotomnogo dostupa pri kriticheskoi ishemii nizhnikh konechnostei u bol'nykh mul'tifokal'nym aterosklerozom. *Endoskop Khirurgiya.* 2002;(5):4-7. (In Russ.)
41. De Donato G, Veber G, De Donato Dzh. Aortobifemoral'noe shuntirovanie po metodike MIDAS. *Angiologiya i Sosud Khirurgiya.* 2002;8(1):48-56. <http://www.angiolsurgery.org/magazine/2002/1/8.htm> (In Russ.)
42. Maksimov AB, Plotnikov MV, Feiskhanov AK, Nuretdinov RM, Galiullin OF. Opyt 500 rekonstruktsii aortobedrennogo segmenta s ispol'zovaniem minidostupa. *Khirurgiya Zhurn im NI Pirogova.* 2012;(5):48-51. <https://www.mediasphera.ru/issues/khirurgiya-zhurnal-im-n-i-pirogova/2012/5/030023-1207201258sphera.ru/issues/khirurgiya-zhurnal-im-n-i-pirogova/2012/5/030023-1207201258> (In Russ.)
43. Khamitov FF, Lisitskii DA, Matochkin EA, Gadzhimuradov RU, Khalidov OKh. 15-letnii opyt khirurgicheskogo lecheniia bol'nykh s mul'tifokal'nym porazheniem arterial'nogo rusla. *Moscow Meditsina.* 2016;(S1):202. <http://mosmed.nioz.ru/jour/article/view/10873> (In Russ.)
44. Turnipseed WD, Carr SC, Tefera G, Acher CW, Hoch JR. Minimal incision aortic surgery. *J Vasc Surg.* 2001;34(1):47-53. <https://doi.org/10.1067/mva.2001.115809>
45. Fadin BV. Surgical procedures on aorto-iliac segment from mini-approach at chronic lower limb ischemia. *Khirurgiya Zhurn im NI Pirogova.* 2007;(2):14-19. (In Russ.)
46. Maksimov AV, Mamaev VE, Khalilov IG, Mardeeva GR. Rekonstruktsiia aortobedrennogo segmenta iz minilaparotomnogo dostupa. Opyt 100 operatsii. *Angiologiya i Sosud Khirurgiya.* 2006;12(2):106-14. <http://www.angiolsurgery.org/magazine/2006/2/15.htm> (In Russ.)
47. Putintev AM, Sultanov RV, Lutsenko VA, Moshneguts SV. Decrease of frequency of conversions of short-scar incision to the aorta using pre-operative 3d-modeling on the basis of the changes in aorta and patient's individuality. *Biul VSNTs SO RAMN.* 2015;(1):48-54. <https://cyberleninka.ru/article/n/snizhenie-chastoty-konversiy-mini-dostupa-k-aorte-puotyom-ispolzovaniya-predoperatsionnogo-3d-proektirovaniya-ishodya-iz-izmeneniy-v/viewer> (In Russ.)
48. Maksimov AV, Mayanskaya SD, Plotnikov MV, Gaysina EA. Mathematical modeling of an optimal mini-access for reconstruction of arteries of the aortofemoral segment. *Kazan Med Zhurn.* 2012;93(4):611-16. doi:10.17816/KMJ1554 (In Russ.)
49. Kawaharada N, Morishita K, Fukada J, Yamada A, Muraki S, Hachiro Y, Fujisawa Y, Saito T, Kurimoto Y, Abe T. Minilaparotomy abdominal aortic aneurysm repair versus the retroperitoneal approach and standard open surgery. *Surg Today.* 2004;34(10):837-41. doi: 10.1007/s00595-004-2841-2

**Адрес для корреспонденции**

119049, Российская Федерация,  
г. Москва, Ленинский проспект, д. 8,  
Городская клиническая больница № 1

**Address for correspondence**

119049, Russian Federation,  
Moscow, Leninsky pr., 8,  
N.I. Pirogov Municipal Clinical Hospital No1,

им. Н.И. Пирогова,  
Центр сосудистой, рентгенэндоваскулярной  
хирургии и малоинвазивной флебологии,  
тел. моб.: +7 985 353 51 90,  
e-mail: [angiodoc@mail.ru](mailto:angiodoc@mail.ru),  
Губарев Игорь Александрович

Center for Vascular, X-ray Endovascular  
Surgery and Minimally Invasive Phlebology,  
tel. mobile: +7 985 353 51 90,  
e-mail: [angiodoc@mail.ru](mailto:angiodoc@mail.ru),  
Gubarev Igor' A.

#### Сведения об авторах

Белов Юрий Владимирович, д.м.н., профессор, академик РАН, директор Института кардио-аортальной хирургии, Российский научный центр хирургии им. акад. Б.В. Петровского, г. Москва, Российская Федерация.

<http://orcid.org/0000-0002-9280-8845>

Губарев Игорь Александрович, соискатель, Российский научный центр хирургии им. акад. Б.В. Петровского, врач сердечно-сосудистый хирург ГБУЗ г. Москвы «Городская клиническая больница №1 им. Н.И. Пирогова», Москва, Российская Федерация.

<http://orcid.org/0000-0003-3961-5670>

Салех Амро Зухайр Салах, врач сердечно-сосудистый хирург ГБУЗ г. Москвы «Городская клиническая больница №1 им. Н.И. Пирогова», Москва, Российская Федерация.

<http://orcid.org/0000-0001-6479-1743>

Фролов Константин Борисович, к.м.н., руководитель Центра сосудистой, рентгенэндоваскулярной хирургии и малоинвазивной флебологии ГБУЗ г. Москвы «Городская клиническая больница №1 им. Н.И. Пирогова», Москва, Российская Федерация.

<https://orcid.org/0000-0001-6310-3590>

Рыбаков Кирилл Николаевич, врач сердечно-сосудистый хирург ГБУЗ г. Москвы «Городская клиническая больница №1 им. Н.И. Пирогова», Москва, Российская Федерация.

<https://orcid.org/0000-0002-6530-3382>

#### Информация о статье

*Поступила 28 октября 2019 г.*

*Принята в печать 1 июня 2020 г.*

*Доступна на сайте 7 июля 2020 г.*

#### Information about the authors

Belov Yurii V., MD, Professor, Academician of RAS, Head of the Cardio-Aortic Surgery Institute, Russian Research Surgery Center Named after Academician B.V.Petrovsky, Moscow, Russian Federation.

<http://orcid.org/0000-0002-9280-8845>

Gubarev Igor' A., Aspirant, Russian Research Surgery Center Named after Academician B.V.Petrovsky, Cardiovascular Surgeon, N.I. Pirogov Municipal Clinical Hospital No1, Moscow, Russian Federation.

<http://orcid.org/0000-0003-3961-5670>

Salekh Amro Z., Cardiovascular Surgeon, N.I. Pirogov Municipal Clinical Hospital No1, Moscow, Russian Federation.

<http://orcid.org/0000-0001-6479-1743>

Frolov Konstantin B., PhD, Head of the Center of Vascular, Endovascular Surgery and Minimally Invasive Phlebology of N.I. Pirogov Municipal Clinical Hospital No1, Moscow, the Russian Federation.

<https://orcid.org/0000-0001-6310-3590>

Rybakov Kirill N., Cardiovascular Surgeon, N.I. Pirogov Municipal Clinical Hospital No1, Moscow, Russian Federation.

<https://orcid.org/0000-0002-6530-3382>

#### Article history

*Arrived: 28 October 2019*

*Accepted for publication: 1 June 2020*

*Available online: 7 July 2020*