



## ИСПОЛЬЗОВАНИЕ НАВИГАЦИОННОЙ СИСТЕМЫ, ОСНОВАННОЙ НА ТЕХНОЛОГИИ ДОПОЛНЕННОЙ РЕАЛЬНОСТИ, В ХИРУРГИЧЕСКОМ ЛЕЧЕНИИ ОПУХОЛЕЙ ОРБИТЫ

РНПЦ онкологии и медицинской радиологии им. Н.Н. Александрова <sup>1</sup>,  
Агентство по разработке программного обеспечения Innowise <sup>2</sup>, г. Минск,  
Республика Беларусь

**Цель.** Оценить эффективность и целесообразность применения интраоперационной навигационной системы, основанной на технологии дополненной реальности, в хирургическом лечении опухолей интра-орбитальной локализации.

**Материал и методы.** С использованием интраоперационной навигационной системы были прооперированы 2 пациента с опухолями интраорбитальной локализации. Виртуальная объемная модель строилась на основании файлов в формате Digital Imaging and Communications in Medicine (DICOM) с учетом того, что качество реконструкции зависит от качества входных данных и точности системы реконструкции. Необходимые для включения в модель структуры и параметры цветопередачи выбирали с учетом конкретной клинической ситуации. Далее модель подвергалась обработке и модификации для упрощения визуализации. Подготовленная и оптимизированная модель загружалась в очки дополненной реальности Microsoft HoloLens2. В предоперационном периоде, используя возможности увеличения и ротации 3D-модели, проводились планирование оперативного вмешательства с участием всех членов хирургической бригады. Интраоперационно 3D-модель черепа накладывалась на пациента по костным ориентирам (нижний орбитальный край и носовые кости). Операционный доступ и операционный прием осуществлялись в проекции визуализированной опухоли.

**Результаты.** В первом клиническом случае, используя возможности увеличения и ротации восстановленной 3D-модели, произвели детальную предоперационную оценку локализации и распространенности опухоли с последующим планированием объема оперативного вмешательства. Во втором случае навигационная система была использована в процессе диагностической орбитотомии для облегчения доступа к опухоли.

**Заключение.** Смешанная реальность позволяет визуализировать индивидуальные анатомические модели с высокой детализацией. Модели интерактивны и могут быть изменены в реальном времени. Манипулирование ими не требует специальных навыков. Одна и та же технология может выполнять целый ряд задач, связанных с процессом диагностики, предоперационного планирования и интраоперационной навигации, а также обучения хирургов.

*Ключевые слова:* опухоли орбиты, дополненная реальность, смешанная реальность, компьютер-ассистированная хирургия, опухоли головы и шеи, интраоперационная система навигации

**Objective.** To assess the effectiveness and feasibility of using an intraoperative navigation system based on augmented reality technology in the surgical treatment of intra-orbital tumors.

**Methods.** Two patients with intra-orbital tumors were operated on with the application of the intraoperative navigation system. The virtual volumetric model was designed on the basis of files in the Digital Imaging and Communications in Medicine (DICOM) format, taking into account the fact that the quality of reconstruction depends on the quality of the input data and the accuracy of the reconstruction system. The required structures and parameters of color rendering for inclusion in the model were selected taking into consideration a specific clinical situation. Then the model was subjected to processing and modification to facilitate visualization. The prepared and optimized model was loaded into Microsoft HoloLens2 augmented reality glasses. In the preoperative period, using the possibilities of full screen image zoom and rotation of 3D model, the planning of the surgical intervention was carried out with the participation of all members of the surgical team. Intraoperatively, a 3D skull model was superimposed on the patient along bony landmarks (lower orbital edge and nasal bones). Surgical access and surgery were performed in the projection of the visualized tumor.

**Results.** In the first case, the surgical planning as the preoperative method of pre-visualising a surgical intervention was used by means of the possibilities of model zooming and rotating; a detailed preoperative tumor assessment was made. In the second case, the navigation system was used in the process of diagnostic orbitotomy to facilitate the access to the tumor.

**Conclusion.** Augmented reality allows highly detail visualization of individual anatomical models. Models are interactive, adaptive to real time and manipulating does not require the special skills. The technologies are flexible and can be programmed to perform a number of tasks (diagnostics, preoperative planning and intraoperative navigation). Models might be used for surgical training of surgeons to possess the skills.

*Keywords: orbit tumors, augmented reality, mixed reality, computer-guided surgery, head and neck tumors, intraoperative navigation system*

**Novosti Khirurgii. 2021 Jan-Feb; Vol 29 (1): 67-74**

The articles published under CC BY NC-ND license

**The Application of Navigation System Based on the Augmented Reality Technology for the Surgical Treatment of Orbital Tumors**



**I.Y. Zherka, K.P. Zhiliayeva, L.V. Naumenka, Zh.V. Kaliadzich, D.L. Ena, I.D. Zamotin, P.A. Arlou**

**Научная новизна статьи**

Впервые показана возможность использования навигационной системы, основанной на технологии дополненной реальности, в хирургическом лечении интраорбитальных опухолей. Установлено, что методика полезна как при предоперационном планировании, так и во время хирургического вмешательства.

**What this paper adds**

For the first time, the possibility of a navigation system application based on augmented reality technology in the surgical treatment of intra-orbital tumors has been shown. The technique has been found to be useful both in the preoperative planning and during surgical intervention.

**Введение**

Хирургическое лечение орбитальных опухолей часто сопряжено с обширными вмешательствами, сопровождающимися в том числе резекцией костных стенок. При этом высокая плотность функционально значимых анатомических образований зачастую не позволяет провести первичную радикальную операцию. Удаление массивных опухолей орбиты может сопровождаться рядом осложнений, включающих энтофтальм, косоглазие, птоз, паралич глазодвигательного нерва, тромбозы сосудов сетчатки [1].

Существует необходимость в адекватной пред- и интраоперационной визуализации анатомических взаимоотношений опухоли с прилежащими критическими структурами (крупными сосудами, нервами или другими жизненно важными тканями), что позволит облегчить выбор хирургического доступа, повысить безопасность оперативных вмешательств, сократить их продолжительность.

В мире набирает популярность использование в практических целях компьютерно воссозданной реальности (виртуальной реальности, дополненной реальности и смешанной реальности).

Виртуальная реальность (Virtual reality, VR) – трехмерная компьютерная среда, которая существует независимо от человека и с которой он может взаимодействовать [2]. О дополненной реальности (Augmented reality, AR) говорят, когда создаваемая с помощью компьютерных технологий реальность интегрируется в окружающую действительность, дополняя ее в реальном времени. Такое слияние реального и виртуального окружения создает смешанную реальность (mixed reality, MR), в которой физические и цифровые объекты сосуществуют, взаимодействуют и воспринимаются человеком посредством органов чувств [3].

В медицине технологии виртуальной ре-

альности благодаря наглядности и детальности создаваемых моделей, первоначально нашли широкое применение в симуляционном обучении и предоперационном планировании в стоматологии. Позже опыт распространился на реконструктивную, челюстно-лицевую, лапароскопическую, катарактальную и нейрохирургии [4].

Концепция смешанной реальности в современном представлении является достаточно молодой, равно как и рынок самих технологий. В то же время, ее использование в хирургической практике представляется перспективным и многообещающим. В предоперационном периоде такой подход позволяет более точно диагностировать распространенность и локализацию патологического процесса с учетом анатомических особенностей пациента. Интраоперационная смешанная реальность помогает выбрать минимально травматичный операционный доступ, снизить риск кровотечений и послеоперационных осложнений, связанных с повреждением рядом лежащих структур, так как технология позволяет создавать трехмерные модели с максимальной детализацией анатомических объектов.

Проекция воссозданной AR осуществляется с применением дисплеев, проекторов, камер, трекеров и другого специализированного оборудования. Наиболее удобным и перспективным видится использование дисплеев с головным креплением (т.н. очков дополненной реальности). Их преимуществом является то, что, в отличие от других способов визуализации, хирургу не нужно переключаться между экраном и операционным полем. Кроме того, такими очками можно управлять жестами и голосом без нажатия на кнопки, что удобно, учитывая необходимость сохранения стерильности операционного поля [5].

Актуально изучение возможностей технологий дополненной реальности на всех этапах диагностики и лечения пациентов с онкологиче-

ческими заболеваниями. В медицинской базе Medline (PubMed) по запросу (Augmented reality OR mixed reality) AND oncology с 2010 года по 2020 год найдено 407 публикаций.

Исследователи предлагают использовать AR не только в рамках телемедицины, обучения [3], определения распространенности процесса и предоперационного планирования [6], но и в процессе функциональной и психологической реабилитации пациентов, уменьшения уровня тревожности [7, 8, 9]. Наиболее популярными направлением является интеграция смешанной реальности в процесс навигации диагностических процедур (в частности, эндоскопических) [10, 11] и хирургических вмешательств, в том числе, в робот-ассистированной и микрохирургии [12, 13, 14].

При этом, на наш взгляд, интраоперационная навигационная система, формирующая объемное изображение и проецирующая его непосредственно на операционное поле, наиболее актуальна при вмешательствах на областях со сложной анатомией. В частности, при хирургическом лечении опухолей головы и шеи. Кроме того, наибольшую пользу системы дополненной реальности приносят во время операций на органах и системах с минимальной подвижностью и деформацией [15].

**Цель.** Оценить эффективность и целесообразность применения интраоперационной навигационной системы, основанной на технологии дополненной реальности, в хирургическом лечении опухолей интраорбитальной локализации.

## Материал и методы

В отделении опухолей головы и шеи РНПЦ онкологии и медицинской радиологии с использованием интраоперационной навигационной системы VOKA.io были прооперированы 2 пациента с опухолями интраорбитальной локализации. Все пациенты заполняли информированное согласие.

С целью уточнения диагноза и оценки распространенности опухолевого процесса пациентам в предоперационном периоде выполнялась мультиспиральная компьютерная томография (МСКТ) с шагом 2 мм. Динамическое наблюдение за пациентами осуществлялось согласно национальным стандартам Республики Беларусь.

Работа указанной навигационной системы основана на технологии дополненной реальности. Виртуальная объемная модель строилась на основании файлов в формате Digital Imaging and Communications in Medicine (DICOM), с учётом того, что качество реконструкции зависит от

качества входных данных и точности системы реконструкции [16].

Необходимые для включения в модель структуры и параметры цветопередачи выбирали с учетом конкретной клинической ситуации. Далее модель подвергалась обработке и модификации для упрощения визуализации. Подготовленная и оптимизированная модель загружалась в очки дополненной реальности Microsoft HoloLens2. Голографический процессор, размещенный в корпусе очков, позволял использовать 28 цифровых сигнальных процессоров для обработки и интеграции данных, пространственного сканирования помещения, распознавания жестов и голоса. Жидкокристаллические проекторы создавали изображение, которое затем проходило через визуализационную оптику, волновод (устройство, совмещающее проекцию и изображение реального мира), дифракционные решетки и проецировалось в окружающем пространстве.

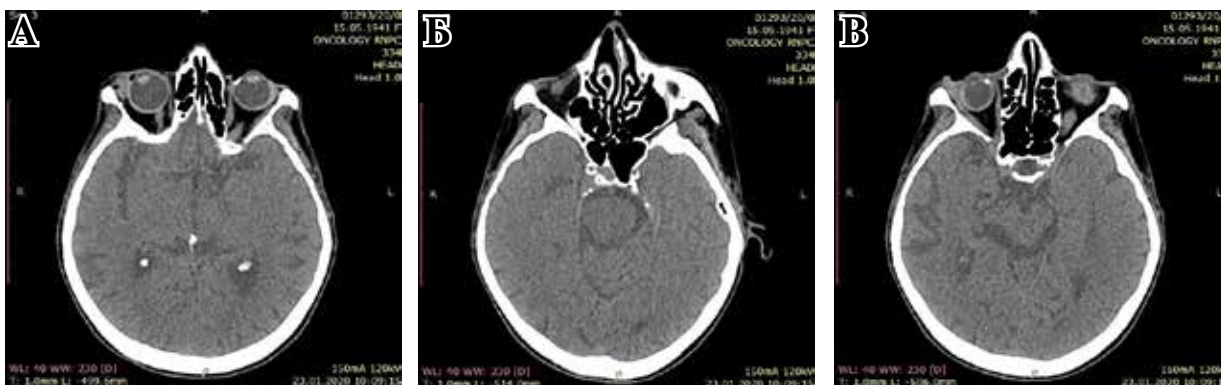В предоперационном периоде, используя возможности увеличения и ротации 3D-модели, проводилось планирование оперативного вмешательства с участием всех членов хирургической бригады.

Интраоперационно 3D-модель черепа накладывалась на пациента по костным ориентирам (нижний орбитальный край и носовые кости). Операционный доступ и операционный прием осуществлялись в проекции визуализированной опухоли.

## Результаты

Пациентка (79 лет) обратилась к онкофталмологу в РНПЦ онкологии и медицинской радиологии им. Н.Н. Александрова с жалобами на постоянные гнойные выделения из правого глаза. Объективно: справа глазное яблоко было уменьшено в размерах, веки укорочены, с язвенными и рубцовыми изменениями, гнойным отделяемым. Кожа нижнего века истончена, белесоватого цвета, на нижнем веке в средней и наружной трети визуализировалась плотная, кровотокающая опухоль, не смещаемая при пальпации 2,8x1,0x2,5 см в диаметре. В анамнезе у пациентки базальноклеточный рак нижнего века правого глаза, по поводу которого проводилось хирургическое лечение по месту жительства в 2014 году. В 2018 году по поводу рецидива прошла курс контактной лучевой терапии.

Для уточнения распространенности опухолевого процесса выполнена МСКТ лицевого черепа, выявлено уплотнение мягких тканей по нижнему краю правой орбиты на участке



**Рис. 1.** Компьютерная томография орбит и головного мозга пациентки К в аксиальной плоскости. Уплотнение мягких тканей по нижнему краю правой орбиты на участке 2,4×1,3×1,9 см с наличием пузырька газа до 0,4 см (А), с вовлечением в процесс нижней косой (Б) и латеральной прямой мышц (В).

2,4×1,3×1,9 смс наличием пузырька газа до 0,4 см, с вовлечением в процесс нижней косой и латеральной прямой мышц (утолщены, асимметричны) (рис. 1).

Был установлен диагноз: «Базальноклеточный рак нижнего века правого глаза T1N0M0, стадия I. Состояние после хирургического лечения (2014 г.). Рецидив. Состояние после курса контактной лучевой терапии в 2018 г. Рецидив с распространением на мягкие ткани орбиты. Клиническая группа II».

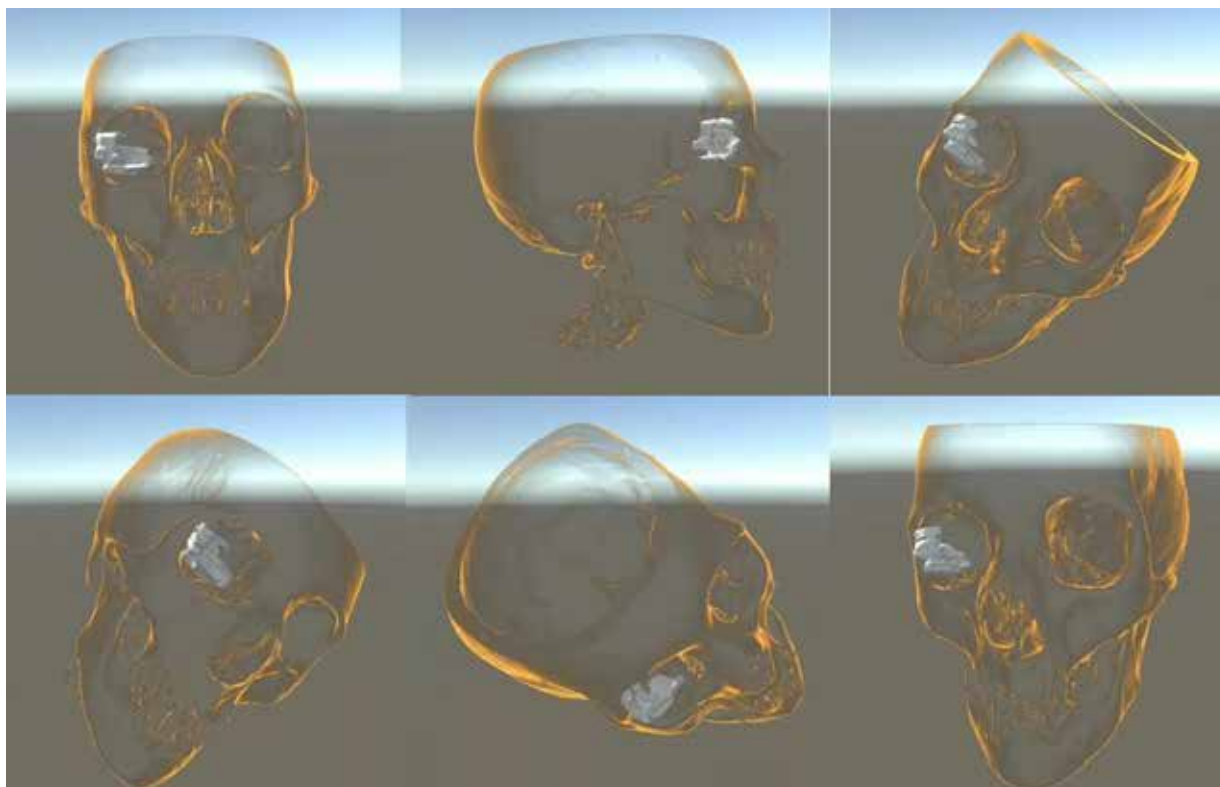
Учитывая распространенность процесса, показано проведение экзентерации правой орбиты.

На основании КТ-сканов выполнена реконструкция 3D-модели с визуализацией костных структур черепа и опухоли (рис. 2).

С использованием возможностей увеличения и ротации восстановленной 3D-модели произведена детальная предоперационная оценка локализации и распространённости опухоли с последующим планированием объема оперативного вмешательства с участием всех членов хирургической бригады.

При гистологическом исследовании операционного материала выявлен инвазивный рост базальноклеточного рака. В краях отсечения — без опухолевого роста.

**Рис. 2.** Реконструкция 3D-модели. Модель представлена в разных ракурсах. Визуализированы опухоль и костные структуры черепа. Эмпирически выбран наиболее удобный для работы в условиях операционной режим визуализации.





Пациент (72 года) 24.03.2020 направлен к онкоофтальмологу с жалобами на выстояние глаза и незначительное опущение верхнего века. Объективно: экзофтальм (4 мм), птоз 1 степени, глазное яблоко смещено книзу и кпереди, ограничение подвижности вверх.

МСКТ орбит: поражения костей черепа справа (свода и лицевого отдела). Экзофтальм справа (рис. 3). Для верификации патологического процесса показана диагностическая орбитотомия.

На основании компьютерной томографии была выполнена реконструкция 3D-модели костей черепа и опухоли (рис. 4). Проведена оценка анатомических соотношений опухоли и анатомических структур орбиты.

Для облегчения доступа к опухоли была использована навигационная система. Интраоперационно произведено наложение 3D-модели черепа на пациента с сопоставлением по носовым костям и краям орбиты (рис. 5). Произведен разрез кожи в наружном отделе. Поднадкостнично доступ в орбиту в зоне визуальной проекции опухоли. Взята биопсия.

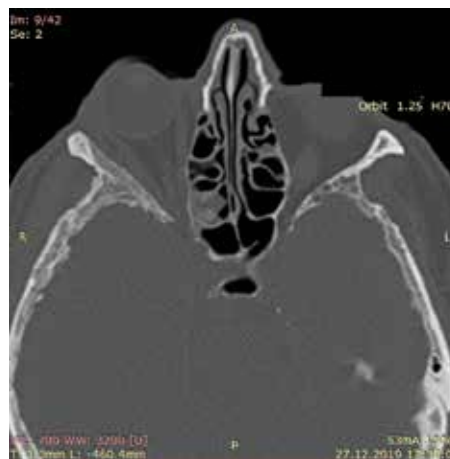

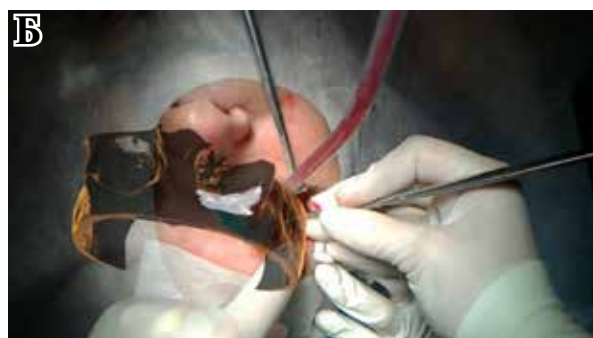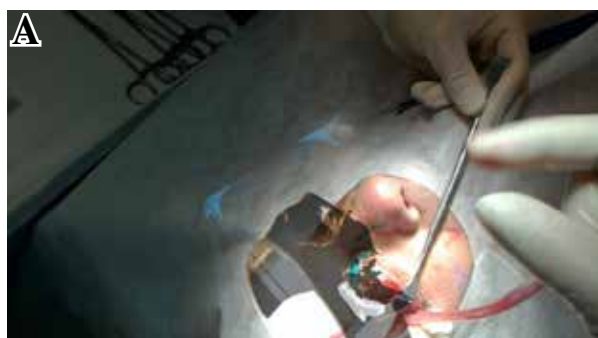Рис. 3. Компьютерная томография орбит пациента М. в аксиальной плоскости. Опухолевое поражение костей свода и лицевого отдела черепа.

Морфологическое и иммуногистохимическое исследование: атипичская менингиома G2 (эпителиальный мембранный антиген (EMA) ++++, виментин+++, цитокератин 5/6 (CK5/6 -; панцитокератин (panCK)-). Пациент направлен на лучевую терапию.

Рис. 4. Реконструкция 3D-модели на основании данных компьютерной томографии орбит. Модель представлена в разных ракурсах и масштабе, с элементами управления. Визуализированы опухоль и костные структуры черепа.




Рис. 5. Интраоперационное наложение модели на пациента по маркированным костным ориентирам (А) и манипулирование в проекции визуализированной опухоли (Б).



## Обсуждение

Технология дополненной реальности позволяет реконструировать виртуальные 3D-модели на основании файлов DICOM. Мы привели случаи использования интраоперационной навигационной системы VOKA.io для детальной оценки распространенности опухолевого процесса и предоперационного планирования, интраоперационной навигации во время диагностической орбитотомии.

По литературным данным, навигационные системы, основанные на технологии дополненной реальности, не уступают по эффективности другим методам интраоперационной визуализации [5]. Смешанная реальность позволяет визуализировать индивидуальные анатомические модели с высокой детализацией. При этом модели интерактивны и могут быть в определенной степени изменены в реальном времени. Манипулирование ими интуитивно понятно, удобно и не требует специальных навыков. Одна и та же технология может выполнять целый ряд задач, связанных с процессом диагностики, предоперационного планирования и интраоперационной навигации. Более того, модели могут быть успешно использованы для обучения.

Существуют некоторые ограничения метода. Во-первых, все восстановленные модели должны быть подготовлены заранее с использованием алгоритмов, требующих мощных компьютеров.

Во-вторых, с применением интраоперационной навигационной системы, использующей AR, количество визуальной информации, которую получает хирург, значительно увеличивается. Это может снижать концентрацию и определенно повышает нагрузку на орган зрения, приводя к усталости зрительного аппарата. Согласно исследованию, проведенному Y. Wang et al., после использования очков дополненной реальности в течение 40 минут более у 80% хирургов отмечались субъективные признаки усталости глаз (болезненность, головная боль, проблемы с фокусировкой), и у всех — объективные признаки (нарушение аккомодации и вегрентии), выявляемые методами оптометрии[17]. Следовательно, в восстановленную модель области хирургического вмешательства необходимо включать только наиболее важные структуры, а также создавать оптимальный уровень контрастности.

## Заключение

Можно отметить следующие преимущества

использования технологий дополненной реальности в периоперационном периоде.

1. Очки дополненной реальности достаточно просты в освоении и управлении.

2. 3D-модель в качестве диагностического инструмента обеспечивает более детальное представление об анатомии патологического процесса.

3. Дополненная реальность позволяет выбрать наиболее оптимальную хирургическую тактику за счет детальной визуализации анатомических взаимоотношений.

4. Интраоперационное наложение восстановленной модели на область хирургического вмешательства уменьшает вероятность осложнений и обеспечивает большую прецизионность лечения.

5. Выбор анатомических структур для визуализации, учет необходимости дополнительного времени для восстановления модели, а также грамотный отбор пациентов позволяют эффективно использовать технологию в хирургическом лечении опухолей интра- и параорбитальной локализации.

## Финансирование

Необходимое оборудование предоставлено International Software Development Company Innowise. Финансовой поддержки исследователи не получали.

## Конфликт интересов

Авторы заявляют, что конфликт интересов отсутствует.

## Этические аспекты.

### Одобрение комитета по этике

Исследование одобрено этическим комитетом.

Пациенты дали согласие на публикацию сообщения и размещение в интернете информации о характере заболевания, проведенном лечении и его результатах с научной и образовательной целями.

## ЛИТЕРАТУРА

1. Bernardini FP, Kersten RC, Devoto MH, Morton AD, Johnson TE. Outcomes after surgical excision of large and massive orbital tumors. *Ophthalmic Plast Reconstr Surg.* 2008 Jul-Aug;24(4):280-83. doi: 10.1097/IOP.0b013e318177f12c
2. Ayoub A, Pulijala Y. The application of virtual reality and augmented reality in Oral & Maxillofacial Surgery. *BMC Oral Health.* 2019;Article 238. doi: 10.1186/s12903-019-0937-8

3. Vávra P, Roman J, Zona P, Ihnát P, Němec M, Kumar J, Habib N, El-Gendi A. Recent development of augmented reality in surgery: a review. *J Healthc Eng.* 2017;2017:4574172. doi:10.1155/2017/4574172

4. Okamoto T, Onda S, Yanaga K, Suzuki N, Hattori A. Clinical application of navigation surgery using augmented reality in the abdominal field. *Surg Today.* 2015 Apr;45(4):397-406. doi: 10.1007/s00595-014-0946-9

5. Abi-Aad KR, Almekkawi AK, Turcotte E, Welz ME, Rahme RJ, Patra DP, Lyons MK, Bendok BR. Utility of augmented reality imaging (glow800) in resection of hemangioblastoma. *World Neurosurg.* 2020 Apr;136:294. doi: 10.1016/j.wneu.2019.12.090

6. Lopez-Rodriguez MM, Fernández-Millan A, Ruiz-Fernández MD, Dobarrío-Sanz I, Fernández-Medina IM. New technologies to improve pain, anxiety and depression in children and adolescents with cancer: a systematic review. *Int J Environ Res Public Health.* 2020 May; 17(10):3563. Published online 2020 May 19. doi: 10.3390/ijerph17103563

7. Cornelis FH, Najdawi M, Ammar MB, Nouri-Neuville M, Lombart B, Lotz JP, Cadranel J, Barral M. Integrative medicine in interventional oncology: a virtuous alliance. *Medicina (Kaunas).* 2020 Jan 17;56(1):35. doi: 10.3390/medicina56010035

8. Patel P, Ivanov D, Bhatt S, Mastorakos G, Birkhead B, Khera N, Vittone J. Low-cost virtual reality headsets reduce perceived pain in healthy adults: a multicenter randomized crossover trial. *Games Health J.* 2020 Apr;9(2):129-36. doi: 10.1089/g4h.2019.0052

9. Li C, Cai Y, Wang W, Sun Y, Li G, Dimachkieh AL, Tian W, Sun R. Combined application of virtual surgery and 3D printing technology in postoperative reconstruction of head and neck cancers. *BMC Surg.* 2019 Nov 28;19(1):182. doi: 10.1186/s12893-019-0616-3

10. Pritchett MA, Bhadra K, Calcutt M, Folch E. Virtual or reality: divergence between preprocedural computed tomography scans and lung anatomy during guided bronchoscopy. *J Thorac Dis.* 2020 Apr;12(4):1595-611. doi: 10.21037/jtd.2020.01.35

11. Rath T, Morgenstern N, Vitali F, Atreya R, Neurath MF. Advanced Endoscopic Imaging in Colonic Neoplasia. *Visc Med.* 2020;36(1):4859. doi:10.1159/000505411

12. Penza V, Soriero D, Barresi G, Pertile D, Scabini S, Mattos LS. The GPS for surgery: A user-centered evaluation of a navigation system for laparoscopic surgery. *Int J Med Robot.* 2020 Oct;16(5):1-13. doi: 10.1002/rcs.2119

13. Chen L, Zhang F, Zhan W, Gan M, Sun L. Optimization of virtual and real registration technology based on augmented reality in a surgical navigation system. *Biomed Eng Online.* 2020 Jan 8;19(1):1. doi: 10.1186/s12938-019-0745-z

14. Chen PC, Gadepalli K, MacDonald R, Liu Y, Kadowaki S, Nagpal K, Kohlberger T, Dean J, Corrado GS, Hipp JD, Mermel CH, Stumpe MC. An augmented reality microscope with real-time artificial intelligence integration for cancer diagnosis. *Nat Med.* 2019 Aug 12;25(9):145357. doi:10.1038/s41591-019-0539-7

15. Besharati Tabrizi L, Mahvash M. Augmented reality-guided neurosurgery: accuracy and intraoperative application of an image projection technique. *J Neurosurg.* 2015 Jul;123(1):206-11. doi: 10.3171/2014.9.JNS141001

16. Inoue D, Cho B, Mori M, Kikkawa Y, Amano T, Nakamizo A, Yoshimoto K, Mizoguchi M, Tomikawa

M, Hong J, Hashizume M, Sasaki T. Preliminary study on the clinical application of augmented reality neuronavigation. *J Neurol Surg A Cent Eur Neurosurg.* 2013 Mar;74(2):71-76. doi: 10.1055/s-0032-1333415

17. Wang Y, Zhai G, Chen S, Min X, Gao Z, Song X. Assessment of eye fatigue caused by head-mounted displays using eye-tracking. *Bio Med Eng On Line.* 2019;18(11):111. doi: 10.1186/s12938-019-0731-5

## REFERENCES

1. Bernardini FP, Kersten RC, Devoto MH, Morton AD, Johnson TE. Outcomes after surgical excision of large and massive orbital tumors. *Ophthalmic Plast Reconstr Surg.* 2008 Jul-Aug;24(4):280-83. doi: 10.1097/IOP.0b013e318177f12c

2. Ayoub A, Pulijala Y. The application of virtual reality and augmented reality in Oral & Maxillofacial Surgery. *BMC Oral Health.* 2019;Article 238. doi: 10.1186/s12903-019-0937-8

3. Vávra P, Roman J, Zona P, Ihnát P, Němec M, Kumar J, Habib N, El-Gendi A. Recent development of augmented reality in surgery: a review. *J Healthc Eng.* 2017;2017:4574172. doi:10.1155/2017/4574172

4. Okamoto T, Onda S, Yanaga K, Suzuki N, Hattori A. Clinical application of navigation surgery using augmented reality in the abdominal field. *Surg Today.* 2015 Apr;45(4):397-406. doi: 10.1007/s00595-014-0946-9

5. Abi-Aad KR, Almekkawi AK, Turcotte E, Welz ME, Rahme RJ, Patra DP, Lyons MK, Bendok BR. Utility of augmented reality imaging (glow800) in resection of hemangioblastoma. *World Neurosurg.* 2020 Apr;136:294. doi: 10.1016/j.wneu.2019.12.090

6. Lopez-Rodriguez MM, Fernández-Millan A, Ruiz-Fernández MD, Dobarrío-Sanz I, Fernández-Medina IM. New technologies to improve pain, anxiety and depression in children and adolescents with cancer: a systematic review. *Int J Environ Res Public Health.* 2020 May; 17(10):3563. Published online 2020 May 19. doi: 10.3390/ijerph17103563

7. Cornelis FH, Najdawi M, Ammar MB, Nouri-Neuville M, Lombart B, Lotz JP, Cadranel J, Barral M. Integrative medicine in interventional oncology: a virtuous alliance. *Medicina (Kaunas).* 2020 Jan 17;56(1):35. doi: 10.3390/medicina56010035

8. Patel P, Ivanov D, Bhatt S, Mastorakos G, Birkhead B, Khera N, Vittone J. Low-cost virtual reality headsets reduce perceived pain in healthy adults: a multicenter randomized crossover trial. *Games Health J.* 2020 Apr;9(2):129-36. doi: 10.1089/g4h.2019.0052

9. Li C, Cai Y, Wang W, Sun Y, Li G, Dimachkieh AL, Tian W, Sun R. Combined application of virtual surgery and 3D printing technology in postoperative reconstruction of head and neck cancers. *BMC Surg.* 2019 Nov 28;19(1):182. doi: 10.1186/s12893-019-0616-3

10. Pritchett MA, Bhadra K, Calcutt M, Folch E. Virtual or reality: divergence between preprocedural computed tomography scans and lung anatomy during guided bronchoscopy. *J Thorac Dis.* 2020 Apr;12(4):1595-611. doi: 10.21037/jtd.2020.01.35

11. Rath T, Morgenstern N, Vitali F, Atreya R, Neurath MF. Advanced Endoscopic Imaging in Colonic Neoplasia. *Visc Med.* 2020;36(1):4859. doi:10.1159/000505411

12. Penza V, Soriero D, Barresi G, Pertile D, Scabini S, Mattos LS. The GPS for surgery: A user-centered evaluation of a navigation system for laparoscopic

- surgery. *Int J Med Robot.* 2020 Oct;16(5):1-13. doi: 10.1002/ics.2119
13. Chen L, Zhang F, Zhan W, Gan M, Sun L. Optimization of virtual and real registration technology based on augmented reality in a surgical navigation system. *Biomed Eng Online.* 2020 Jan 8;19(1):1. doi: 10.1186/s12938-019-0745-z
14. Chen PC, Gadealli K, MacDonald R, Liu Y, Kadowaki S, Nagpal K, Kohlberger T, Dean J, Corrado GS, Hipp JD, Mermel CH, Stumpe MC. An augmented reality microscope with real-time artificial intelligence integration for cancer diagnosis. *Nat Med.* 2019 Aug 12;25(9):1453-7. doi:10.1038/s41591-019-0539-7
15. Besharati Tabrizi L, Mahvash M. Augmented

- reality-guided neurosurgery: accuracy and intraoperative application of an image projection technique. *J Neurosurg.* 2015 Jul;123(1):206-11. doi: 10.3171/2014.9.JNS141001
16. Inoue D, Cho B, Mori M, Kikkawa Y, Amano T, Nakamizo A, Yoshimoto K, Mizoguchi M, Tomikawa M, Hong J, Hashizume M, Sasaki T. Preliminary study on the clinical application of augmented reality neuronavigation. *J Neurol Surg A Cent Eur Neurosurg.* 2013 Mar;74(2):71-76. doi: 10.1055/s-0032-1333415
17. Wang Y, Zhai G, Chen S, Min X, Gao Z, Song X. Assessment of eye fatigue caused by head-mounted displays using eye-tracking. *Bio Med Eng On Line.* 2019;18(11):111. doi: 10.1186/s12938-019-0731-5

#### Адрес для корреспонденции

223040 Минский район, аг. Лесной, Беларусь, РНПЦ онкологии и медицинской радиологии им. Н.Н. Александрова, лаборатория онкопатологии головы и шеи с группой онкопатологии центральной нервной системы, тел.: +37533699-05-33, e-mail: zherko.irina@mail.ru, Жерко Ирина Юрьевна

#### Address for correspondence

223040 Belarus, Minsk region, ag Lesnoy, N.N. Alexandrov National Cancer Center of Belarus, the Laboratory of the Head and Neck Oncopathology with the Group of the Central Nervous System Oncopathology, tel. +37533699-05-33, e-mail: zherko.irina@mail.ru, Zherka Irina Yu.

#### Сведения об авторах

Жерко Ирина Юрьевна, врач-офтальмолог, РНПЦ онкологии и медицинской радиологии им. Н.Н. Александрова, г. Минск, Республика Беларусь.  
<https://orcid.org/0000-0002-5134-3666>

Жиляева Екатерина Павловна, врач-офтальмолог, РНПЦ онкологии и медицинской радиологии им. Н.Н. Александрова, г. Минск, Республика Беларусь.  
<http://orcid.org/0000-0003-2964-6895>

Науменко Лариса Владимировна, к.м.н., ведущий научный сотрудник лаборатории онкопатологии головы и шеи с группой онкопатологии центральной нервной системы, РНПЦ онкологии и медицинской радиологии им. Н.Н. Александрова, г. Минск, Республика Беларусь.  
<http://orcid.org/0000-0002-1875-9176>

Колядич Жанна Викторовна, д.м.н., заведующий лабораторией онкопатологии головы и шеи с группой онкопатологии центральной нервной системы, РНПЦ онкологии и медицинской радиологии им. Н.Н. Александрова, г. Минск, Республика Беларусь.  
<http://orcid.org/0000-0002-3759-141X>

Ена Дмитрий Леонидович, врач онколог-хирург, РНПЦ онкологии и медицинской радиологии им. Н.Н. Александрова, г. Минск, Республика Беларусь.  
<http://orcid.org/0000-0003-0601-983X>

Замотин Илья Денисович, медицинский консультант, Агентство по разработке программного обеспечения Innowise, г. Минск, Республика Беларусь.  
<https://orcid.org/0000-0003-2719-4100>

Орлов Павел Александрович, заместитель директора, Агентство по разработке программного обеспечения Innowise, г. Минск, Республика Беларусь.  
<https://orcid.org/0000-0001-9550-9966>

#### Information about the authors

Zherka Irina Y., Ophthalmologist, N.N. Alexandrov National Cancer Center of Belarus, Minsk, Republic of Belarus.  
<https://orcid.org/0000-0002-5134-3666>

Zhylyayeva Ekaterina P., Ophthalmologist, N.N. Alexandrov National Cancer Center of Belarus, Minsk, Republic of Belarus.  
<http://orcid.org/0000-0003-2964-6895>

Naumenko Larisa V., PhD, Leading Researcher of the Laboratory of the Head and Neck Oncopathology with the Group of the Central Nervous System Oncopathology, N.N. Alexandrov National Cancer Center of Belarus, Minsk, Republic of Belarus.  
<http://orcid.org/0000-0002-1875-9176>

Kaliadzich Zhanna V., MD, Head of the Laboratory of the Head and Neck Oncopathology with the Group of the Central Nervous System Oncopathology, N.N. Alexandrov National Cancer Center of Belarus, Minsk, Republic of Belarus.  
<http://orcid.org/0000-0002-3759-141X>

Ena Dmitry L., Oncologist-surgeon, N.N. Alexandrov National Cancer Center of Belarus, Minsk, Republic of Belarus.  
<http://orcid.org/0000-0003-0601-983X>

Zamotin Ilya D., Medical Consultant, International Software Development Company Innowise, Minsk, Republic of Belarus.  
<https://orcid.org/0000-0003-2719-4100>

Arlou Pavel A., Vice-Director, International Software Development Company Innowise, Minsk, Republic of Belarus.  
<https://orcid.org/0000-0001-9550-9966>

#### Информация о статье

Поступила 18 августа 2020 г.  
Принята в печать 25 января 2021 г.  
Доступна на сайте 1 марта 2021 г.

#### Article history

Arrived: 18 August 2020  
Accepted for publication: 25 January 2021  
Available online: 1 March 2021