



ДУОДЕНУМ-СОХРАНЯЮЩАЯ РЕЗЕКЦИЯ ГОЛОВКИ ПОДЖЕЛУДОЧНОЙ ЖЕЛЕЗЫ ПРИ ХРОНИЧЕСКОМ ПАНКРЕАТИТЕ, ДОБРОКАЧЕСТВЕННЫХ И ПРЕДРАКОВЫХ ОПУХОЛЯХ ПОДЖЕЛУДОЧНОЙ ЖЕЛЕЗЫ

Ульмский университет¹, г. Ульм,

Центр онкологии, эндокринной и малоинвазивной хирургии, Дунайская клиника, г. Ной-Ульм²,

Клиника ASKLEPIOS Paulinen³, г. Висбаден,

Германия

Цель. Сообщить об опыте применения в клинике дуоденум-сохраняющей резекции головки поджелудочной железы (ДСРГПЖ) как метода хирургического лечения хронического панкреатита с воспалительным инфильтратом, доброкачественных и предраковых новообразований, а также нейроэндокринных опухолей головки поджелудочной железы.

Материал и методы. ДСРГПЖ является операцией, при которой сохраняется антральный отдел желудка, общий желчный проток и двенадцатиперстная кишка, в то время как операция Уиппла относится к мультивисцеральной операции, включающей в себя дуоденэктомию. Дуоденум-сохраняющая резекция головки поджелудочной железы была впервые применена в нашей клинике в Берлине в 1969 году.

Результаты. При хроническом панкреатите (ХП) с воспалительным инфильтратом в головке ПЖ ДСРГПЖ стала стандартным хирургическим вмешательством, принятым во всем мире. В группе из 603 пациентов с ХП, перенесших ДСРГПЖ, частота панкреатических свищей была 3,3%, внутрибрюшных абсцессов – 2,8%, кровотечения – 2,8%, повторных операций – 5,6%, летальности – 0,82% и повторной госпитализации в течение 90 дней – 8%. ДСРГПЖ при доброкачественных и предраковых кистозных новообразованиях головки ПЖ в основном используется для IPNM (инвазивный внутрипротоковый папиллярный рак), MCN (муцинозная киста) и SPN (серозная киста). В обзоре иностранных публикаций, включающих 503 пациентов, частота общих осложнений была 38,2%, тяжелых послеоперационных осложнений – 12,7%. из них панкреатические свищи В+С (по классификации ISGPF) наблюдались у 13,6%, повторные операции – у 2,7% и летальность в течение 90 дней – у 0,4%. При использовании ДСРГПЖ при нейроэндокринных опухолях головки ПЖ рекомендуется дополнительная локальная лимфодиссекция. Отдаленные осложнения ДСРГПЖ, такие как сахарный диабет и экзокринная дисфункция, наблюдаются только у 5-7% пациентов.

Заключение. Операция Уиппла сопровождается значительным количеством метаболических осложнений. ДСРГПЖ при воспалительных опухолях, доброкачественных и предраковых новообразованиях, нейроэндокринных опухолях головки поджелудочной железы имеет преимущества в сохранении двенадцатиперстной кишки и поддержании эндокринной и экзокринной функции ПЖ.

Ключевые слова: доброкачественные опухоли головки поджелудочной железы, кистозные новообразования, нейроэндокринные опухоли поджелудочной железы, хронический панкреатит, дуоденум-сохраняющая резекция головки поджелудочной железы, ранние и поздние послеоперационные осложнения

Objective. To report the institutional experience of the evolution of duodenum-preserving pancreatic head resection (DPPHR) as a surgical treatment for chronic pancreatitis with an inflammatory tumor as well as cystic and benign, premalignant neoplasms and neuroendocrine tumors of the pancreatic head.

Methods. DPPHR is associated with preservation of gastric antrum, common bile duct and duodenum/upper jejunal loop, contrary to Kausch-Whipple resection, which is a multivisceral procedure, including duodenectomy. Duodenum-preserving pancreatic head resection was first established in clinical setting in Berlin in 1969.

Results. For chronic pancreatitis with an inflammatory infiltrate in the pancreatic head, duodenum-preserving pancreatic head resection has become a standard surgical treatment with worldwide acceptance. In a series of 603 patients with chronic pancreatitis following DPPHR, the frequency of pancreatic fistula was 3.3 %, intra-abdominal abscess 2.8 %, hemorrhage 2.8 %, frequency of reoperation 5.6%, in-hospital mortality 0.82 % and 90-day rehospitalisation 8 %. DPPHR for benign and premalignant cystic neoplasms of the pancreatic head is used predominantly for IPMN, MCN and SPN tumors. In a review of international publications comprising 503 patients, the general morbidity was 38.2 %, severe surgery-related complications 12.7% of them pancreatic fistula B+C 13.6 %, resurgery 2.7 % and 90-day mortality 0.4 %. When pancreatic neuroendocrine tumors of pancreatic head are treated with DPPHR, a local lymph node dissection is additionally recommended. The long-term morbidity following DPPHR revealed new onset of diabetes mellitus and exocrine dysfunctions in only 5-7 % of patients.

Conclusion. Kausch-Whipple resection is associated with considerable high metabolic complications. Duodenum-sparing pancreatic head resection for inflammatory tumor, benign and premalignant neoplasms, and neuroendocrine tumors of the pancreatic head has the advantage of the duodenum preservation and maintenance of the pancreatic endocrine and exocrine functions.

Keywords: benign pancreatic head tumors, cystic neoplasms, pancreatic neuroendocrine tumor, chronic pancreatitis, duodenum-sparing head resection, early and late postoperative morbidity

Novosti Khirurgii. 2021 Mar-Apr; Vol 29 (2): 257-265

The articles published under CC BY NC-ND license

Duodenum-preserving Pancreatic Head Resection for Chronic Pancreatitis, Benign and Premalignant Tumors of the Pancreas
Hans G. Beger, Karl-Heinz Link



Введение

Панкреатодуоденэктомия (ПД, операция Уиппла) является стандартным хирургическим лечением злокачественных опухолей головки поджелудочной железы (ПЖ) и периапулярной зоны двенадцатиперстной кишки (ДПК). ПД характеризуется малой частотой ранних послеоперационных осложнений (панкреатические свищи степени В+С (по классификации ISGPF) – менее 15%), госпитальной летальности и повторных вмешательств, а также низкой частотой повторных госпитализаций [1, 2]. Благоприятные исходы после ПД привели к ее использованию и в лечении доброкачественных опухолей [3]. Однако операция Уиппла является мультиорганной операцией, включающей в себя антрумэктомию, дуоденэктомию, резекцию внепеченочных желчных протоков, и, как следствие, приводящей к метаболическим нарушениям в верхних отделах желудочно-кишечного тракта (ЖКТ). Доброкачественные опухоли, в основном кистозные новообразования и панкреатические нейроэндокринные опухоли (ПНЭО), стали выявляться чаще благодаря внедрению КТ, МРТ и эндоскопического УЗИ, которые на сегодняшний день являются высокочувствительными методами исследования. У пациентов, страдающих доброкачественными новообразованиями ПЖ, высокая ожидаемая продолжительность жизни. Дуодenum-сохраняющая резекция головки поджелудочной железы (ДСРГПЖ) обладает преимуществами локальной экстирпации головки поджелудочной железы, при этом сохраняется антральный отдел желудка, желчные протоки, двенадцатиперстная кишка и начальные отделы тощей кишки.

ДСРГПЖ с сегментарной резекцией парапапиллярной части двенадцатиперстной кишки была внедрена в клиническую практику в Берлине в 1969 году [4]. Преимуществами ДСРГПЖ в отдаленном периоде являются поддержание

функции ДПК, а также сохранение эндокринной и экзокринной функции ПЖ [5].

Цель. Сообщить об опыте клиники в применении ДСРГПЖ как метода хирургического лечения хронического панкреатита с воспалительным инфильтратом, доброкачественных и предраковых новообразований и нейроэндокринных опухолей головки поджелудочной железы.

ДСРГПЖ при хроническом панкреатите

В Европе хронический панкреатит (ХП) принадлежит к группе часто встречающихся болезней ПЖ, вызванных почти в 40% случаев употреблением алкоголя и курением; ХП приблизительно в 30% является следствием рецидивирующего острого панкреатита и в 10-15% случаев носит наследственный характер. Боль в верхних отделах живота, не купируемая анальгетиками, а также осложнения ХП являются показаниями к хирургическому лечению. Частые локальные осложнения, вызванные воспалительным инфильтратом головки ПЖ, приводят к стенозу общего желчного протока и главного протока ПЖ, дистрофическому стенозу околопапиллярной зоны ДПК, тромбозу портальной и селезеночной вен и/или кальцификации главного панкреатического протока.

Воспалительный инфильтрат головки ПЖ и псевдокисты являются наиболее частыми патоморфологическими изменениями при ХП, ведущими к хирургическому лечению. Развитие воспалительного образования в головке ПЖ и стеноз общего желчного протока наблюдаются у 40-50% пациентов и являются признаком осложненного ХП [6, 7, 8].

При ХП преимущественно выполняются дренирующие операции (Partington-Rochelle), операция Уиппла и дистальная резекция поджелудочной железы (таблица 1). Однако операция Уиппла связана с высоким уровнем

Таблица 1

Хирургические вмешательства при хроническом панкреатите – опыт Ульма (905 пациентов)

Дренирование протоков (Partington-Rochelle)	Левосторонняя резекция	ДСРГПЖ*	Пилоросохраняющая ПДР	Операция Уиппла	Другое
121	83	548	78	12	63
пациент	пациента	пациентов	пациентов	пациентов	пациента
13 %	9 %	61 %	9 %	1 %	7 %

Примечание: * – 11/1972 – 04/1982, Department of General Surgery, FU Berlin; 05/1982 – 9/2002 – Department of General and Visceral Surgery, University of Ulm, Germany.

ранних послеоперационных осложнений, частой повторной госпитализацией, вызванной экзо- и эндокринной дисфункцией ПЖ. Выживаемость пациентов с ХП, перенесших ПД, ниже в сравнении с органосохраняющими вмешательствами [9]. ДСРГПЖ при ХП выполняется по принципу субтотальной резекции головки ПЖ, при этом ДПК, тощая кишка, антральный отдел желудка и общий желчный проток сохраняются. Субтотальная ДСРГПЖ стала общепринятым стандартным хирургическим лечением ХП.

Впервые результаты субтотальной ДСРГПЖ были опубликованы в 1980 году как проспективное контролируемое исследование на 12 пациентах. С тех пор ДСРГПЖ получила мировое признание как стандартная резекция при ХП с патоморфологическими изменениями в головке ПЖ. Бернский вариант операции Бегера [10] и операция Фрея [11] являются модификациями ДСРГПЖ. Эти варианты операций связаны с риском неполной декомпрессии интрапанкреатической части холедоха и рецидивом болевого синдрома [12]. Отдаленные преимущества ДСРГПЖ подтверждены результатами четырех рандомизированных контролируемых исследований [12]. Преимущества были оценены в пяти метаанализах. Это исследование является опытом клиники в использовании ДСРГПЖ у более чем 600 пациентов с ХП. У них паренхимосохраняющая резекция головки ПЖ имела малую частоту местных осложнений, таких как панкреатические свищи, повторных операций, повторных госпитализаций и летальности (таблица 2). Проспективные контролируемые исследования с длительным периодом наблюдения показали, что при ДСРГПЖ сохраняется эндокринная функция поджелудочной железы и предотвращается ухудшение экзокринной функции, связанной с оперативным вмешательством [7] (рис. 1).

ДСРГПЖ при доброкачественных и предраковых опухолях головки поджелудочной железы

Успехи в радиологической, ультразвуковой и эндоскопической диагностике привели к улучшению уровня диагностики доброкачественных и предраковых новообразований и нейроэндокринных опухолей ПЖ у бессимптомных пациентов и пациентов с клиническими проявлениями. Внутрипротоковые папиллярные слизистые новообразования (IPNM), муцинозные кистозные новообразования (MCN), серозные псевдопапиллярные неоплазмы (SPN), а также серозные цистаденомы (SCA) часто выявляются с помощью рутинных методов обследования органов брюшной полости с высокой чувствительностью и специфичностью (эндоскопическое УЗИ, КТ и/или МРТ) при размерах ≥ 5 см.

IPNM, MCN и SPN считаются предраковыми образованиями с риском трансформации в рак до 15% (для MCN и SPN) и до 70% (для IPNM) у пациентов в течение года. Хирургическое лечение рекомендовано всем пациентам, у которых клинические проявления вызваны опухолью ПЖ или рост опухоли определен как признак малигнизации [14, 15]. ПНЭО, даже маленьких размеров до 2 см, обладают склонностью к раннему метастазированию у 8-20% бессимптомных пациентов (таблица 3). ПНЭО склонны к развитию из доброкачественной опухоли в нейроэндокринный рак с метастазированием в лимфатические узлы [16]. Паренхимосохраняющая, дуоденум-сохраняющая резекция участка головки ПЖ имеет преимущество при резекции опухоли, лечении симптомов, профилактике рака у многих пациентов. Наиболее важное преимущество ДСРГПЖ – низкий уровень тяжелых ранних послеоперационных осложнений и поддержание эндокринной и экзокринной функций ЖКТ и поджелудочной

Таблица 2

Ранние послеоперационные осложнения ДСРГПЖ (603 пациента*)

Вид осложнения	Количество пациентов	
	Количество (абс.)	%
Панкреатический свищ	20	3,3
Несостоятельность еюноанастомоза	9	1,5
Желчеистечение	3	0,5
Жидкостные скопления и абсцессы	17	2,8
Внутрибрюшное кровотечение	17	2,8
Несостоятельность гастроэнтероанастомоза	2	0,3
Задержка желудочной эвакуации	9	1,5
Повторная операция	34	5,6
Летальность	5	0,82

Примечание: * – Hans G. Beger et al. [13].

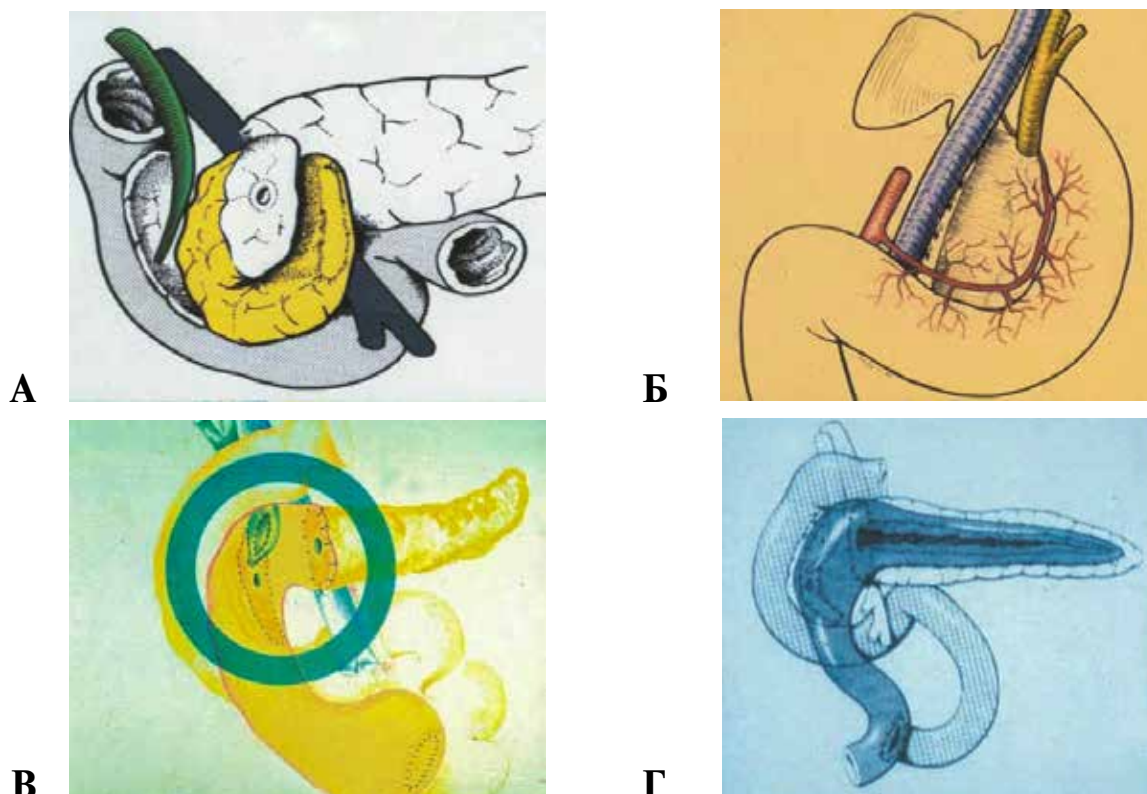


Рис. 1. ДСРГПЖ при хроническом панкреатите: субтотальная резекция головки поджелудочной железы. А – рассечение головки поджелудочной железы между портальной веной и интрапанкреатической частью общего желчного протока; Б – сохранение задней, передней и верхней панкреатодуоденальной артерии; В – дополнительный билиарный анастомоз при наличии стеноза препапиллярного отдела общего желчного протока; Г – комбинирование дуоденум-сохраняющей резекции головки поджелудочной железы с дренированием панкреатического протока.

желудка [5]. В зависимости от размеров опухоли и предположительного расположения (таблица 4), ДСРГПЖ выполняется как субтотальная резекция головки (рис. 2) или как тотальная резекция головки поджелудочной железы с сегментом ДПК и интрапанкреатическим отделом общего желчного протока (рис. 2) [17].

Этапы операции при тотальной и субтотальной ДСРГПЖ

В зависимости от размеров и поражения тканей, вызванных опухолью, оба варианта хирургической техники ДСРГПЖ имеют этапы операции похожие на такие, как при ПД. После мобилизации головки ПЖ и рассечения головки

на уровне воротной вены, головка ПЖ с опухолью резецируется до уровня прохождения интрамурального отдела холедоха, включая резекцию крючковидного отростка. Небольшой остаток железы между интрапанкреатическим отделом холедоха и стенкой ДПК размерами менее 1 см сохраняется. Субтотальная резекция головки ПЖ требует наложения двух анастомозов с ПЖ: «конец-в-бок» выключенной петли тощей кишки с левой частью поджелудочной железы и «бок-в-бок» с небольшим остатком поджелудочной железы. При тотальной ДСРГПЖ выполняется резекция парапипиллярной части ДПК с интрапанкреатическим отделом холедоха

Таблица 3

ДСРГПЖ при доброкачественных, предраковых новообразованиях и раке периампиллярного отдела с низкой степенью злокачественности

ДСРГПЖ	Доброкачественные кистозные неоплазии *				PNETs**	Периампиллярные опухоли	Другие ***
	IPMN n/N	MCN n/N	SPN n/N	SCA n/N			
Количество пациентов					функционир./нефункционир. n/N	Папилла / общий желчный проток n/N	n/N
568	185/383 48 %	43/383 11 %	44/383 11 %	47/383 12 %	64/568 11 %	21/568 4 %	99/568 17 %

Примечание: * – кистозные неоплазии: IPMN – внутрипротоковая папиллярная муцинозная неоплазия; MCN – муцинозная кистозная неоплазия; SPN – солидная псевдопапиллярная неоплазия; SCA – серозная кистозная неоплазия; ** – PNETs, включающие доброкачественные и злокачественные нейроэндокринные опухоли; *** – другие опухоли: псевдотуморозные опухоли при хроническом панкреатите – 33, билиопанкреатические аномалии – 15, лимфоэпителиальные кисты – 5 пациентов.

Таблица 4

**Ранние послеоперационные осложнения после дуоденум-сохраняющей тотальной и частичной резекции головки поджелудочной железы
(Из 503 пациентов 338 страдало кистовидными новообразованиями)**

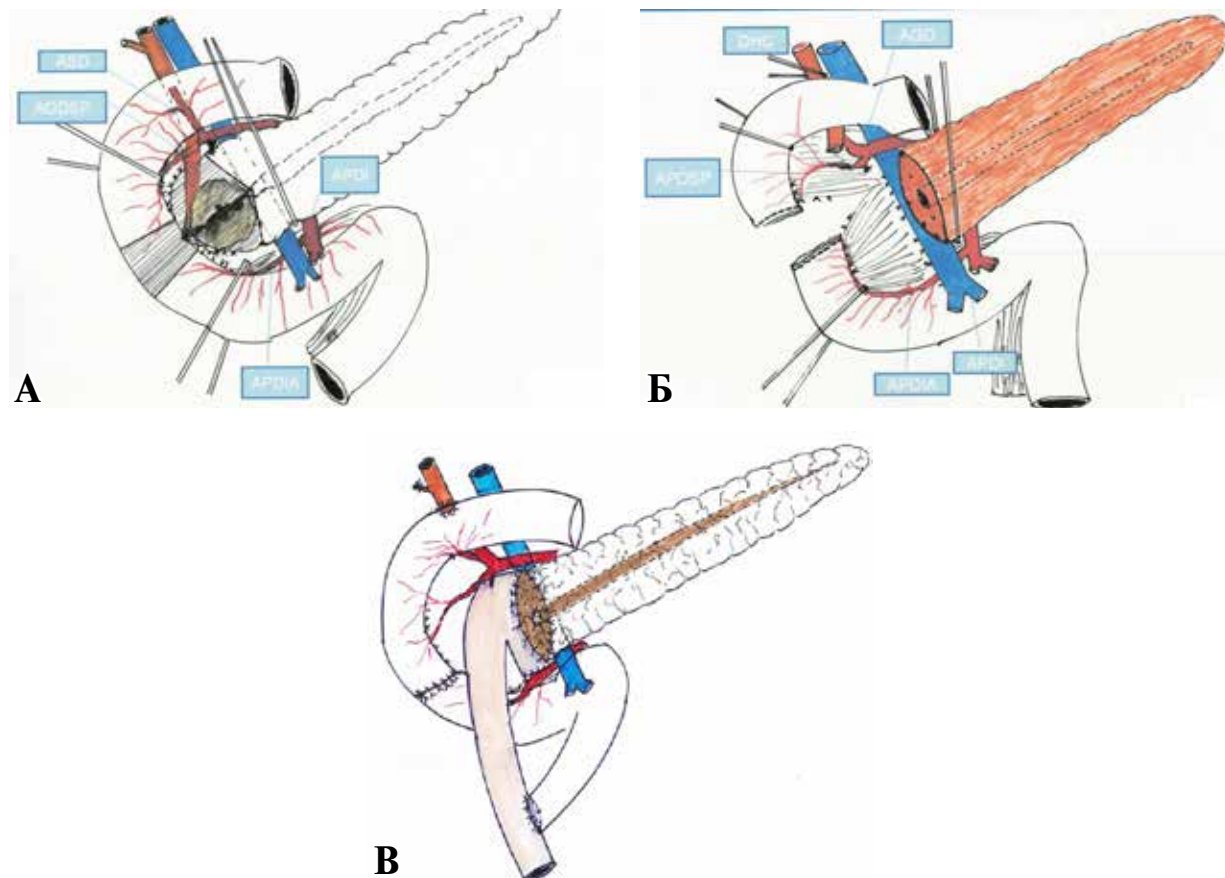
1994 – 2/2015	Заболеваемость		Послеоперационные панкреатические свищи (ПС)		Повторная операция	Задержка желудочной эвакуации	90-дневная летальность	Повторная госпитализация	Рецидив
	Общая	Тяжелая*	Полный ПС	ПСВ + С					
Всего 503 пациента	154/403**	62/490**	92/462**	40/295	10/370**	54/439**	2/503	9/283**	9/312**
100 %	38,2%	12,7%	19,9%	13,6%	2,7%	12,3%	0,4%	3,2%	2,9%

Примечание: * – по классификации хирургических осложнений Clavien-Dindo ≥ 3 ; ** – знаменатель: не все данные о раннем послеоперационном наблюдении опубликованы. Процентное соотношение представляет собой отношение между частотой возникновения осложнения к знаменателю [11].

(рис. 3) [17]. Сохранение постпилорического отдела ДПК достигается путем тщательной диссекции головки ПЖ и стенки ДПК, избегая повреждения верхних и нижних панкреатодуоденальных артериальных аркад для сохранения кровоснабжения. Наложение анастомоза «конец-в-конец» с ДПК является простым в

техническом плане, таким же, как и холедоходуоденальный анастомоз «конец-в-бок» (рис. 3). Ранние послеоперационные осложнения при ДСРГПЖ связаны с низкой частотой повторных операций, осложнений (панкреатические свищи В+С, задержка желудочной эвакуации) и летальности в течение 90 дней (таблица 4).

Рис. 2 . А – ДСРГПЖ при доброкачественных, предраковых опухолях головки поджелудочной железы, а также при опухолях с низким риском малигнизации (ASD – верхняя дуоденальная артерия, AGDSP – верхне-задняя панкреато-дуоденальная артерия, APDI – нижняя панкреато-дуоденальная артерия, APDIA – нижне-передняя панкреато-дуоденальная артерия); Б – тотальная резекция головки поджелудочной железы включает в себя резекцию перипапиллярного участка двенадцатиперстной кишки и, если необходимо, резекцию интрапанкреатического отдела общего желчного протока (DHC – общий желчный проток, AGD – гастро-дуоденальная артерия, APDSP – верхне-задняя панкреато-дуоденальная артерия, APDIA – нижне-передняя панкреато-дуоденальная артерия, APDI – нижняя панкреато-дуоденальная артерия); В – два дополнительных анастомоза: дуоденальный «конец-в-конец» и холедоходуоденоанастомоз «конец-в-бок».



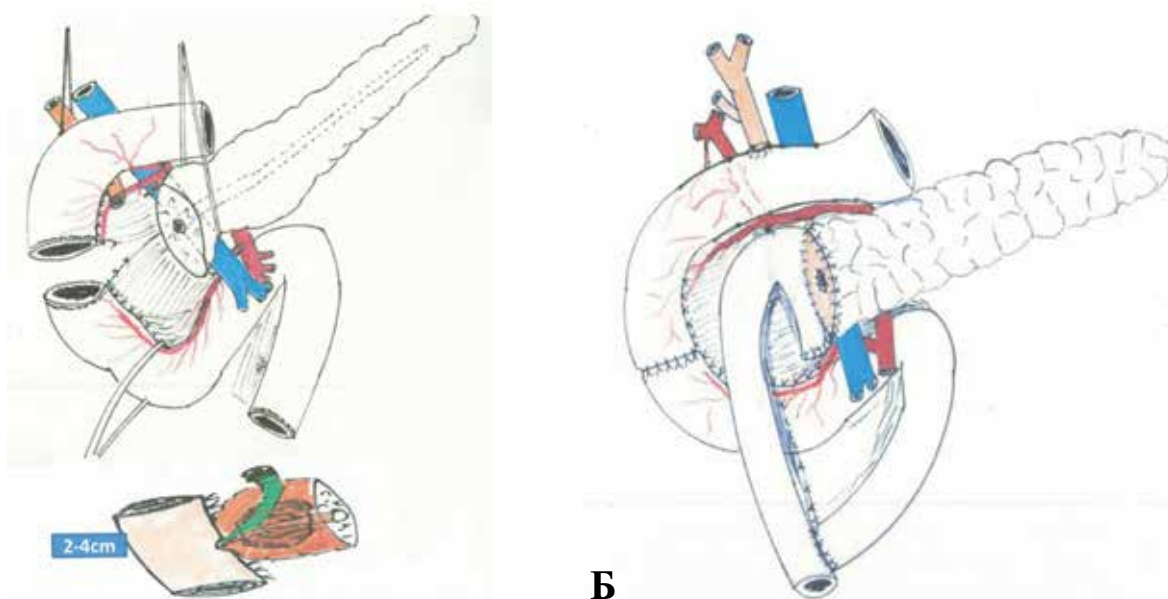


Рис. 3. ДСРГПЖ, тотальная резекция головки поджелудочной железы.

А – отделение I+II сегментов дуоденум от головки поджелудочной железы. Рекомендуется бережное сохранение панкреато-дуоденальных задней верхней и передней нижней ветвей; Б – реконструкция, сопровождающая ДСРГПЖ с тотальной резекцией головки поджелудочной железы. Четыре анастомоза: дуодено-дуоденальный, между шейкой поджелудочной железы и тощей кишкой, между общим желчным протоком и дуоденум, еюноанастомоз по Ру.

Наиболее часто IPNM и ПНЭО оперируются с использованием ДСРГПЖ. Тотальная ДСРГПЖ может быть применена в случае рака *in situ* в кистозной неоплазии и при периампулярной аденоме БДС с низким риском малигнизации, препапиллярного отдела холедоха и перипапиллярной части ДПК. Частота рецидива была 3% при средней длительности наблюдения 47 месяцев (таблица 5) [17]. При изучении поздних нарушений метаболизма после ДСРГПЖ эндокринная дисфункция ПЖ была обнаружена в 6%, а экзокринная – в 7% случаев [18]. При сравнении отдаленных нарушений метаболизма после операции Уиппла по поводу доброкачественных опухолей головки ПЖ послеоперационное развитие сахарного диабета отмечено у 15% пациентов, экзокринная недостаточность – у 49% и неалкогольный стеатогепатоз – у 22% пациентов (таблица 6) [19].

Обсуждение

ДСРГПЖ при доброкачественных, кистозных и нейроэндокринных новообразованиях имеет преимущества в отношении низкого уровня ранних послеоперационных осложнений и метаболической эндокринной и экзокринной послеоперационной дисфункции. Использование субтотальной ДСРГПЖ при ХП является стандартом хирургического лечения, принятым во всем мире. У пациентов с кистозным доброкачественным или предраковым новообразованием ДСРГПЖ имеет значительные преимущества перед операцией Уиппла, связанные с сохранением ДПК и поддержанием эндокринной и экзокринной функции ПЖ (таблица 6) [5, 18]. Наиболее важным преимуществом использования ДСРГПЖ при доброкачественных, предраковых и опухолях перипапиллярной зоны

Таблица 5

Окончательное гистологическое исследование у 568 пациентов, перенесших ДСРГПЖ по поводу доброкачественных, предраковых образований, а также опухолей с низким риском малигнизации

ДСРГПЖ	Тяжелая дисплазия/ P-cis* n/N	Малоинвазивный вазальный рак n/N	Дифференцированный рак n/N	Панкреатическая нейроэндокринная карцинома ^a n/N	Периампулярные злокачественные новообразования Pap/CBD ^b /Duod. n/N	Рецидив ранний (ранее 1 года) n/N	Рецидив поздний (позже 1 года) Медиана 47 месяцев n/N
568 пациентов	37/383 ^c 10%	22/383 6%	5/383 1%	8/67 11%	21/352 6%	3/487 0.2%	10/369 3%

Примечание: * – P-cis – панкреатическая карцинома *in situ*, неоплазма с высокой степенью дисплазии; ** – минимальноинвазивная карцинома T1aN0; a – PNET – панкреатическая нейроэндокринная карцинома из всех PNETs; b – CBD – общий желчный проток, включая 3 пациентов с раком дистального отдела холедоха, связанного с билиопанкреатической мальформацией; c – 383 всех кистозных неоплазм.

Таблица 6

Поздние осложнения после резекции головки поджелудочной железы при доброкачественных опухолях – сравнение операции Уиппла и ДСРГПЖ

		Операция Уип- пла / пилоросох- раняющая ПДР	ДСРГПЖ	Период наблюдения	p-Value ПД и ДСРГПЖ
Послеоперационный сахарный диабет	доброкачественная злокачественная	15% ^b 19% ^c	6% ^b Ш	52 месяца	p=0.0075
Предоперационный сахарный диабет → послеоперационный сахарный диабет	доброкачественная	40% ^c	< 1% ^c	2.8 года	
Послеоперационное развитие недостаточности экзокринной функции ПЖ	доброкачественная злокачественная	25-45% ^a 44% ^b	7% ^b Ш	20 месяцев	p<0,0001
Послеоперационный неалкогольный стеатогепатоз/стеатогепатит	злокачественная/ доброкачественная	22% (178/798 пациентов)	0% ^c (0/19 пациентов)	12-80 месяцев	p>0,001
Послеоперационный холангит/ рефрактерный холангит		17% (98/575 пациентов)	Нет данных	3-46 месяцев	

Примечание: a – [19]; b – [18]; c – [16]; d – [14]; e – [5].

Таблица 7

Показания к ДСРГПЖ

Хронический панкреатит	- с воспалительной опухолью в головке ПЖ - с дистрофией перипапиллярной части дуоденум - со стенозом общего желчного протока - с компрессией портальной вены/верхней брыжеечной вены
Pancreas divisum	Дети и взрослые
Кистовидные новообразования	IPMN; NCN; SCA; SPN
Нейроэндокринные опухоли	- без клинических проявлений - с киническими проявлениями, неинвазивная аденома
Перипапиллярная опухоль с низким риском малигнизации	- аденома/карцинома папиллы/перипапиллярной зоны двенадцатиперстной кишки и дуоденальной части холедоха
Нарушения соединения общего желчного и панкреатического протоков	Риск развития аденомы/карциномы общего желчного протока
Травма головки ПЖ, степень III/IV	Риск возникновения панкреатических свищей В+С

низкой степени злокачественности является сохранение качества жизни пациентов и отдаленная выживаемость после удаления опухоли. ДСРГПЖ все чаще используется у пациентов, страдающих pancreas divisum, особенно у детей, в случаях перипапиллярной аденомы с низким риском малигнизации, аномалии билиопанкреатических протоков и травмы головки поджелудочной железы (таблица 7).

Заключение

Операция Уиппла является стандартом хирургического лечения при раке головки ПЖ и перипапиллярной зоны. При доброкачественных, кистозных, нейроэндокринных и предраковых новообразованиях, а также при перипапиллярной аденоме с низкой степенью злокачественности с риском малигнизации рекомендуется использование паренхимо-сохраняющей локальной резекции. Панкреатодуоденэктомия требует мультивисцеральной резекции, и это приводит к ранними послеоперационным осложнениям и персистирующей

эндокринной и экзокринной функциональной недостаточности в отдаленном периоде. При ХП с воспалительной опухолью в головке поджелудочной железы субтотальная ДСРГПЖ стала стандартным хирургическим лечением во всем мире. При доброкачественных и предраковых кистозных новообразованиях и нейроэндокринных опухолях, расположенных в головке и шейке поджелудочной железы, ДСРГПЖ имеет преимущества с низким уровнем ранних послеоперационных осложнений и поддержанием эндокринной и экзокринной функции ДПК и ПЖ. Тотальная ДСРГПЖ является «деликатной» операцией: отделение ДПК от головки ПЖ с сохранением панкреатодуоденальных передне-нижних и задне-верхних аркад важно для предупреждения ишемических осложнений в ДПК. При локальной резекции кистозных новообразований, предраковых опухолей и перипапиллярных аденом с низким риском малигнизации риск рецидива менее 5%.

ЖИТЕПАТҮПА

1. Cameron JL, He J. Two thousand consecutive pancreaticoduodenectomies. *J Am Coll Surg.* 2015 Apr;220(4):530-36. doi: 10.1016/j.jamcollsurg.2014.12.031
2. Beger HG, Gansauge F, Schwarz M, Poch B. Pancreatic head resection: the risk for local and systemic complications in 1315 patients – a monoinstitutional experience. *Am J Surg.* 2007;194(4):S16-S19. doi: 10.1016/j.amjsurg.2007.05.016
3. Barens SA, Lillemoe KD, Kaufman HS, Sauter PK, Yeo CJ, Talamini MA, Pitt HA, Cameron JL. Pancreaticoduodenectomy for benign disease. *Am J Surg.* 1996 Jan;171(1):131-34; discussion 134-5. doi: 10.1016/s0002-9610(99)80087-7
4. Beger HG, Nasser M, Büchler ES. Beitrag zur operativen Technik bei partieller Duodenumresektion. *Chirurg.* 1969;40:523-25.
5. Beger HG, Nakao A, Mayer B, Poch B. Duodenum-preserving total and partial pancreatic head resection for benign tumors—systematic review and meta-analysis. *Pancreatology.* 2015 Mar-Apr;15(2):167-78. doi: 10.1016/j.pan.2015.01.009
6. Beger HG, Krautzberger W, Bittner R, Büchler M, Limmer J. Duodenum-preserving resection of the head of the pancreas in patients with severe chronic pancreatitis. *Surgery.* 1985 Apr;97(4):467-73.
7. Beger HG, Schlosser W, Friess HM, Büchler MW. Duodenum-preserving head resection in chronic pancreatitis changes the natural course of the disease: a single-center 26-year experience. *Ann Surg.* 1999 Oct;230(4):512-19; discussion 519-23. doi: 10.1097/00000658-199910000-00007
8. Büchler MW, Friess H, Müller MW, Wheatley AM, Beger HG. Randomized trial of duodenum-preserving pancreatic head resection versus pylorus-preserving Whipple in chronic pancreatitis. *Am J Surg.* 1995 Jan;169(1):65-69; discussion 69-70. doi: 10.1016/s0002-9610(99)80111-1
9. Bachmann K, Tomkoetter L, Kutup A, Erbes J, Vashist Y, Mann O, Bockhorn M, Izbicki JR. Is the Whipple procedure harmful for long-term outcome in treatment of chronic pancreatitis? 15-years follow-up comparing the outcome after pylorus-preserving pancreatoduodenectomy and Frey procedure in chronic pancreatitis. *Ann Surg.* 2013 Nov;258(5):815-20; discussion 820-1. doi: 10.1097/SLA.0b013e3182a655a8
10. Gloor B, Friess H, Uhl W, Büchler MW. A modified technique of the Beger and Frey procedure in patients with chronic pancreatitis. *Dig Surg.* 2001;18(1):21-25. doi: 10.1159/000050092
11. Beger HG, Poch B. High Incidence of Redo Surgery After Frey Procedure for Chronic Pancreatitis in the Long-Term Follow-up. *J Gastrointest Surg.* 2016 May;20(5):1076-77. doi: 10.1007/s11605-016-3099-x
12. Beger HG, Mayer B. Duodenumhaltende Pankreaskopfresektion bei chronischer Pankreatitis. *Chirurg.* 2018;89:392-96.
13. Beger HG, Büchler MW, Kozarek R, Lerch MM, Neoptolemos JP, Warshaw AL, Whitcomb DC, Shiratori K, editors. *The Pancreas: An Integrated Textbook of Basic Science, Medicine, and Surgery.* 2nd. Wiley-Blackwell; 2008. 1024 p.
14. Ceppa EP, De la Fuente SG, Reddy SK, Stinnett SS, Clary BM, Tyler DS, Pappas TN, White RR. Defining criteria for selective operative management

- of pancreatic cystic lesions: does size really matter? *J Gastrointest Surg.* 2010 Feb;14(2):236-44. doi: 10.1007/s11605-009-1078-1
15. Lévy P, Jouannaud V, O'Toole D, Couvelard A, Vullierme MP, Palazzo L, Aubert A, Ponsot P, Sauvanet A, Maire F, Hentic O, Hammel P, Ruszniewski P. Natural history of intraductal papillary mucinous tumors of the pancreas: actuarial risk of malignancy. *Clin Gastroenterol Hepatol.* 2006 Apr;4(4):460-68. doi: 10.1016/j.cgh.2006.01.018
16. Dralle H, Krohn SL, Karges W, Boehm BO, Brauckhoff M, Gimm O. Surgery of resectable nonfunctioning neuroendocrine pancreatic tumors. *World J Surg.* 2004 Dec;28(12):1248-60. doi: 10.1007/s00268-004-7609-8
17. Beger HG, Rau BM, Gansauge F, Poch B. Duodenum-preserving subtotal and total pancreatic head resections for inflammatory and cystic neoplastic lesions of the pancreas. *J Gastrointest Surg.* 2008 Jun;12(6):1127-32. doi: 10.1007/s11605-008-0472-4
18. Beger HG, Mayer B, Poch B. Resection of the duodenum causes long-term endocrine and exocrine dysfunction after Whipple procedure for benign tumors – Results of a systematic review and meta-analysis. *HPB (Oxford).* 2020 Jun;22(6):809-20. doi: 10.1016/j.hpb.2019.12.016
19. Beger HG, Poch B, Mayer B, Siech M. New Onset of Diabetes and Pancreatic Exocrine Insufficiency after Pancreaticoduodenectomy for Benign and Malignant Tumors: A Systematic Review and Meta-analysis of Long-term Results. *Ann Surg.* 2018 Feb;267(2):259-70. doi: 10.1097/SLA.0000000000002422

REFERENCES

1. Cameron JL, He J. Two thousand consecutive pancreaticoduodenectomies. *J Am Coll Surg.* 2015 Apr;220(4):530-36. doi: 10.1016/j.jamcollsurg.2014.12.031
2. Beger HG, Gansauge F, Schwarz M, Poch B. Pancreatic head resection: the risk for local and systemic complications in 1315 patients – a monoinstitutional experience. *Am J Surg.* 2007;194(4):S16-S19. doi: 10.1016/j.amjsurg.2007.05.016
3. Barens SA, Lillemoe KD, Kaufman HS, Sauter PK, Yeo CJ, Talamini MA, Pitt HA, Cameron JL. Pancreaticoduodenectomy for benign disease. *Am J Surg.* 1996 Jan;171(1):131-34; discussion 134-5. doi: 10.1016/s0002-9610(99)80087-7
4. Beger HG, Nasser M, Büchler ES. Beitrag zur operativen Technik bei partieller Duodenumresektion. *Chirurg.* 1969;40:523-25.
5. Beger HG, Nakao A, Mayer B, Poch B. Duodenum-preserving total and partial pancreatic head resection for benign tumors—systematic review and meta-analysis. *Pancreatology.* 2015 Mar-Apr;15(2):167-78. doi: 10.1016/j.pan.2015.01.009
6. Beger HG, Krautzberger W, Bittner R, Büchler M, Limmer J. Duodenum-preserving resection of the head of the pancreas in patients with severe chronic pancreatitis. *Surgery.* 1985 Apr;97(4):467-73.
7. Beger HG, Schlosser W, Friess HM, Büchler MW. Duodenum-preserving head resection in chronic pancreatitis changes the natural course of the disease: a single-center 26-year experience. *Ann Surg.* 1999 Oct;230(4):512-19; discussion 519-23. doi: 10.1097/00000658-199910000-00007
8. Büchler MW, Friess H, Müller MW, Wheatley

AM, Beger HG. Randomized trial of duodenum-preserving pancreatic head resection versus pylorus-preserving Whipple in chronic pancreatitis. *Am J Surg.* 1995 Jan;169(1):65-69; discussion 69-70. doi: 10.1016/s0002-9610(99)80111-1

9. Bachmann K, Tomkoetter L, Kutup A, Erbes J, Vashist Y, Mann O, Bockhorn M, Izbicki JR. Is the Whipple procedure harmful for long-term outcome in treatment of chronic pancreatitis? 15-years follow-up comparing the outcome after pylorus-preserving pancreatoduodenectomy and Frey procedure in chronic pancreatitis. *Ann Surg.* 2013 Nov;258(5):815-20; discussion 820-1. doi: 10.1097/SLA.0b013e3182a655a8

10. Gloor B, Friess H, Uhl W, Büchler MW. A modified technique of the Beger and Frey procedure in patients with chronic pancreatitis. *Dig Surg.* 2001;18(1):21-25. doi: 10.1159/000050092

11. Beger HG, Poch B. High Incidence of Redo Surgery After Frey Procedure for Chronic Pancreatitis in the Long-Term Follow-up. *J Gastrointest Surg.* 2016 May;20(5):1076-77. doi: 10.1007/s11605-016-3099-x

12. Beger HG, Mayer B. Duodenumhaltende Pankreaskopfresektion bei chronischer Pankreatitis. *Chirurg.* 2018;89:392-96.

13. Beger HG, Buchler MW, Kozarek R, Lerch MM, Neoptolemos JP, Warshaw AL, Whitcomb DC, Shiratori K, editors. *The Pancreas: An Integrated Textbook of Basic Science, Medicine, and Surgery.* 2nd. Wiley-Blackwell; 2008. 1024 p.

14. Ceppa EP, De la Fuente SG, Reddy SK, Stinnett SS, Clary BM, Tyler DS, Pappas TN, White RR. Defining criteria for selective operative management

of pancreatic cystic lesions: does size really matter? *J Gastrointest Surg.* 2010 Feb;14(2):236-44. doi: 10.1007/s11605-009-1078-1

15. Lévy P, Jouannaud V, O'Toole D, Couvelard A, Vullierme MP, Palazzo L, Aubert A, Ponsot P, Sauvanet A, Maire F, Hentic O, Hammel P, Ruszniewski P. Natural history of intraductal papillary mucinous tumors of the pancreas: actuarial risk of malignancy. *Clin Gastroenterol Hepatol.* 2006 Apr;4(4):460-68. doi: 10.1016/j.cgh.2006.01.018

16. Dralle H, Krohn SL, Karges W, Boehm BO, Brauckhoff M, Gimm O. Surgery of resectable nonfunctioning neuroendocrine pancreatic tumors. *World J Surg.* 2004 Dec;28(12):1248-60. doi: 10.1007/s00268-004-7609-8

17. Beger HG, Rau BM, Gansauge F, Poch B. Duodenum-preserving subtotal and total pancreatic head resections for inflammatory and cystic neoplastic lesions of the pancreas. *J Gastrointest Surg.* 2008 Jun;12(6):1127-32. doi: 10.1007/s11605-008-0472-4

18. Beger HG, Mayer B, Poch B. Resection of the duodenum causes long-term endocrine and exocrine dysfunction after Whipple procedure for benign tumors - Results of a systematic review and meta-analysis. *HPB (Oxford).* 2020 Jun;22(6):809-20. doi: 10.1016/j.hpb.2019.12.016

19. Beger HG, Poch B, Mayer B, Siech M. New Onset of Diabetes and Pancreatic Exocrine Insufficiency after Pancreaticoduodenectomy for Benign and Malignant Tumors: A Systematic Review and Meta-analysis of Long-term Results. *Ann Surg.* 2018 Feb;267(2):259-70. doi: 10.1097/SLA.0000000000002422

Адрес для корреспонденции

c/o Universitäts Klinikum Ulm
Albert-Einstein-Allee 23,
89081 Ulm, Germany,
Phone: +49(731)71576-101,
Fax: +49(731)71576-255,
E-mail: hans@beger-ulm.de,
Hans G. Beger

Сведения об авторах

Hans G. Beger, MD, профессор, Ульмский университет, г. Ульм, Германия, Центр онкологии, эндокринной и малоинвазивной хирургии, Дунайская клиника, г. Ной-Ульм, Германия.
<https://orcid.org/0000-0002-6278-7692>
Karl-Heinz Link, MD, клиника ASKLEPIOS Paulinen, г. Висбаден, Германия.
<https://orcid.org/0000-0003-2335-8411>

Информация о статье

Поступила 7 августа 2020 г.
Принята в печать 5 апреля 2021 г.
Доступна на сайте 1 мая 2021 г.

Address for correspondence

c/o Universitätsklinikum Ulm
Albert-Einstein-Allee 23,
89081 Ulm Germany,
Phone: +49(731)71576-101,
Fax: +49(731)71576-255,
E-mail: hans@beger-ulm.de,
Hans G. Beger MD.

Information about the authors

Hans G. Beger, MD, professor, the University of Ulm, Ulm, Germany, Center of Oncology, Endocrine and Minimally Invasive Surgery, the Danube Clinic, Neu-Ulm, Germany.
<https://orcid.org/0000-0002-6278-7692>
Karl-Heinz Link, MD, Clinic ASKLEPIOS Paulinen, Wiesbaden, Germany.
<https://orcid.org/0000-0003-2335-8411>

Article history

Arrived: 7 August 2020
Accepted for publication: 5 April 2021
Available online: 1 May 2021