



КИСТОЗНАЯ ГАМАРТОМА ЛЕГКОГО, РАСЦЕНЕННАЯ КАК СПОНТАННЫЙ ПНЕВМОТОРАКС

Пермский государственный медицинский университет имени академика. Е.А. Вагнера, г. Пермь,
Российская Федерация

Кистозная гамартома относится к редким доброкачественным опухолям легких. В литературе описано 17 случаев этого заболевания. Опухоль может выглядеть как множественные двухсторонние кисты или солитарная однокамерная или многокамерная киста больших размеров, что затрудняет диагностику. Заболевание может осложняться спонтанным пневмотораксом. Сама киста часто выглядит как пневмоторакс. Представлено наблюдение мужчины 52 лет с жалобами на одышку и боли в груди. На рентгенограмме левое легкое поджато воздухом, что расценено как спонтанный пневмоторакс. Дренаживание плевральной полости в течение двух дней не дало результата. Выполнена видеоторакоскопия, при которой обнаружена воздушная киста больших размеров. Сделана конверсия в торакотомию. Киста величиной 20×15 см исходила из нижней доли, легкое было в ателектазе. Выполнены резекция кисты и декортикация легкого. При гистологическом исследовании стенки кисты обнаружена гамартома легкого. Послеоперационный период протекал без осложнений. Дифференциальная диагностика кистозных гамартом проводится с лимфангиолейомиоматозом, воздушными кистами, внелегочной секвестрацией, эхинококковыми кистами, раком легкого. Показанием к операции служат осложнения в виде одышки, пневмоторакса, кровохарканья. При одностороннем процессе выполняется резекция кисты или лобэктомию. Кистозные гамартомы легкого должны быть включены в дифференциально-диагностический ряд у больных с рецидивирующим спонтанным пневмотораксом, кровохарканьем, единичными и множественными кистами легких. Определение диагноза невозможно без биопсии и гистологического исследования.

Ключевые слова: кистозная гамартома, спонтанный пневмоторакс, воздушная киста легкого, доброкачественные опухоли легких, видеоторакоскопия

Cystic hamartoma refers to rare benign lung tumors. The literature describes 17 cases of this disease. The tumor may look like multiple bilateral cysts or a solitary single-chamber or multi-chamber cyst of a large size, which makes it difficult to diagnose. The disease can be complicated by spontaneous pneumothorax. The cyst itself often looks like a pneumothorax. An observation of a 52-year-old man complaining of chest pain and shortness of breath is presented. On the x-ray, the left lung is compressed with air, which is regarded as a spontaneous pneumothorax. Two-day drainage did not give any results. The video-assisted thoracoscopic surgery technique was performed and a large air cyst was detected. A conversion to a thoracotomy was made. A cyst of 20×15 cm size originated from the lower lobe, the lung was in atelectasis. Cyst resection and lung decortication were performed. Histological examination of the cyst wall revealed a hamartoma of the lung. The postoperative period was uneventful. Differential diagnosis of cystic hamartoma is conducting with lymphangiomyomatosis, air cysts, extrapulmonary sequestration, echinococcal cysts, and lung cancer. Indications for surgery are the following: chest pain, shortness of breath, pneumothorax, and hemoptysis. In a unilateral process, a cyst resection or lobectomy have to be performed. Cystic pulmonary hamartoma should be included in the differential diagnostic range in patients with recurrent spontaneous pneumothorax, hemoptysis, single and multiple lung cysts. It is impossible to determine the diagnosis without a biopsy and histological examination.

Keywords: cystic lung hamartoma, spontaneous pneumothorax, air lung cyst, benign lung tumors, videothoracoscopy

Novosti Khirurgii. 2021 Oct-Nov; Vol 29 (5): 624-628

The articles published under CC BY NC-ND license

Cystic Pulmonary Hamartoma Manifesting as Spontaneous Pneumothorax

S.A. Plaksin



Введение

Гамартомы составляют 70–75% всех доброкачественных опухолей легких, в 1,4%–8% случаев они имеют центральную локализацию с эндобронхиальным ростом в долевых и главных бронхах [1, 2]. Они относятся к мезенхимальным опухолям, состоящим из хрящевой, жировой, соединительной и гладкомышечной тканей с дыхательным эпителием в различных соотношениях, определяющих окончательную

морфологическую структуру опухоли. Чаще заболевают мужчины в возрасте старше 50 лет [3]. Подавляющее большинство периферических гамартом представлено ограниченным узлом с ровным бугристым контуром и протекает бессимптомно [1]. При внутриbronхиальном росте клиническая картина обусловлена сужением просвета бронха и возникшими вследствие этого осложнениями [4]. Мезенхимальные кистозные гамартомы относятся к редко встречающимся новообразованиям,

чаще носят двухсторонний характер и вызывают большие трудности в дифференциальной диагностике [5]. Клинически они могут приводить к таким серьезным осложнениям, как пневмоторакс, кровохарканье, дыхательная недостаточность [6, 7]. Это создает дополнительные диагностические проблемы. Истинная природа опухоли устанавливается после оперативного вмешательства и гистологического исследования резецированной ткани легкого.

Цель. Продемонстрировать трудности дифференциальной диагностики редкой формы кистозной гамартомы легкого со спонтанным пневмотораксом.

Клинический случай

Мужчина, 52 лет, обратился в районную больницу с жалобами на умеренные боли в левой половине груди, сухой кашель, одышку при физической нагрузке. Одышка беспокоила в течение четырех месяцев. За медицинской помощью не обращался. Выполнено флюорографическое исследование, при котором диагностирован левосторонний пневмоторакс. Левая плевральная полость дренирована трубчатым дренажом в течение двух дней. На контрольной рентгенограмме сохранялся пневмоторакс без существенной динамики, поэтому в экстренном порядке пациент переведен в торакальное отделение Краевой клинической больницы. При поступлении состояние удовлетворительное. Артериальное давление 120/80 мм рт.ст., пульс 78 ударов в минуту. Частота дыханий 20 в минуту. Аускультативно слева дыхание резко ослаблено. В пятом межреберье слева по передней подмышечной линии установлен трубчатый дренаж, по которому поступления воздуха и отделяемого нет.

На рентгенограмме грудной клетки левое легкое поджато воздухом, плевродиафрагмальные спайки слева, небольшое количество жидкости в левой плевральной полости, левый купол диафрагмы приподнят. Средостение незначительно смещено вправо. Правое легкое без патологических теней, фиброзная тяжесть над диафрагмой справа. Корни не расширены. Заключение: «Пневмогидроторакс слева» (рис. 1).

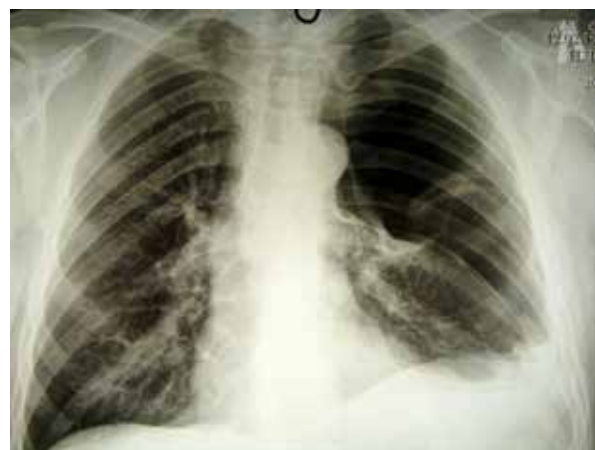С учетом неэффективности дренирования плевральной полости в экстренном порядке выполнена операция — торакоскопия слева. Под эндобронхиальным наркозом удален дренаж из левой плевральной полости. Введена оптика, и в плевральной полости визуализировано плотно-эластическое образование.

Установлен второй торакопорт с манипулятором. Выявлена гигантская воздушная киста, в плевральной полости 100 мл серозно-геморрагического экссудата. Выполнена конверсия в торакотомию по пятому межреберью. Обнаружена гигантская напряженная воздушная киста 20×15 см, исходящая из шестого сегмента легкого и компремирующая верхнюю и нижнюю доли, которые ателектазированы. Киста фиксирована спайками в куполе плевры. Спайки рассечены. Выполнена резекция кисты после прошивания у ее основания мостика легочной ткани аппаратом УО-40. Сращения легкого с диафрагмой разделены. Вся поверхность легкого покрыта фибринным налетом, препятствующим расправлению легкого. Произведена декортикация легкого. Плевральная полость промыта и дренирована двумя трубчатыми дренажами.

При гистологическом исследовании удаленной кисты выявлено, что стенка полости представлена преимущественно разрастанием нодулярных структур зрелой гиалиновой хрящевой ткани (хондроциты типичного строения с округлым ядром, обилием цитоплазмы — гиалин), в фиброзных прослойках из зрелой соединительной ткани (фиброциты) с немногочисленным включением железистых структур, также в соединительнотканых прослойках включения жировой ткани (адипоциты типичного типа строения с оптически пустой цитоплазмой) (рис. 2). Внутренняя поверхность кисты неровная, складчатая, с сосочками, выстлана призматическим эпителием. Заключение: «Кистозная гамартома легкого».

Послеоперационный период протекал без осложнений, дренажи удалены на пятые сутки после операции. При рентгеновском исследовании легкие расправлены, на 12-е сутки выписан из стационара.

Рис. 1. Рентгенограмма грудной клетки пациента. Левое легкое поджато воздухом, в плевральной полости дренаж.



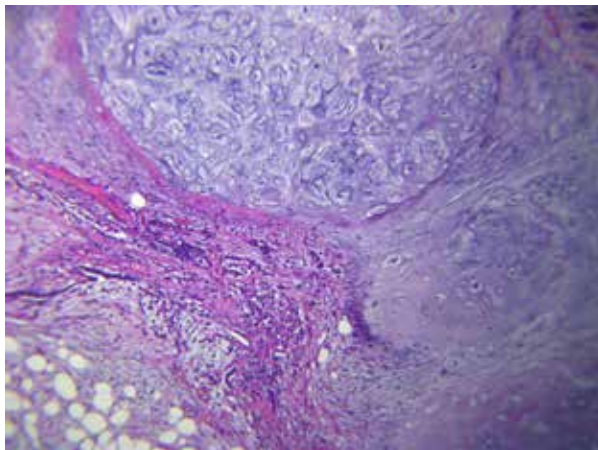


Рис. 2. Стенка удаленной кисты: гамартома легкого, микрофотография (окраска гематоксилин-эозином, ув. $\times 20$).

Обсуждение

Кистозная гамартома относится к редким формам гамартром легкого и впервые была описана в 1986 году [5]. В литературе до 2020 года встретилось 17 сообщений о подобном варианте опухоли, все представлены отдельными наблюдениями. Обычно гамартомы легкого диагностируются в среднем и пожилом возрасте. В представленном наблюдении пациенту было 52 года. Кистозный вариант описан и у детей 10-14 лет [6, 8, 9, 10]. Поражение может быть как односторонним в виде солитарной кисты, так и в виде множественных двухсторонних полостных образований [11, 12]. Существуют предположения о механизме образования крупных кист за счет постепенного расширения щелевидных пространств, образовавшихся вследствие дегенеративных изменений либо сдавлением мелких бронхов опухолевой тканью и растяжением кист за счет клапанного механизма [8]. Правильный диагноз до операции поставить не представляется возможным без морфологического исследования. Дифференциальная диагностика чаще всего проводится с лимфолейомиоматозом, внелегочной секвестрацией, эхинококковыми кистами, раком легкого [7, 13, 14]. Выявляемые рентгенологически и интраоперационно изменения выглядят как буллы, единичные или множественные кисты больших размеров, сдавливающие прилежащие отделы легкого [8, 11]. I.N. Ozbudak et al. описали у 11-летнего мальчика кистозную массу величиной $18 \times 16 \times 8$ см [10]. Кистозные гамартомы не редко осложняются спонтанным пневмотораксом, сдавлением легкого, что и служит показанием к хирургическому вмешательству [6, 9]. В представленном наблюдении на рентгенограмме грудной клетки воздух

занимает все верхнее легочное поле слева, что соответствует картине пневмоторакса. Предпринятое в районной больнице дренирование плевральной полости соответствует стандартам лечения спонтанного пневмоторакса. В описанном случае дооперационной дифференциальной диагностике спонтанного пневмоторакса и воздушной кисты легкого могла помочь компьютерная томография. При солитарной кистозной опухоли оперативное лечение выполняется в объеме булэктомии, цистэктомии, краевой резекции легкого торакоскопическим доступом, при ограниченном поражении множественными кистами – торакотомии и лобэктомии [5, 12]. S.L. Chadwick et al. описали летальный исход вследствие массивного легочного кровотечения, вызванного множественными кистозными гамартомами легких [7]. Дифференцировать кистозную гамартому от воздушной кисты легкого другой природы не представляется возможным, так как диагноз удается поставить только после гистологического исследования. Оперативное лечение односторонних кистозных гамартом как правило, приводит к выздоровлению и не сопровождается осложнениями. Имеются единичные аналогичные сообщения, в которых кистозные гамартомы были приняты за спонтанный пневмоторакс [8, 15]. Ошибочный диагноз спонтанного пневмоторакса может привести к повреждению стенки кисты при попытке дренирования плевральной полости с риском развития напряженного пневмоторакса.

Заключение

Кистозные гамартомы легкого относятся к редкой патологии и должны быть включены в дифференциально-диагностический ряд у больных с рецидивирующим спонтанным пневмотораксом, кровохарканьем, единичными и множественными кистами легких. Определение диагноза невозможно без биопсии и гистологического исследования.

Финансирование

Работа выполнялась в соответствии с планом научных исследований Пермского государственного медицинского университета им. акад. Е.А. Вагнера.

Конфликт интересов

Автор заявляет, что конфликт интересов отсутствует.

**Этические аспекты.
Одобрение комитета по этике**

Исследование одобрено этическим комитетом Пермского государственного медицинского университета им. акад. Е.А.Вагнера.

Согласие

Пациент дал согласие на обработку персональных данных и информации из истории болезни.

ЛИТЕРАТУРА

1. Shields TW, Locicero IIIJ, Reed CE, Feins RH, eds. General thoracic surgery. Wolters Kluwer/Lippincott Williams and Wilkins; 2009. 2616 p.
2. Kuzdzal J, ed. ESTS Textbook of thoracic surgery. Cracow: medycyna praktyczna; 2014. 1084 p.
3. Sellke FW, del Nido PJ, Swanson SJ, eds. 9th ed. Elsevier; 2016. 2586 p.
4. Abu Omar M, Abu Ghanimeh M, Tyłski E, Saeetele T. Endobronchial hamartoma: a rare disease with more common presentation. *BMJ Case Rep.* 2016 Nov 7;2016:bcr2016216771. doi: 10.1136/bcr-2016-216771
5. Fasanya AA, Hattab Y, Patel A, Lega M. Mesenchymal cystic hamartoma of the lung. *Respir Med Case Rep.* 2017 May 12;21:158-60. doi: 10.1016/j.rmc.2017.05.004. eCollection 2017.
6. van Klaveren RJ, Hassing HH, Wiersma-van Tilburg JM, Lacquet LK, Cox AL. Mesenchymal cystic hamartoma of the lung: a rare cause of relapsing pneumothorax. *Thorax.* 1994 Nov;49(11):1175-76. doi: 10.1136/thx.49.11.1175
7. Chadwick SL, Corrin B, Hansell DM, Geddes DM. Fatal haemorrhage from mesenchymal cystic hamartoma of the lung. *Eur Respir J.* 1995 Dec;8(12):2182-84. doi: 10.1183/09031936.95.08122182
8. Saadi MM, Barakeh DH, Husain S, Hajjar WM. Large multicystic pulmonary chondroid hamartoma in a child presenting as pneumothorax. *Saudi Med J.* 2015 Apr;36(4):487-89. doi: 10.15537/smj.2015.4.10210
9. Chida M, Minowa M, Eba S, Odajima H. Mesenchymal cystic hamartoma of the lung: a rare cause of pneumothorax. *Gen Thorac Cardiovasc Surg.* 2009 Mar;57(3):166-68. doi: 10.1007/s11748-008-0333-9
10. Ozbudak IH, Dertsiz L, Bassorgun CI, Ozbilim G. Giant cystic chondroid hamartoma of the lung. *J Pediatr Surg.* 2008 Oct;43(10):1909-11. doi: 10.1016/j.jpedsurg.2008.06.007
11. Yorita K, Ayabe T, Chosa E, Uchino N, Nagatomo Y, Yamaguchi T, Nakatani Y, Kataoka H. Unusual cystic hamartomatous lung lesion with clinical manifestation of subpleural bullae in a woman of reproductive age: A case report. *Pathol Int.* 2015 Oct;65(10):558-62. doi: 10.1111/pin.12342
12. Kim GY, Han J, Kim DH, Kim J, Lee KS. Giant cystic chondroid hamartoma. *J Korean Med Sci.* 2005 Jun;20(3):509-11. doi: 10.3346/jkms.2005.20.3.509
13. Argemi X, Santelmo N, Matau C, Croce S, Weingertner N. Cystic lung lesions mimicking hydatidosis: hamartoma or benign metastasizing leiomyoma? *Ann Thorac Surg.* 2019 Sep;108(3):e195-e198. doi: 10.1016/j.athoracsurg.2019.01.044
14. Greenspon A, Samuels L, Greenspon L. Extralobar

sequestration complicated by a cystic hamartoma in an adult. *Ann Thorac Surg.* 2019;108(1):e43-e44. doi: 10.1016/j.athoracsurg.2018.10.072

15. Glezos J, Toppin D, Cooney T. Mesenchymal cystic hamartoma presenting with spontaneous pneumothorax. *Can Respir J.* 2003 Jul-Aug;10(5):280-81. doi: 10.1155/2003/595082

REFERENCES

1. Shields TW, Locicero IIIJ, Reed CE, Feins RH, eds. General thoracic surgery. Wolters Kluwer/Lippincott Williams and Wilkins; 2009. 2616 p.
2. Kuzdzal J, ed. ESTS Textbook of thoracic surgery. Cracow: medycyna praktyczna; 2014. 1084 p.
3. Sellke FW, del Nido PJ, Swanson SJ, eds. 9th ed. Elsevier; 2016. 2586 p.
4. Abu Omar M, Abu Ghanimeh M, Tyłski E, Saeetele T. Endobronchial hamartoma: a rare disease with more common presentation. *BMJ Case Rep.* 2016 Nov 7;2016:bcr2016216771. doi: 10.1136/bcr-2016-216771
5. Fasanya AA, Hattab Y, Patel A, Lega M. Mesenchymal cystic hamartoma of the lung. *Respir Med Case Rep.* 2017 May 12;21:158-60. doi: 10.1016/j.rmc.2017.05.004. eCollection 2017.
6. van Klaveren RJ, Hassing HH, Wiersma-van Tilburg JM, Lacquet LK, Cox AL. Mesenchymal cystic hamartoma of the lung: a rare cause of relapsing pneumothorax. *Thorax.* 1994 Nov;49(11):1175-76. doi: 10.1136/thx.49.11.1175
7. Chadwick SL, Corrin B, Hansell DM, Geddes DM. Fatal haemorrhage from mesenchymal cystic hamartoma of the lung. *Eur Respir J.* 1995 Dec;8(12):2182-84. doi: 10.1183/09031936.95.08122182
8. Saadi MM, Barakeh DH, Husain S, Hajjar WM. Large multicystic pulmonary chondroid hamartoma in a child presenting as pneumothorax. *Saudi Med J.* 2015 Apr;36(4):487-89. doi: 10.15537/smj.2015.4.10210
9. Chida M, Minowa M, Eba S, Odajima H. Mesenchymal cystic hamartoma of the lung: a rare cause of pneumothorax. *Gen Thorac Cardiovasc Surg.* 2009 Mar;57(3):166-68. doi: 10.1007/s11748-008-0333-9
10. Ozbudak IH, Dertsiz L, Bassorgun CI, Ozbilim G. Giant cystic chondroid hamartoma of the lung. *J Pediatr Surg.* 2008 Oct;43(10):1909-11. doi: 10.1016/j.jpedsurg.2008.06.007
11. Yorita K, Ayabe T, Chosa E, Uchino N, Nagatomo Y, Yamaguchi T, Nakatani Y, Kataoka H. Unusual cystic hamartomatous lung lesion with clinical manifestation of subpleural bullae in a woman of reproductive age: A case report. *Pathol Int.* 2015 Oct;65(10):558-62. doi: 10.1111/pin.12342
12. Kim GY, Han J, Kim DH, Kim J, Lee KS. Giant cystic chondroid hamartoma. *J Korean Med Sci.* 2005 Jun;20(3):509-11. doi: 10.3346/jkms.2005.20.3.509
13. Argemi X, Santelmo N, Matau C, Croce S, Weingertner N. Cystic lung lesions mimicking hydatidosis: hamartoma or benign metastasizing leiomyoma? *Ann Thorac Surg.* 2019 Sep;108(3):e195-e198. doi: 10.1016/j.athoracsurg.2019.01.044
14. Greenspon A, Samuels L, Greenspon L. Extralobar sequestration complicated by a cystic hamartoma in an adult. *Ann Thorac Surg.* 2019;108(1):e43-e44. doi: 10.1016/j.athoracsurg.2018.10.072
15. Glezos J, Toppin D, Cooney T. Mesenchymal cystic hamartoma presenting with spontaneous pneumothorax. *Can Respir J.* 2003 Jul-Aug;10(5):280-81. doi: 10.1155/2003/595082

Адрес для корреспонденции

614990, Российская Федерация,
г. Пермь, ул. Петропавловская, д. 26,
Пермский государственный медицинский
университет им. акад. Е.А. Вагнера,
кафедра хирургии с курсом сердечно-сосудистой
хирургии и инвазивной кардиологии,
тел. +7 342 239-29-72,
e-mail: splaksin@mail.ru,
Плаксин Сергей Александрович

Сведения об авторах

Плаксин Сергей Александрович, д.м.н., профессор
кафедры хирургии с курсом сердечно-сосудистой
хирургии и инвазивной кардиологии, Пермский го-
сударственный медицинский университет им. акад.
Е.А. Вагнера, г. Пермь, Российская Федерация.
<http://orcid.org/0000-0001-8108-1655>

Информация о статье

*Поступила 16 июня 2020 г.
Принята в печать 20 сентября 2021 г.
Доступна на сайте 1 ноября 2021 г.*

Address for correspondence

614990, Russian Federation,
Perm, Petropavlovskaya Str., 26,
E.A. Vagner Perm State Medical University,
the Surgery Department with the Course
of Cardiovascular Surgery
and Interventional Cardiology
tel. +7 342 239-29-72,
e-mail: splaksin@mail.ru,
Plaksin Sergei A.

Information about the authors

Plaksin Sergei A., MD, Professor of the Surgery
Department with the Course of Cardiovascular Surgery
and Interventional Cardiology
E.A. Vagner Perm State Medical University, Perm,
Russian Federation.
<http://orcid.org/0000-0001-8108-1655>

Article history

*Arrived: 16 June 2020
Accepted for publication: 20 September 2021
Available online: 1 November 2021*