



СРАВНИТЕЛЬНЫЙ АНАЛИЗ СЕПАРАЦИОННЫХ ПЛАСТИК ПРИ ЛЕЧЕНИИ СРЕДИННЫХ ВЕНТРАЛЬНЫХ ГРЫЖ

Самарский государственный медицинский университет, г. Самара,
Российская Федерация

Цель. Сравнить ближайшие и отдаленные результаты применения техники передней и задней сепарации компонентов брюшной стенки при хирургическом лечении срединных вентральных грыж.

Материал и методы. Проанализированы 237 наблюдений лечения пациентов со срединными вентральными грыжами W3 и W4 в условиях одного хирургического отделения. Техника передней сепарации (группа 1, n=62) реализовывалась по способам, предложенным В.И. Белоконевым (1998). Задняя сепарация (группа 2, n=175) производилась по А.М. Carbonell, Y.W. Novitsky (2012) и В.Н. Егиеву (2015). Отдаленные результаты исследованы в сроки более одного года у 70,1% пациентов.

Результаты. Летальных исходов не было. Частота ранних осложнений в группе 1 составила 38,7%, в группе 2 – 9,7%. Средний койко-день в группе 1 составил 16,8, в группе 2 – 10,2. Хроническая парапротезная инфекция в группе 1 развилась у 4 (6,5%), в группе 2 – у 4 (2,3%) пациентов. Рецидив грыжи в группе 1 выявлен у 4 (6,5%), в группе 2 – у 5 (2,9%) пациентов. Функциональное восстановление брюшной стенки в обеих группах достигнуто более чем у 90% пациентов.

Заключение. Техника как передней сепарации в виде способа В.И. Белоконева (1998), так и техника задней сепарации в вариантах А.М. Carbonell (1993), Y.W. Novitsky (2012) и В.Н. Егиева (2015) дают хорошие результаты при лечении срединных послеоперационных вентральных грыж больших размеров. При отсутствии рецидива грыжи они обеспечивают функциональное восстановление передней брюшной стенки, существенно улучшающее качество жизни. При полном разрушении одной из прямых мышц или субтотальном разрушении обеих прямых мышц применение техники передней сепарации не рационально. Предпочтительно использование техники задней сепарации. Использование задней сепарационной пластики позволило снизить число послеоперационных осложнений в 4 раза (с 38,7 до 9,7%), уменьшить сроки дренирования подкожной клетчатки и раны с 10,3 до 5,8 суток и снизить сроки пребывания больных в стационаре с 16,8 до 10,2 суток. При этом количество рецидивов в отдаленном периоде уменьшилось с 6,5 до 2,9%. Передняя сепарация проще технически, однако данная техника требует внимательного послеоперационного ведения с ежедневным контролем проходимости дренажей и сроком дренирования не менее 7-10 дней. Задняя сепарация может быть рекомендована для выполнения только хирургам высокой квалификации и, при технически правильном исполнении, обеспечивает более быструю послеоперационную реабилитацию.

Ключевые слова: послеоперационная грыжа, герниопластика, передняя сепарация компонентов брюшной стенки, задняя сепарация компонентов брюшной стенки

Objective. To compare the immediate and long-results of the technique of anterior and posterior components separation of abdominal wall.

Methods. 237 cases of treatment of patients with median ventral hernias W3 and W4 in one surgical department were analyzed. The technique of front separation (group 1, n=62) was implemented by the methods of V.I. Belokonev. Rear separation (group 2, n=175) were produced by A. M. Carbonell, Y. W. Novitsky, and V. N. Yegiiiev. Long-term results were studied in terms of more than one year in 70.1% of patients.

Results. There were no deaths. The frequency of early complications in group 1 was 38.7%, in group 2 – 9.7%. The average bed day in group 1 was 16.8, in group 2 – 10.2. Chronic paraprosthesis infection in group 1 developed in 4 (6.5%), in group No. 2 – in 4 (2.3%). Recurrence of hernia in group №1 was revealed in 4 (6.5%), in group 2 – in 5 (2.9%) patients. Functional recovery of the abdominal wall in both groups was achieved in more than 90% of patients.

Conclusion. Technology as a front separation of the first and second method V. I. Belokonev and rear separation technique in options M. A. Carbonell, Y.W. Novitsky and V.N. Yegiiiev give good results in the treatment of median postoperative ventral hernia large sizes. In the absence of recurrence of hernia, they provide functional recovery of the anterior abdominal wall, significantly improving the quality of life. With the complete destruction of one of the straight muscles or subtotal destruction of both straight muscles, the use of anterior separation technique is not rational. It is preferable to use the rear separation technique. It was found that both options give good results, however, the use of posterior separation plastic surgery reduced the number of postoperative complications by 4 times (from 38.7 to 9.7%), reduced the time of drainage of subcutaneous tissue and wounds from 10.3 to 5.8 days and reduced the length of hospital stay from 16.8 to 10.2 days. At the same time, the number of relapses in the long-term period decreased from 6.5% to 2.9%. Anterior separation is easier and can be recommended to surgeons who do not know the technique of posterior separation. This technique requires careful postoperative management with daily monitoring of drainage patency and drainage period of at least 7-10 days. Rear separation can be

recommended for implementation only to surgeons of high qualification, and while technically correct performance provides faster postoperative rehabilitation.

Keywords: incisional hernia; repair of hernia; anterior components separation technique, posterior anterior components separation technique, polypropylene mesh implant, post-operative rehabilitation.

Novosti Khirurgii. 2023 Oct-Dec; Vol 31 (6): 458-467
Comparative Analysis of Components Separation Techniques
in the Treatment of Median Ventral Hernias
I.V. Makarov, A.G. Sonis, B.D. Grachev, V.V. Timoschuk

The articles published under CC BY NC-ND license



Научная новизна статьи

Проведено сравнение ближайших и отдаленных результатов использования техник передней и задней сепарации компонентов передней брюшной стенки при хирургическом лечении 237 пациентов со срединными вентральными грыжами. Установлено, что оба варианта дают хорошие результаты, однако использование задней сепарационной пластики позволило снизить число послеоперационных осложнений в 4 раза (с 38,7 до 9,7%), уменьшить сроки дренирования подкожной клетчатки и раны с 10,3 до 5,8 суток и снизить сроки пребывания больных в стационаре с 16,8 до 10,2 суток. При этом количество рецидивов в отдаленном периоде уменьшилось с 6,5 до 2,9%. Таким образом, и передняя, и задняя сепарационные пластики являются эффективными способами хирургического лечения послеоперационных вентральных грыж, тем не менее, задняя сепарация, при технически правильном исполнении, обеспечивает более быструю послеоперационную реабилитацию, способствует снижению послеоперационных осложнений и количества рецидивов в отдаленном периоде.

What this paper adds

The comparison of immediate and long-term results of the use of techniques for anterior and posterior separation of anterior abdominal wall components in the surgical treatment of 237 patients with median ventral hernias was carried out. It was found that both options give good results, however, the use of posterior separation plastic surgery reduced the number of postoperative complications by 4 times (from 38.7% to 9.7%), reduced the time of drainage of subcutaneous tissue and wounds from 10.3 to 5.8 days and reduced the length of hospital stay from 16.8 to 10.2 days. At the same time, the number of relapses in the long-term period decreased from 6.5% to 2.9%. Thus, both anterior and posterior separation plastics are considered to be the effective methods of surgical treatment of postoperative ventral hernias, nevertheless, posterior separation, with technically correct execution, provides faster postoperative rehabilitation, helps reduce postoperative complications and the number of relapses in the long term.

Введение

Концепция пластики передней брюшной стенки без натяжения при лечении вентральных грыж к настоящему времени фактически не имеет противников. Ее внедрение ознаменовалось существенным улучшением результатов лечения. Развитие рецидивов большинство исследователей связывают с нарушениями техники операции и, реже, с неправильным выбором конкретного способа или материала импланта [1, 2, 3].

В связи с этим на повестку дня встают вопросы, которые раньше не занимали умы герниологов: качество жизни после операции, сроки реабилитации, комфортность (наличие и число дренажей, возможность самообслуживания) лечения [4, 5].

При развитии больших и гигантских грыж (W3-W4 по классификации Chevrel J.P., Rath A.M., 1999) более чем у половины пациентов происходит редукция объема брюшной полости (т.н. «потеря домена»), что диктует необходимость не только пластического закрытия ее дефекта, но и использования технических приемов, направленных на восстановление утраченного объема брюшной полости. Совокупность этих приемов получила название «тех-

ники сепарации компонентов брюшной стенки» (components separation technique – CST) [1, 2, 3].

Приоритет в использовании этой техники приписывается О.М. Ramirez (1990) [6], разработавшему вариант «передней сепарации» (anterior components separation technique – ACST) путем рассечения апоневрозов наружных косых мышц живота. В то же время группа советских хирургов из столицы Белоруссии г. Минска во главе с профессором И.Ф. Бородиным еще в 1986 г. опубликовали технику операции, фактически аналогичную предложенной О.М. Ramirez, что позволяет поставить под вопрос приоритет американского хирурга [7].

Следующим шагом в развитии техники «передней сепарации» стала разработка группой российских хирургов из г. Самары под руководством профессора В.И. Белоконова способа пластики передней брюшной стенки, основанного на идее чешского хирурга Карла Майдля (K. Maydl) разворота («транспозиции») мобилизованных передних листков влагалищ прямых мышц живота (1886). Подробное описание техники операции В.И. Белоконова приведено ниже.

Основным недостатком техники ACST является необходимость значительной травматизации подкожной клетчатки при ее широкой

сепарации от апоневрозов либо выполнение дополнительных разрезов на брюшной стенке, что ведет к большому числу послеоперационных осложнений. В связи с этим появились варианты разделения компонентов брюшной стенки с ее внутренней стороны (posterior components separation technique – PCST). Первым из получивших широкое распространение подобных способов является операция А.М. Carbonell (2008), заключающаяся в рассечении латеральных порций задних стенок влагалищ прямых мышц живота, чем достигается мобилизация прямых мышц от внутренних косых и поперечных [8]. Дальнейшее развитие этой техники воплотилось в т.н. TAR-пластике (transversus abdominis muscle release), разработанной Y.W. Novitsky (2012), заключающейся в широком пересечении поперечных мышц живота [9].

Техника PCST также не лишена недостатков: значительная травматичность, техническая сложность, фактическая невозможность полноценного дренирования всего перипротезного пространства.

В последние годы появились работы, посвященные лапароскопической технике выполнения PCST, однако техника таких операций сложна, их выполнение требует оснащения клиники приборами управляемой биполярной коагуляции и ультразвуковой диссекции. При наличии выраженного спаечного процесса их выполнение становится невозможным [1].

Таким образом, на сегодняшний день единственным путем, доступным для широкого круга лечебных учреждений, при больших и гигантских грыжах являются открытые операции передней и задней сепарации компонентов брюшной стенки.

Преимущества и недостатки техник передней и задней сепарации до настоящего времени являются предметом дискуссии, что диктует необходимость проведения сравнительных исследований.

Определенная сложность в проведении таких исследований связана с различиями оригинальной классификации J.P. Chevrel и А.М. Rath (SWR classification), принятой на XXI Международном конгрессе герниологов в ноябре 1999 г., и классификации, изложенной в клинических рекомендациях «Послеоперационная вентральная грыжа» (2018), разработанных Российским обществом герниологов и одобренных Научно-практическим Советом Минздрава РФ [1].

Оригинальная классификация Chevrel 0 Rath по ширине грыжевых ворот предусматривает разделение на четыре степени (W1-W4), а ее отечественная модификация – на три (W1-W3), причем «отечественная» категория W3

объединяет категории W3 и W4 оригинальной классификации. Различия также касаются локализации грыжи. Оригинальная классификация предусматривает разделение срединных грыж на четыре варианта (M1-M4), в то время как «отечественная» – на пять (M1-M5) [2].

Цель исследования – сравнить ближайшие и отдаленные результаты лечения больных с послеоперационными вентральными грыжами при применении открытой передней и задней сепарационной пластики брюшной стенки.

Материал и методы

В хирургическом отделении № 1 клиники пропедевтической хирургии СамГМУ в период 2015–2022 годы находилось на лечении 237 пациентов со срединными вентральными грыжами больших размеров (W3-W4). В данной работе мы пользовались оригинальной классификацией Chevrel – Rath (1999), поскольку для реализации целей работы считаем принципиально важным разделение групп пациентов с шириной грыжевых ворот от 10 до 15 см (W3) и больше 15 см (W4).

Все они были разделены на две группы: в первую группу вошли 62 (26,2%) человека, для лечения которых был использован способ передней сепарации, во второй группе наблюдали 175 (73,8%) человек, которым выполняли заднюю сепарационную пластику. Существенное различие числа наблюдений в группах было связано с постепенным переходом от передних сепарационных пластик к задним, обоснованию которого посвящена данная работа.

Средний возраст пациентов составил $54,5 \pm 5,2$ года. Развернутая характеристика групп приведена в таблице 1.

Достоверных различий между группами выявлено не было, что говорит об их сопоставимости. Наиболее значимые, но статистически не достоверные различия были обнаружены по числу грыж надлобковой локализации (в первой группе больше), по числу грыж W4 (во второй группе больше), по числу предшествовавших рецидивов грыжи (в первой группе было больше больных с двумя, а во второй – с одним рецидивом грыжи). Также были выявлены недостоверные различия в частоте сопутствующих заболеваний: в первой группе было больше больных с тяжелой артериальной гипертензией, но во второй было больше пациентов с выраженной сердечной недостаточностью.

Из исследования были исключены 63 пациента, у которых сопутствующие заболевания существенно влияли на течение послеоперационного периода (см. таблицу 2).

Таблица 1

Характеристика пациентов групп сравнения				
№	Критерий сравнения	Группа 1, ACST (n=62)	Группа 2, PCST (n=175)	Достоверность отсутствия различия между группами
1.	Пол:			
	Мужской	20 (32,3%)	66 (37,7%)	p=0,7
	Женский	42 (67,7%)	109 (62,3%)	p=0,81
2.	Средний возраст (лет)	56,7±4,6	52,4±5,7	p=0,56
3.	Стаж грыженосительства (лет)	2,3±1,6	3,1±1,8	p=0,57
4.	Локализация грыжи:			
	M1	18 (29,0%)	48 (27,4%)	p=0,98
	M2-3	32 (51,6%)	105 (60,0%)	p=0,63
	M4	12 (19,4%)	22 (12,6%)	p=0,36
5.	Размер грыжи:			
	W3	47 (75,8%)	116 (66,3%)	p=0,64
	W4	15 (24,2%)	59 (33,7%)	p=0,39
6.	Число рецидивов: R0	37 (59,7%)	118 (67,4%)	p=0,70
	R1	9 (14,5%)	37 (21,1%)	p=0,45
	R2	9 (14,5%)	4 (2,4%)	p=0,003
	R>2	7 (11,3%)	16 (9,1%)	p=0,85
7.	Сопутствующие заболевания:	35 (56,5%)	85 (48,6%)	p=0,63
	Ожирение 1 степени			
	Ожирение 2 степени	13 (21,0%)	49 (28%)	p=0,5
	*СД 2 типа, легкое течение	3 (4,8%)	5 (2,9%)	p=0,76
	СД 2 типа, средней тяжести	13 (21%)	38 (21,7%)	p=0,94
	**ГБ 2 степени	34 (54,8%)	115 (65,7%)	p=0,54
	ГБ 3 степени	16 (25,8%)	30 (17,1%)	p=0,31
	Сердечная недостаточность H1	42 (67,7%)	102 (58,3%)	p=0,6
	Сердечная недостаточность H2A	14 (22,6%)	54 (30,9%)	p=0,44
	Бронхиальная астма без гормональной зависимости	4 (6,4%)	15 (8,6%)	p=0,83

Примечание: *СД – сахарный диабет, **ГБ – гипертоническая болезнь.

Выбор способа операции производился на основании предпочтений оперирующего хирурга. Все пациенты были оперированы тремя хирургами высокой квалификации, поочередно выступавшими в роли оператора и ассистента.

Техника передней сепарации использовалась нами в варианте, разработанном коллективом авторов под руководством профессора В.И. Белоконова (1998) [10]. В основе указанного способа лежит широкое рассечение передних стенок влагалищ прямых мышц живота ближе

к их наружному краю, мобилизация апоневротических лоскутов влагалищ и их транспозиция кнутри с закрытием грыжевых ворот. Образовавшийся дефект апоневротического слоя после этого закрывается сетчатым полипропиленовым имплантом (рис. 1). У 5 пациентов ширины мобилизованных апоневротических лоскутов не хватило для закрытия грыжевых ворот. Для мобилизации прямых мышц им было выполнено рассечение апоневрозов наружных косых мышц по Бородину – Рамирезу [7]. Образовавшиеся

Таблица 2

Больные, исключенные из исследования		
№	Сопутствующее заболевание	Число больных
1.	Сахарный диабет 1 типа	4
2.	Сахарный диабет 2 типа, тяжелое течение, декомпенсированный	16
3.	Ожирение 3 степени	22
4.	Сердечная недостаточность 2Б	3
5.	Бронхиальная астма, гормонально зависимая	5
6.	Ревматоидные заболевания, гормонально зависимые	4
7.	Трансплантированные почки	6
8.	Онкологическое заболевание с продолжающейся химиотерапией	3
	ИТОГО	63

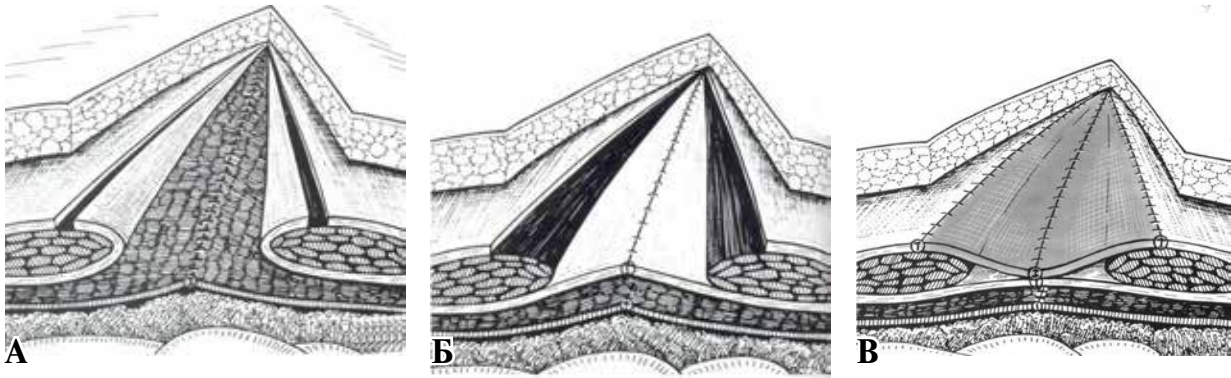


Рис. 1. Техника передней сепарации по В.И. Белоконову (из Атласа В.В. Жебровского и Ф.Н. Ильченко, 2004) [11].

А – рассечены передние стенки влагалищ прямых мышц живот, Б – мобилизованные листки влагалищ ушиты над грыжевыми воротами, В – дефект апоневроза закрыт сетчатым имплантом.

дефекты апоневроза были закрыты сетчатым полипропиленовым имплантом. В результате размер импланта достигал ширины 55 см, что потребовало использовать для его формирования две стандартные сетки 30×30 см, сшитые друг с другом.

При использовании способа В.И. Белоконова особую сложность представляет выделение апоневротических стенок влагалищ прямых мышц в области сухожильных перемычек прямых мышц, так называемых «вписанных линий». Препаровка в этой области должна быть особенно прецизионной. Апоневроз прободают многочисленные мелкие артерии. Необходим тщательный гемостаз, который осуществлялся прошиванием рассасывающимся синтетическим шовным материалом на атравматических иглах. В основном использовались нити на основе Полидиоксанона (Моносорб, ПДО, PDS, MonoPlus). Использование электрокоагуляции минимизировали, так как при этом возникает значительная травматизация мышц. Ушивание сопоставленных апоневротических листков проводилось также рассасывающимся синтетическим шовным материалом на атравматических иглах непрерывным швом. При этом придерживались 2 правил: первое – свободное ушивание непрерывным швом нитью 2/0-3/0 (критерий ненатяжной пластики); второе – с имплантом должны соприкасаться только либо рассасывающиеся, либо устойчивые к инфекции (монофиламентный полипропилен) нити.

Задняя сепарация выполнялась по способам А.М. Carbonell (2008) и Y.W. Novitsky (2012) с учетом рекомендаций В.Н. Егиева (2015) [3]. По нашему впечатлению, граница между способами Carbonell и Novitsky довольно условна (рис. 2).

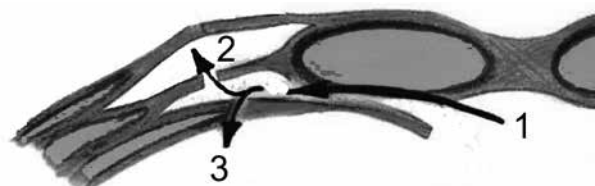
При выполнении сепарации большое внимание уделяли гемостазу. Для его достижения использовали моно- и биполярную

электрокоагуляцию и прошивание крупных сосудов. Пользовались только рассасывающимся синтетическим шовным материалом на атравматических иглах. Для выравнивания суммарных длин передних и задних лоскутов влагалищ прямых мышц живота мы широко пользовались приемом, рекомендованным В.Н. Егиевым (2015) [3]. С одной стороны влагалище мышцы вскрывали на 1-1,5 см кпереди от края грыжевых ворот, с другой стороны – на 1-1,5 см кзади. За счет этого апоневротические листки разворачивались и удлинялись.

У 72 (41,1%) пациентов фиксацию импланта не проводили. При использовании мягких «легких» макропористых сеток имплант только тщательно расправляли в сформированном ложе. У 103 (58,9%) пациентов фиксацию импланта осуществляли в минимальном объеме – четыре матрацных шва по углам или шесть швов с дополнительной фиксацией верхней и нижней точки.

При лечении всех пациентов были использованы сетчатые полипропиленовые импланты. Для выполнения передней пластики в соответствии с рекомендациями В.И. Белоконова [12] использовали «стандартные» (по удельному весу) импланты. В основном это был «Эсфил стандартный» (Линтекс, Россия). Для задней сепарационной пластики с ушиванием грыже-

Рис. 2. Техника задней сепарации (схема из В.Н. Егиева и П.К. Воскресенского, 2015, с изменениями), где 1 – общее направление начала сепарации, 2 – вариант по А.М. Carbonell, 3 – вариант по Y.W. Novitsky.



вых ворот, по рекомендациям В.Н. Егиева [3], делали выбор в пользу «легких» макропористых имплантов. Использовали Флексилен Линтекс (Россия) и Optomesh Macropore (Польша).

Особую проблему составляют пациенты с грыжами большого размера, у которых с одной или с двух сторон прямые мышцы живота полностью разрушены. Такая ситуация была нами констатирована у 33 пациентов второй группы (18,6%). Несмотря на использование техники задней сепарации у них, не удалось добиться сопоставления мышечно-апоневротических лоскутов. Брюшная полость была закрыта грыжевым мешком, затем выполнена пластика типа «bridge» с фиксацией импланта к паховым связкам, осям подвздошных костей и реберным дугам. В этом случае предпочтение отдавалось «стандартным» имплантам со стандартными размерами пор. В одном случае была использована комбинация «легкого» макропористого импланта большого размера в позиции sub lay и «стандартного» в позиции in lay.

Информация об использованных имплантах обобщена в таблице 3.

При использовании техники передней сепарации подкожное пространство всегда дренировалось трубчатыми аспирационными дренажами. При использовании задней сепарации дренирование парапротезного пространства осуществлялось по показаниям: при невозможности гарантировать стойкий гемостаз или выполнении диссекции в условиях рубцового перерождения тканей (выполненные ранее угловые доступы, множественные рубцы от дренажей). Такая ситуация сложилась у 116 пациентов (66,3%). У 28 пациентов (16%) второй группы, несмотря на минимальную сепарацию кожно-жировых лоскутов от апоневроза, возникла необходимость дренирования подкожной клетчатки. В остальных случаях рана ушивалась наглухо.

Ближайшие результаты оценивались на момент выписки. Учитывались развившиеся осложнения, длительность дренирования раны, длительность пребывания в стационаре.

Отдаленные результаты исследовались в сроки от 1 года и более с момента операции методом опроса осмотра пациентов. Оценивались следующие параметры: рецидивы грыжи, развитие хронической парапротезной инфекции (свищи), функциональное восстановление брюшной стенки. О функциональном восстановлении брюшной стенки судили по критерию восстановления физической работоспособности (трудовая деятельность, работа на даче, ношение сумки с продуктами из магазина).

Результаты

Время оперативного вмешательства составило в среднем $1,75 \pm 0,68$ часа: у пациентов первой группы – $1,61 \pm 0,73$ часа, у пациентов второй группы – $1,82 \pm 0,62$ часа. Летальных исходов не было.

Анализ ближайших результатов лечения показал, что переход с передней на заднюю сепарационную пластику позволил почти в четыре раза снизить частоту осложнений (с 38,7 до 9,7%). Особенно важным явилось снижение частоты как неинфицированного, так и инфицированного инфаркта подкожной клетчатки, поскольку именно это осложнение в наибольшей степени увеличивало сроки лечения в стационаре и способствовало развитию хронической парапротезной инфекции.

Снижение частоты некроза кожи краев раны при выполнении задней сепарационной пластики также существенно повлияло на результаты лечения, поскольку при развитии этого осложнения необходима повторная операция с иссечением некроза и повторным наложением швов. В первой групп, у одного пациента

Таблица 3

Импланты, использованные для лечения пациентов групп сравнения			
№	Импланты (тип и марка)	Группа № 1, ACST (n=38)	Группа № 2, PCST (n=76)
1.	«Стандартные» (50-80 г/кв.м)	62 (100%)	67 (38,3%)
	Эсфил стандарт	48	41
	Bard Mesh	11	15
	Prolene	2	3
	Surgi pro	1	2
2.	«Легкие» (35-50 г/кв.м)	-	108 (61,7%)
	Флексилен Линтекс	0	53
	Optomesh Macropore	0	35
	Bard Soft Mesh	0	18
	Premilene Mesh	0	1
	VYPRO	0	1

наложение швов после иссечения некроза оказалось невозможным из-за значительного диастаза краев раны. Рана велась открыто. В итоге развилась хроническая парапротезная инфекция, потребовавшая в отдаленном периоде частичного иссечения импланта и выполнения повторной пластики.

Наиболее частым осложнением при выполнении задней сепарационной пластики были серомы. Необходимо отметить, что понятие серомы в герниологии до настоящего времени не вполне определено. Бессимптомные скопления жидкости рядом с имплантом и между листками сепарированных тканей при ультразвуковом исследовании обнаруживаются в 100% случаев [3,4]. Под серомой как осложнением мы понимаем изолированное скопление в тканях прозрачной желтой или слегка розовой жидкости, сопровождающееся гипертермией и требующее хирургического лечения. Во всех наблюдениях серомы локализовались в ложе импланта, под прямыми и косыми мышцами живота. Диагностика проводилась при помощи УЗИ, под контролем которого выполнялись пункции и эвакуация жидкости. Во всех случаях производилось бактериологическое исследование. Роста микрофлоры не зафиксировано. Нормотермия была достигнута в день пункции во всех наблюдениях, однако однократная пункция ни разу не привела к окончательной ликвидации серомы. Число пункций колебалось от трех до восьми.

В первой группе (передняя сепарационная пластика) также наблюдались серомы, но все они локализовались в подкожной клетчатке близко к средней линии живота. У двух больных они ликвидированы пункционно, у трех –

дренированием перчаточной резиной между швами.

Достоверные различия получены в сроках дренирования раны: в среднем 10,3 суток в первой и 5,8 суток во второй группе.

В связи со значительным снижением числа наиболее тяжелых послеоперационных осложнений, инфаркта подкожной клетчатки и нагноения раны, во второй группе закономерно снизились сроки пребывания больных в стационаре – с 16,8 до 10,2 суток (см. таблицу 4).

Отдаленные результаты исследованы у 60 пациентов первой группы и 171 пациента второй группы. Результаты представлены в таблице 5.

При использовании задней сепарационной пластики достигнуто достоверное снижение числа рецидивов грыж и развития парапротезной инфекции. В отношении функционального восстановления брюшной стенки достоверного различия результатов не зафиксировано. В обеих группах хорошие отдаленные результаты превышают 90%. Описанных в литературе осложнений в виде «чувства инородного тела», ограничения объема движений нами не зафиксировано.

Обсуждение

Современное состояние проблемы лечения вентральных грыж характеризуется наличием большого числа способов хирургического лечения и материалов для имплантации. Задача практического врача в этой ситуации сводится к рациональному выбору того и другого.

Способы передней сепарации компонен-

Таблица 4

Ближайшие результаты лечения пациентов групп сравнения

№	Критерий сравнения	Группа	Группа	Достоверность отсутствия различия между группами	
		1, ACST (n=62)	2, PCST (n=175)		
1.	Осложнения (всего), в т.ч.:	24 (38,7%)	17 (9,7%)	0	p<0,001
	· инфаркт подкожной клетчатки без нагноения	10 (16,1%)	4 (2,3%)		p<0,001
	· нагноение раны (подкожная клетчатка)	4 (6,5%)	1 (0,6%)	12	p=0,25
	· краевой некроз кожи	5 (8,1%)		(6,9%)	p=0,006
	· серомы	5 (8,1%)			p=0,98
2.	Средний койко-день	16,8	10,2		p<0,001
3.	Средний срок дренирования раны (сут.)	10,3 ± 2,5	5,8 ± 3,1		p =0,26

Таблица 5

Отдаленные результаты лечения пациентов групп сравнения

№	Критерий сравнения	Группа 1,	Группа 2,	Достоверность отсутствия различия между группами
		ACST (n=60)	PCST (n=171)	
1	Рецидив грыжи	4 (6,5%)	5 (2,9%)	p=0,37
2	Хроническая парапротезная инфекция	4 (6,5%)	4 (2,3%)	p=0,24
3	Функциональное восстановление передней брюшной стенки	58 (93,5%)	166 (94,9%)	p=0,78

тов брюшной стенки технически проще задних, при развитии раневых осложнений их объем редко выходит за пределы подкожной клетчатки [12]. В то же время передняя сепарация требует объемной диссекции кожно-жировых лоскутов, что требует длительного дренирования области операции, трудоемких ежедневных перевязок с поддержанием проходимости дренажей. И даже несмотря на это, в наших наблюдениях использование передней сепарации сопровождалось большим числом послеоперационных осложнений, в том числе инфарктов подкожной клетчатки, требующих повторной операции.

В последние годы получены важные данные о влиянии процесса хронического воспаления на формирование рубца [13,14]. Наличие обширной поверхности травмированной подкожной клетчатки неизбежно приводит к затягиванию раневого процесса, переходу фазы воспаления в хроническое течение. Новейшие данные о повреждающем воздействии свободнорадикальных форм кислорода на полипропилен позволяют предполагать, что хроническое воспаление в парапротезных тканях может способствовать развитию рецидива грыжи.

Техники задней сепарации значительно сложнее передних, что сказывается на времени операции. Ряд авторов рекомендует использовать при задней сепарации легкие и композитные и макропористые сетчатые импланты, доступность которых в нашей стране пока неудовлетворительна.

При развитии парапротезных осложнений патологический процесс локализуется глубоко, а поскольку в большинстве случаев парапротезное пространство не дренируется, то распознавание осложнений становится весьма сложным. При этом нельзя исключать развитие перитонита. В наших наблюдениях подобных осложнений не было, но они возможны. Более того, в наших наблюдениях частота послеоперационных осложнений была ниже, чем при использовании передней сепарации.

Дискуссионным моментом является значение повреждения межреберных нервов при технике задней сепарации. Некоторые авторы считают это значимым, хотя и не предлагают выхода из ситуации [15]. К сожалению, ретроспективный анализ наших наблюдений не позволил подробно изучить данный вопрос, хотя интраоперационно мы почти при каждой операции сталкивались с необходимостью пересечения минимум одной пары межреберных нервов для формирования ложа импланта. Изучение отдаленных результатов позволяет предполагать, что пересечение межреберных

нервов не ухудшает результатов операции и не вызывает неврологических осложнений.

Выводы

Передняя сепарационная пластика в виде первого и второго способов В.И. Белоконова и задняя сепарационная пластика в вариантах А.М. Carbonell, Y.W. Novitsky и В.Н. Егиева дают хорошие результаты при лечении средних послеоперационных вентральных грыж больших размеров.

При полном разрушении одной из прямых мышц или субтотальном разрушении обеих прямых мышц предпочтительно использовать технику задней сепарации.

Использование задней сепарационной пластики, при технически правильном исполнении, обеспечивает снижение числа послеоперационных осложнений в 4 раза, позволяет уменьшить сроки дренирования раны с 10,3 до 5,8 суток, снизить сроки пребывания больных в стационаре с 16,8 до 10,2 суток и уменьшить количество рецидивов в отдаленном периоде с 6,5 до 2,9%.

Финансирование

Работа выполнялась в соответствии с планом научных исследований Самарского государственного медицинского университета. Финансовой поддержки со стороны компаний-производителей лекарственных препаратов авторы не получали.

Конфликт интересов

Авторы заявляют, что конфликт интересов отсутствует.

Информация об источнике поддержки в виде грантов, оборудования, лекарственных препаратов

Работа выполнялась в соответствии с планом научных исследований Самарского государственного медицинского университета. Финансовой поддержки со стороны компаний-производителей лекарственных препаратов авторы не получали.

Этические аспекты. Одобрение комитета по этике

Исследование одобрено этическим комитетом Самарского государственного медицинского университета.

ЛИТЕРАТУРА

1. Паршиков ВВ, Логинов ВИ. Техника разделения компонентов брюшной стенки в лечении пациентов с вентральными и послеоперационными грыжами (обзор). *СТМ*. 2016;8(1):183-94. doi: 10.17691/stm2016.8.1.24
2. Егиев ВН, Воскресенский ПК. Грыжи. Москва, РФ: Медпрактика-М; 2015. 479 с.
3. Никольский ВИ, Титова ЕВ, Самородова АА, Феоктистов ЯЕ. Изучение качества жизни пациентов после протезирующей герниопластики. *Новости Хирургии*. 2016;24(1):19-25. doi: 10.18484/2305-0047.2016.1.19
4. Белоконов ВИ, Пономарева ЮВ, Ковалева ЗВ, Кашкаров ВА, Губский ВМ. Нерешенные проблемы в герниологии. В сб: Материалы 2-го Всероссийского съезда герниологов. Москва, РФ; 2017. с.13-14.
5. Белоконов ВИ, Пономарева ЮВ, Пушкин СЮ, Ковалева ЗВ, Мелентьева ОН. Открытые протезирующие способы герниопластики при лечении пациентов с вентральными грыжами. В сб: Материалы 2-го Всероссийского съезда герниологов. Москва, РФ; 2017. с.14-17.
6. Ramirez OM, Ruas E, Dellon AL. "Components separation" method for closure of abdominal-wall defects: an anatomic and clinical study. *Plast Reconstr Surg*. 1990 Sep;86(3):519-26. doi: 10.1097/00006534-199009000-00023
7. Бородин ИФ, Скобей ЕВ, Акулик ВП. Хирургия послеоперационных грыж живота. Минск: Беларусь; 1986. 159 с.
8. Novitsky YW, Elliott HL, Orenstein SB, Rosen MJ. Transversus abdominis muscle release: a novel approach to posterior component separation during complex abdominal wall reconstruction. *Am J Surg*. 2012 Nov;204(5):709-16. doi: 10.1016/j.amjsurg.2012.02.008
9. Белоконов ВИ, Белоусов ДВ, Александров ИК, Грачев БД, Махова АН. Способ герниопластики при срединных грыжах живота. Патент RU 2123292 С1. 1998 Дек 20.
10. Пономарева ЮВ, Волова ЛТ, Белоконов ВИ. Причины и проблемы оксидативного повреждения полипропиленовых протезов для герниопластики. В сб: Материалы 2-го Всероссийского съезда герниологов. Москва, РФ; 2017. с. 75-76.
11. Черных АВ, Закурдаев ЕИ, Чередников ЕФ, Якушева НВ, Витчинкин ВГ, Закурдаева МП, Малеев Ю.В. Способ профилактики интраоперационной травматизации межреберных нервов при грыжесечении по поводу пупочных грыж. *Новости Хирургии*. 2017;25(1):20-24. doi: 10.18484/2305-0047.2017.1.20
12. Жебровский ВВ, Ильченко ФН. Атлас опера-

Адрес для корреспонденции

443079, Российская Федерация,
г. Самара, пр. Карла Маркса, 165 литер Б,
Клиники Самарского государственного
медицинского университета,
Клиника пропедевтической хирургии,
тел.: +7 927 000 41 50,
e-mail: v.v.timoschuk@samsmu.ru,
Тимошук Владислав Владимирович

ций при грыжах живота. Симферополь; 2004. 315 с.

REFERENCES

1. Parshikov VV, Loginov VI. Tehnika razdelenija komponentov brjushnoj stenki v lechenii pacientov s ventral'nymi i posleoperacionnymi gryzhami (obzor). *STM*. 2016;8(1):183-94. doi: 10.17691/stm2016.8.1.24 (In Russ.)
2. Egiev VN, Voskresenskij PK. Gryzhi. Moscow, RF: Medpraktika-M; 2015. 479 p.2 (In Russ.)
3. Nikol'skij VI, Titova EV, Samorodova AA, Feoktistov JaE. Life Quality in Patients after Prosthetic Hernioplasty, J.E. *Novosti Hirurgii*. 2016;24(1):19-25. doi: 10.18484/2305-0047.2016.1.19 (in Russ.)
4. Belokonev VI, Ponomareva JuV, Kovaleva ZV, Kashkarov VA, Gubskij VM. Nereshennye problemy v gerniologii. V sb: Materialy 2-go Vserossijskogo s'ezda gerniologov. Moscow, RF; 2017. p.13-14. (In Russ.)
5. Belokonev VI, Ponomareva JuV, Pushkin SJu, Kovaleva ZV, Melent'eva ON. Otkrytye protezirujushhie sposoby gernioplastiki pri lechenii pacientov s ventral'nymi gryzhami. V sb: Materialy 2-go Vserossijskogo s'ezda gerniologov. Moscow, RF; 2017. p.14-17.(In Russ.)
6. Ramirez OM, Ruas E, Dellon AL. "Components separation" method for closure of abdominal-wall defects: an anatomic and clinical study. *Plast Reconstr Surg*. 1990 Sep;86(3):519-26. doi: 10.1097/00006534-199009000-00023
7. Borodin IF, Skobej EV, Akulik VP. Hirurgija posleoperacionnyh gryzh zhivota. Minsk: Belarus'; 1986. 159 p.
8. Novitsky YW, Elliott HL, Orenstein SB, Rosen MJ. Transversus abdominis muscle release: a novel approach to posterior component separation during complex abdominal wall reconstruction. *Am J Surg*. 2012 Nov;204(5):709-16. doi: 10.1016/j.amjsurg.2012.02.008
9. Belokonev VI, Belousov DV, Aleksandrov IK, Grachev BD, Mahova AN. Sposob gernioplastiki pri sredinnyh gryzhah zhivota. Patent RU 2123292 C1. 1998 Dek 20 (In Russ.)
10. Ponomareva JuV, Volova LT, Belokonev VI. Prichiny i problemy oksidativnogo povrezhdenija polipropilenovyh protezov dlja gernioplastiki. V sb: Materialy 2-go Vserossijskogo s'ezda gerniologov. Moscow, RF; 2017. p. 75-76. (In Russ.)
11. Chernyh AV, Zakurdaev EI, Cherednikov EF, Jakusheva NV, Vitchinkin VG, Zakurdaeva MP, Maleev Ju.V. A Method for Preventing of Intraoperative Intercostal Nerve Traumatization at Herniotomy of Umbilical Hernias. *Novosti Hirurgii*. 2017;25(1):20-24. doi: 10.18484/2305-0047.2017.1.20 (In Russ)
12. Zhebrovskij VV, Il'chenko FN. Atlas operacij pri gryzhah zhivota. Simferopol'; 2004. 315 (In Russ.)

Address for correspondence

443079, Russian Federation,
Samara, Karl Marx Ave., 165, B;
Clinics of Samara State Medical University,
Clinic of Propaedeutic Surgery,
tel.: +7 927 000 41 50,
e-mail: v.v.timoschuk@samsmu.ru,
Timoshchuk Vladislav V.

Сведения об авторах

Макаров Игорь Валерьевич, д.м.н., профессор, заведующий кафедрой общей хирургии и хирургических болезней Самарского государственного медицинского университета, г. Самара, Российская Федерация.

<http://orcid.org/0000-0002-1068-3330>

Сонис Александр Григорьевич, профессор, д.м.н., профессор кафедры общей хирургии и хирургических болезней Самарского государственного медицинского университета, г. Самара, Российская Федерация.

<https://orcid.org/0000-0002-2148-6754>

Грачев Борис Дмитриевич, к.м.н., доцент кафедры общей хирургии и хирургических болезней Самарского государственного медицинского университета, г. Самара, Российская Федерация.

<http://orcid.org/0000-0002-4778-9518>

Тимошук Владислав Владимирович, очный аспирант 2 года кафедры общей хирургии и хирургических болезней Самарского государственного медицинского университета, г. Самара, Российская Федерация.

<http://orcid.org/0000-0002-6733-8327>

Информация о статье

Поступила 17 декабря 2023 г.

Принята в печать 11 января 2024 г.

Доступна на сайте 25 августа 2024 г.

Information about the authors

Makarov Igor V., MD, Professor, Head of the Department of General Surgery and Surgical Diseases, Samara State Medical University, Samara, Russian Federation.

<http://orcid.org/0000-0002-1068-3330>

Sonis Alexander G., MD, Professor, Professor of the Department of General Surgery and Surgical Diseases of Samara State Medical University, Samara, Russian Federation.

<https://orcid.org/0000-0002-2148-6754>

Grachev Boris D., PhD, Associate Professor of the Department of General Surgery and Surgical Diseases of Samara State Medical University, Samara, Russian Federation.

<http://orcid.org/0000-0002-4778-9518>

Timoshchuk Vladislav V., Full-time Graduate Student (2 years), Department of General Surgery and Surgical Diseases, Samara State Medical University Samara, Russian Federation.

<http://orcid.org/0000-0002-6733-8327>

Article history

Arrived: 17 December 2023

Accepted for publication: 11 January 2024

Available online: 25 August 2024