

С.А. СУШКОВ, П.А. КУХТЕНКОВ, А.Г. ПАВЛОВ

**СРАВНЕНИЕ РАЗЛИЧНЫХ СПОСОБОВ ОБРАБОТКИ ПЕРФОРАНТНЫХ
ВЕН ГОЛЕНИ ПРИ ХРОНИЧЕСКОЙ ВЕНОЗНОЙ НЕДОСТАТОЧНОСТИ**УО «Витебский государственный медицинский университет»,
Республика Беларусь

Проведен анализ лечения 76 пациентов, оперированных по поводу хронической венозной недостаточности с выраженными трофическими расстройствами. Больные разделены на три группы. В первой с целью ликвидации горизонтального рефлюкса крови была произведена субфасциальная перевязка перфорантных вен из доступа по D. Felder; во второй – эндоскопическая диссекция перфорантных вен; в третьей – надфасциальная перевязка перфорантных вен в сочетании с дистанционной окклюзией задних большеберцовых вен.

Проведенный анализ показал, что у больных с хронической венозной недостаточностью при выраженных трофических нарушениях самым худшим вариантом оперативного вмешательства является субфасциальная перевязка перфорантных вен из доступа по D.Felder. Оптимальным выбором следует считать эндоскопическую диссекцию перфорантных вен. Надфасциальная перевязка перфорантных вен только в в/3 и с/3 в сочетании с дистанционной окклюзией задних большеберцовых вен может выполняться в любом хирургическом отделении, а результаты её существенно лучше, чем при субфасциальной перевязке перфорантных вен из доступа по D.Felder и сравнимы при применении эндоскопической диссекции.

Лечение хронической венозной недостаточности до настоящего времени остаётся трудной задачей. Несмотря на внедрение в последнее время в клиническую практику большого количества новых лекарственных препаратов, консервативное лечение дает лишь временный эффект. Поэтому до настоящего времени основным методом лечения этой патологии остаётся хирургический [3, 10, 12, 4, 6]. Только коррекция извращенной гемодинамики позволяет получить удовлетворительные результаты.

Исследования патогенеза хронической венозной недостаточности показали, что ведущим фактором развития заболевания является формирование высоких и низких

вено-венозных сбросов. В результате в определенных областях нижней конечности возникает стойкая венозная гипертензия, причем наибольшей степени она достигает при несостоятельности перфорантных вен голени. Поэтому одним из важных элементов оперативного вмешательства в таких ситуациях является ликвидация перфорантного сброса крови из глубоких вен в поверхностные. Количество перфорантных вен на голени превышает 100 [1], но основную роль в патогенезе ХВН при варикозной болезни играют расположенные в средней и верхней трети голени, а также вены Коккета. Именно патологический рефлюкс по ним играет существенную роль в патогенезе развития трофических расстройств.

До настоящего времени большинство хирургов при выраженных трофических нарушениях отдают предпочтение субфасциальной перевязке перфорантов из доступов, предложенных Линтоном, Фельдером [13, 16]. Общеизвестными недостатками этих операций является большое количество гнойно-некротических осложнений в послеоперационном периоде, травма лимфатического коллектора, приводящая к лимфостазам.

Бурное развитие видеоэндохирургии в последние десятилетия XX века не обошло стороной флебологию. В последние годы начала применяться эндоскопическая диссекция перфорантных вен (ЭДПВ), впервые в предложенная 1985 году G. Hauer [15]. Она выполняется из небольшого разреза, поэтому малотравматична и не приводит к осложнениям, присущим операциям Линтона и Фельдера. Операция быстро нашла сторонников во многих странах [9, 11, 14, 17]. К сожалению, широкому применению ЭДПВ препятствует высокая стоимость оборудования.

Как альтернатива субфасциальной перевязке коммуникантных вен из доступов Линтона или Фельдера А.Н. Веденским в 1988 году была предложена операция – дистанционная окклюзия задних большеберцовых вен (ДОЗВ) [2]. Она позволяет ликвидировать ретроградный кровоток по перфорантным венам в нижней трети голени. Преимуществом данного вмешательства является отсутствие разрезов в зоне выраженных трофических нарушений. Однако данное предложение осталось малоизвестным и не получило распространения. Только отдельные хирурги начали её применять, при этом получая хорошие непосредственные и отдаленные результаты [5, 7, 8].

Благодаря разработке новых оперативных способов диапазон вмешательств при ХВН существенно расширился. Очевидно, что каждый из методов имеет свои преиму-

щества и недостатки. Поэтому представляется важным сравнение предлагаемых вмешательств для четкого определения целесообразности их применения.

Цель работы – сравнение результатов применения при оперативном лечении больных с хронической венозной недостаточностью субфасциальной перевязки, эндоскопической диссекции перфорантных вен и дистанционной окклюзии задних большеберцовых вен.

Материалы и методы

В исследование включено 76 больных с хронической венозной недостаточностью нижних конечностей. Мужчин было 34, женщин 42. Возраст пациентов варьировал от 26 до 68 лет. У 42 больных основным заболеванием была варикозная болезнь, а у 24 – посттромботическая болезнь. У всех пациентов были выраженные трофические изменения мягких тканей на голени, неоднократно открывались язвы. В соответствии с международной классификацией СЕАР распределение по классам ХВН было следующим: С4 – 3 (3,95%); С5 – 26 (34,21%), С6 – 47 (61,84%) человек. Больным с трофическими язвами в предоперационном периоде их санировали, применяя консервативное лечение. Оперативное вмешательство выполнялось после заживления язвы или в фазе эпителизации.

Для оценки состояния поверхностных и глубоких вен больным проводилось углубленное клиническое и инструментальное обследование. Пациентам проводилось ультразвуковое дуплексное ангиосканирование с помощью ультразвукового сканера “Logiq-500 Pro” (General Electric, США). Анатомия венозных сосудов оценивалась визуально при исследовании в В-режиме, венозный кровоток изучался в режиме цветового доплеровского картирования. В зависимости от клинической ситуации при-

менялись восходящие (бедренная, подвздошная) и ретроградные (бедренная, подколенная) методики флебографии.

Все больные оперированы. Во всех случаях операция включала два компонента: удаление поверхностных венозных магистралей с расширенными притоками и ликвидацию горизонтального рефлюкса крови через несостоятельные перфорантные вены. Для этого применялись три вида вмешательств: субфасциальная перевязка перфорантных вен из доступа по D. Felder; эндоскопическая диссекция перфорантных вен; надфасциальная перевязка перфорантных вен по Коккету в сочетании с ДОЗВ.

Субфасциальная перевязка перфорантных вен по D. Felder выполнялась по общепринятой методике. Разрез кожи, подкожной клетчатки и фасции производили вертикально по середине задней поверхности голени от подколенной ямки до уровня медиальной лодыжки. Кожно-апоневротические лоскуты отслаивали, выделяли перфорантные вены и перевязывали их. Операцию завершали ушиванием фасции без создания дубликатуры, субфасциальное пространство дренировали резиновыми полосками.

Эндоскопическая диссекция перфорантных вен выполнялась с использованием инструментария фирмы «Karl Storz» по безгазовой и газовым методикам. Выбор операционного доступа осуществляли в зависимости от протяжённости трофических расстройств и локализации недостаточных перфорантных вен. Операционный разрез производили в верхней трети внутренней поверхности голени на 2 см кзади от линии Линтона в косопоперечном направлении. После рассечения фасции тупым путем создавали пространство, вводили 10 мм троакар. Он использовался для введения оптики. Несколько ниже и ближе к задней поверхности на расстоянии 4-5 см

под эндовизуальным контролем пункционно вводился второй 5 мм инструментальный троакар. Отслаивая фасцию от мышц, выделяли перфорантные вены. Их пересекали используя биполярную коагуляцию. В процессе операции осуществляли ревизию всего заднемедиального фасциального туннеля до медиальной лодыжки. Вмешательство завершалось дренированием субфасциального пространства двумя тонкими трубками и послойным ушиванием ран. Сразу после завершения операции туго бинтовали конечность эластичными бинтами.

Операция в третьей группе выполнялась в следующей последовательности. После удаления большой подкожной вены на бедре, позади медиальной лодыжки

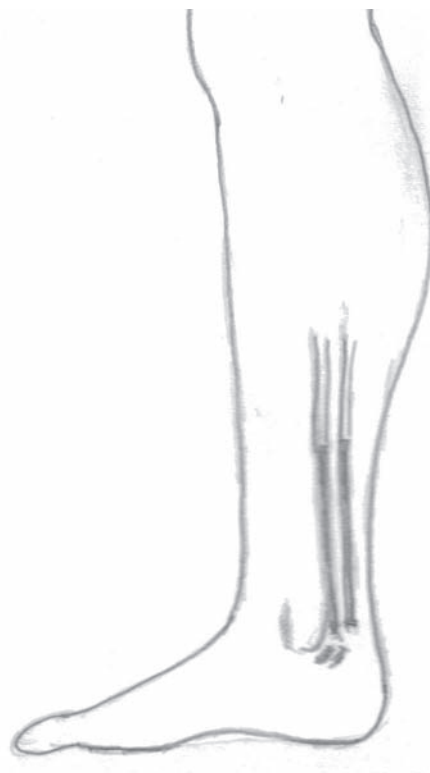

Рис. 1. Схема операции – дистанционная окклюзия задних большеберцовых вен. Аутовеной обтурированы дистальные отделы задних большеберцовых вен.

рассекали кожу на протяжении 3-4 см в проекции сосудистого пучка, выделяли задние большеберцовые вены. Последние пересекали, перевязав в нижнем углу раны. Готовили трансплантат из удаленной большой подкожной вены, выкраивая полосу длиной 25-30 см. Ширина его колебалась в зависимости от диаметра задних большеберцовых вен, но не превышала 4 мм. Затем в просвет каждой вены при помощи проводника в проксимальном направлении на глубину 10-15 см вводили полоски аутовены. После извлечения проводника вены в верхнем углу раны перевязывались, при этом фиксировался трансплантат. Рана зашивалась. Принципиальная схема операции представлена на рис.1, отдельные этапы вмешательства на рис. 2, 3, 4.

Завершающим этапом операции была надфасциальная перевязка перфорантов и удаление большой, при необходимости малой, подкожных вен, а также ветвей на голени. Надфасциальную перевязку перфорантных вен по Коккету в верхней и средней третях голени производили по общепринятой методике, при этом максимально стремились избегать выполнения разрезов в зоне трофических нарушений, что не всегда удавалось.

В послеоперационном периоде при неосложненном течении всем пациентам назначались анальгетики, аспирин, конечность бинтовалась эластичными бинтами.

В зависимости от варианта операции больные были разделены на три группы (см. таблицу 1).

При анализе оценивались ход вмешательств, характер течения послеоперационного периода, интраоперационные и послеоперационные осложнения. Отдаленные результаты изучены через 6 месяцев и 1 год после выполненного вмешательства.

Статистическая обработка полученных данных проводилась с помощью пакета анализа Microsoft Excel 2000.

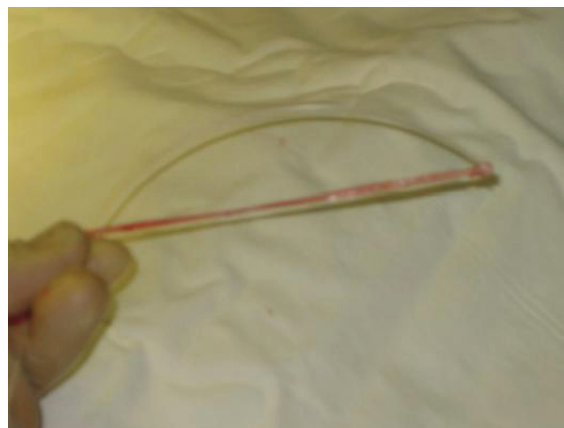


Рис. 2. Этап дистанционной окклюзии задних большеберцовых вен. Подготовка аутовены.

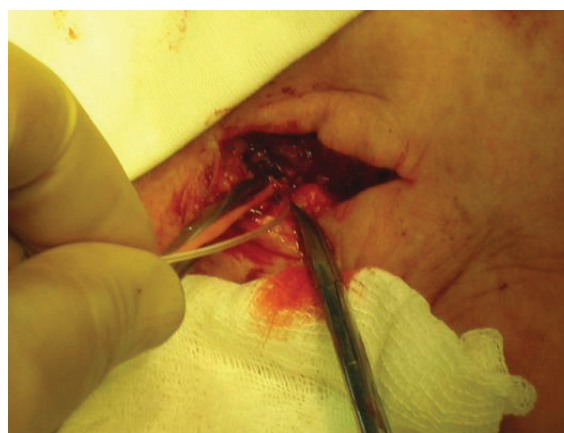

Рис. 3. Этап дистанционной окклюзии задних большеберцовых вен. Введение аутовены в просвет задних большеберцовых вен.



Рис. 4. Этап дистанционной окклюзии задних большеберцовых вен. Фиксация аутовены в просвете задних большеберцовых вен.

Таблица 1

Распределение больных по группам

Группа	Вид оперативного вмешательства	Количество пациентов
1 группа	Субфасциальная перевязка перфорантных вен из доступа по D. Felder	15 больных
2 группа	Эндоскопическая диссекция перфорантных вен	20 больных
3 группа	Надфасциальная перевязка перфорантных в сочетании с ДОЗВ	41 больной

Результаты и их обсуждение

Интраоперационных осложнений при выполнении субфасциальной перевязки вен из доступа по D. Felder не было. Операции протекали в соответствии с намеченным планом. Обычно выявлялось и пресекалось от 4 до 9 перфорантных вен. В 3 случаях мы столкнулись с существенными трудностями при выделении перфорантов позади медиальной лодыжки (перфорантные вены Коккета I и II). Обусловлено это было наличием сращений между собственной фасцией голени и фасцией задней группы мышц.

Эндоскопическая диссекция 7 больным выполнена по безгазовой, а 13 по газовой методике. Второй способ имеет существенные преимущества, т.к. формируется большее операционное пространство. При выполнении эндоскопической диссекции по безгазовой методике у одного больного развилось кровотечение из плохо коагулированного перфоранта. В этом случае перфорантная вена в н/3 голени (Коккет II) была более 5 мм. Кровотечение удалось остановить с некоторыми техническими трудностями повторной коагуляцией. Других осложнений не было. Количество пересеченных перфорантных вен варьировало от 5 до 10. Следует отметить, что основ-

ные трудности во время выполнения ЭДПВ возникают при выделении перфорантов Коккета. Особые проблемы у нас возникли в четырех случаях из-за выраженного фиброза в этой зоне.

При выполнении надфасциальной перевязки перфорантных вен в сочетании дистанционной окклюзией интраоперационных осложнений не было.

Длительность выполнения этапа субфасциальной перевязки в первой группе была 60 ± 10 мин. Эндоскопическая диссекция перфорантных вен в среднем длилась при безгазовой методике 45 ± 10 мин, при газовой методике 30 ± 10 мин. В третьей группе продолжительность этапа выполнения надфасциальной перевязки перфорантных вен и ДОЗВ составила 20 ± 10 мин. Таким образом, наименьшие временные затраты отмечены в третьей группе. Продолжительность ЭДПВ у нас соответствует данным других авторов. Однако, на наш взгляд, она может быть сокращена благодаря применению нескольких технических приемов. Ускорить выполнение субфасциальной перевязки из доступа по D. Felder довольно сложно, так как выделение и перевязка перфорантов не требует много времени. Продолжительность в основном определяется временем выполнения разреза, гемостаза и ушивания обширной раны.

Послеоперационный период протекал более тяжело в первой группе. У всех пациентов был выраженный болевой синдром, требующий введения наркотических препаратов. Сохранялся он до 3-4 суток. Ходить пациенты начинали только на вторые-третьи сутки. Во второй и третьей группах послеоперационный период протекал более легко. Больные уже к вечеру самостоятельно ходили, болевой синдром был умеренным, пациентам было достаточно введения ненаркотических анальгетиков. Средние сроки лечения после операции составили в 1 группе - $26,2 \pm 12,2$ дней, второй - $14,6 \pm 3,6$ дня, третьей - $13,9 \pm 4,7$ дня ($M \pm u$).

На длительность послеоперационного лечения существенное влияние оказывало развитие осложнений. После субфасциальной перевязки из доступа по D. Felder гнойно-септические осложнения возникли у 8 (50%) больных, причем у двух процесс протекал очень тяжело, сопровождался обширными некрозами кожи в зоне трофических нарушений. Во второй группе нагноения и краевых некрозов не было. Только у 1 пациента в зоне послеоперационных разрезов возник обширный инфильтрат, потребовавший проведения длительного лечения. В третьей группе осложнения развились у 5 (12,2%) пациентов. Структура их была следующей: нагноение послеоперационных ран - 3; инфильтрат на голени - 1; краевой некроз - 1. Как видно, наиболее тяжело и с большим количеством осложнений протекает послеоперационный период после субфасциальной перевязки вен.

Все больные осмотрены через 6 месяцев и 1 год после операции. В первой группе у пятерых оперированных сохранялся выраженный отек стопы и голени. Рецидив трофической язвы развился у 1 больного. Еще у одного пациента на задней поверхности в с/3 голени в зоне послеопера-

ционного рубца возникла обширная трофическая язва, потребовалось выполнение кожной пластики. В целом удовлетворены результатами операции 8 пациентов.

Во второй группе все пациенты были удовлетворены результатами оперативного лечения. Во время осмотров отмечено значительное улучшение, уменьшение отеков, регресс трофических нарушений. Рецидива трофических язв не было.

В третьей группе все больные были удовлетворены результатами операции. Также как и во второй группе наблюдалось уменьшение отеков и выраженности трофических расстройств. Рецидив язвы выявлен только у одного пациента. Он обусловлен неправильным поведением в послеоперационном периоде. Больной продолжал выполнять тяжелую физическую работу, не соблюдал рекомендации по применению эластичной компрессии.

Проведенный нами анализ результатов применения различных оперативных вмешательств показал, что у больных ХВН с выраженными трофическими нарушениями самым худшим вариантом оперативного вмешательства является субфасциальная перевязка перфорантных вен из доступа по D. Felder. На первый взгляд оптимальным выбором следует считать эндоскопическую диссекцию перфорантных вен. Однако преимущества и недостатки данной операции можно будет оценить при более длительном применении. Кроме того, она требует наличия сложной аппаратуры, что соответственно удорожает лечение. Надфасциальная перевязка перфорантных вен в сочетании с ДОЗВ может выполняться в любом хирургическом отделении, а результаты её существенно лучше, чем после применения субфасциальной перевязки перфорантных вен из доступа по D. Felder и мало отличаются от результатов после эндоскопической диссекции перфорантных вен.

Выводы

1. Для ликвидации рефлюкса по перфорантным венам при хронической венозной недостаточности предпочтительнее использовать эндоскопическую диссекцию перфорантных вен.

2. Применение эндоскопической диссекции перфорантных вен позволит существенно сократить продолжительность лечения, уменьшить количество осложнений, улучшить отдаленные результаты.

3. Предпочтительнее применять газовую методику эндоскопической диссекции перфорантных вен.

4. Для устранения патологического рефлюкса по перфорантным венам у больных с выраженными трофическими расстройствами можно рекомендовать применение надфасциальной перевязки перфорантов в сочетании с дистанционной окклюзией задних большеберцовых вен.

ЛИТЕРАТУРА

1. Веденский, А.Н. Варикозная болезнь / А.Н. Веденский. – Л.: Медицина, 1983. – 208 с.
2. Веденский, А.Н. Новый способ коррекции патологического кровотока в венах голени / А.Н. Веденский // Вестник хирургии. – 1988. – №4. – С. 143-144.
3. Гавриленко, А.В. Диагностика и лечение хронической венозной недостаточности нижних конечностей / А.В.Гавриленко. – Москва, 1999. – 152 с.
4. Гришин, И.Н. Варикоз и варикозная болезнь нижних конечностей / И.Н. Гришин, В.Н. Подгайский, И.С. Старосветская. – Мн.: Выш. шк., 2005. – 253 с.
5. Киршин, А.А. Патофизиологические аспекты гемодинамики в хирургии хронической венозной недостаточности нижних конечностей / А.А. Киршин, М.Ф. Муравьев // Практическая флебология. – Самара, 1991. – С. 30-38.
6. Осложненные формы хронической венозной недостаточности нижних конечностей

/ М.Д. Ханевич [и др.]. – М.: МедЭкспертПресс; Петрозаводск: ИнтелТек, 2003. – 176 с.

7. Ошибки, опасности и осложнения в хирургии вен: руководство для врачей / под ред. Ю.Л. Шевченко. – СПб: Питер Ком, 1999. – 320 с.

8. Патогенетическое обоснование объема и технология хирургической коррекции нарушений мышечно-венозной помпы нижних конечностей у больных с декомпенсированными формами варикозной болезни / Б.С. Суковатых [и др.] // Вестник хирургии. – 1999. – №5. – С. 27-30.

9. Савельев, В.С. Эндоскопическая операция Линтона / В.С. Савельев, А.И. Кириенко // Грудная и сердечно-сосудистая хирургия. – 1997. – №3. – С. 24-26.

10. Флебология: руководство для врачей / В.С. Савельев [и др.]; под ред. В.С. Савельева. – М.: Медицина, 2001. – 664 с.

11. Эндоскопическая субфасциальная диссекция перфорантных вен голени в лечении трофических язв венозной этиологии / К.В. Шишин [и др.] // Хирургия. – 2005. – №5. – С. 9-13.

12. Яблоков, Е.Г. Хроническая венозная недостаточность / Е.Г. Яблоков, А.И. Кириенко, В.Ю. Богачев. – М.: «Берег», 1999. – 127 с.

13. Felder, D. A posterior subfascial approach to the communicating veins of the leg / D.Felder, T.Myrphy, D.A. Ring // Surg.Gynec.Obstet. – 1955. – Vol.100, №6. – P.730.

14. Gloviczki, P. Subfascial endoscopic perforator vein surgery: indications and results / P. Gloviczki // Vasc. Med. – 1999. – Vol.4, №3. – P. 173-180.

15. Hauer, G. The endoscopic subfascial division of the perforating veins: Preliminary report / G.Hauer // Vasa. – 1985. – №14. – P. 995-975.

16. Linton, R. The communicating veins of the lower leg and the operative technic for their ligation / R. Linton // Ann.Surg. – 1938. – Vol.107, №4. – P. 582-593.

17. Nelzen, O. Prospective study of safety, patient satisfaction and leg ulcer healing following saphenous and subfascial endoscopic perforator surgery / O. Nelzen // Br. J. Surg. – Vol.87, №1. – P. 86-91.

Поступила 01.01.2006 г.