

Д.М. АЛЬ-ШАРИФ, В.И. МОРХАТ

**ОСОБЕННОСТИ ЭКСТРАКЦИИ КАТАРАКТЫ У НАСЕЛЕНИЯ
РЕСПУБЛИКИ ЙЕМЕН С УЧЕТОМ ГЕОГРАФИЧЕСКИ ОБУСЛОВЛЕННЫХ
ИЗМЕНЕНИЙ ХРУСТАЛИКА**УО «Витебский государственный медицинский университет»,
Республика Беларусь

В жарких странах катаракта является доминирующей офтальмологической патологией, что и определено географическими особенностями этих территорий. Катаракты, возникшие в разных географических условиях, имеют существенные различия. В высокогорных районах катаракта возникает в более раннем возрасте, преимущественно у жителей мужского пола, созревает быстрее; ядро хрусталика чаще имеет бурый плотный состав, больше в размерах и содержит меньшее количество общих фосфолипидов. Выявленные территориальные особенности не являлись в проводимых операциях неожиданностью для хирурга и позволили избежать во время экстракции катаракты непредвиденных осложнений (средняя острота зрения составила $0,51 \pm 0,1$). Проведены клинические исследования результатов отсроченной имплантации ИОЛ при ее транссклеральной фиксации в иридоцилиарную область через самоадаптирующийся разрез роговицы с проведением транссклеральных фиксирующих швов провизорно на адаптированном глазу. Операция не сопровождалась серьезными операционными и послеоперационными осложнениями, позволила получить хорошие функциональные результаты. Острота зрения 0,5 и выше через 6 месяцев наблюдения достигнута у 11 пациентов, от 0,3 до 0,4 – у 3.

Ключевые слова: катаракта, географические условия, размер ядра хрусталика, операционные осложнения.

In torrid countries cataract is one of the prevailing ophthalmologic pathologies which are caused by geographical peculiarities of these territories. Cataracts which occur in various geographical conditions have essential differences. In mountain regions cataract develops at earlier age and mainly in males; it develops faster, the nucleus of the lens more often has dense brown composition, it's larger in size and has less common phospholipids. Detected during surgical operations territorial peculiarities were not unexpected for the surgeons and permitted to avoid sudden complications during flap extraction (average visual acuity was $0,51 \pm 0,1$). Clinical research of the postponed implantation on its transscleral fixation in iridociliary area through the self-adapted cornea incision has been performed with transscleral fixating suture application provisionally on the adapted eye. The surgery hasn't been followed by serious operative and post-operative complications; it permits to obtain rather good results. Visual acuity of 0.5 and higher after 6 months of observation has been achieved in 11 patients, from 0.3 to 0.4 – in 3 patients.

Keywords: cataract, geographical conditions, size of the lens nucleus, operative complications.

В качестве основных возможных факторов риска возникновения катаракты прежде всего выделяют демографические факторы (возраст, пол, географические особенности), индивидуальные факторы (ди-

абет, артериальное давление, наследственные данные, особенности питания), а также факторы внешнего воздействия (радиация ионизирующая, ультрафиолетовая, инфракрасная, микроволновая, лекарственные

средства) [10]. Значительно больший рост катаракт, в том числе осложненных, отмечается в районах, подвергшихся радиационному загрязнению после катастрофы на Чернобыльской АЭС [2, 6].

Известно, что снижение атмосферного давления, наблюдаемое, как правило, при значительным подъеме над уровнем моря, и связанное с этим снижение парциального давления кислорода ведет к гипоксии (аноксии). Первые признаки острой высотной болезни возникают на высоте 3500-4000 метров. Акклиматизация повышает устойчивость человека к падению барометрического давления за счет увеличения содержания в крови гемоглобина и более полной утилизации кислорода тканями. Помимо корковых отделов зрительного анализатора чувствительны к аноксии и ганглиозные клетки сетчатки [1]. Из литературы известен картографический анализ распространенности катаракты в Приамурье, где отмечен наиболее высокий показатель заболеваемости в горной зоне с наибольшим в Приамурье количеством часов солнечного сияния [4].

Влияние ультрафиолетовой радиации на хрусталик связано с кумулятивным фотохимическим воздействием на хрусталиковые белки. Фотохимические изменения, генерируя образование флюоресцирующих хромофоров (пигментов), оказывают влияние на развитие ядерных катаракт. Концентрация хромофоров увеличивается с возрастом, ядро хрусталика окрашивается в желтый или бурый цвет, снижая его светопропускающую способность. Катарактогенный эффект ультрафиолетовой радиации имеется у всех лиц, ежедневно подвергающихся продолжительному воздействию природного или искусственного облучения (моряки, работники сельского хозяйства, работающие в горах или связанные с ультрафиолетовой полимеризационной техникой) [1].

Имеются данные о связи катаракты с особенностями пищевого рациона (в частности с недостатком пищевых протеинов), химического состава питьевой воды и многими другими факторами, уходящими корнями в климатографические и этнические особенности [3, 4, 10, 11]. На юге Китая более высокую распространенность катаракты связывают не только с выраженной инсоляцией, но и с высокой минерализацией воды) [11].

Из многочисленных данных литературы с определенной ясностью видно, что в жарких странах катаракта является доминирующей офтальмологической патологией, что и определено географическими особенностями этих территорий планеты. Однако клинические особенности течения катаракты на конкретной местности исследовались не везде и описаны в основном не с учетом изменений хрусталика вследствие воздействий определенных внешних факторов, а с указанием распространенности ее типичных форм, исследования функциональных результатов и осложнений [8].

Сочетание осложненной катаракты с патологией других структур глазного яблока представляет большие трудности для хирургического лечения данного заболевания, обуславливает высокую частоту осложнений в ходе операции и послеоперационном периоде, что, с одной стороны, заставляет офтальмохирургов искать более безопасные и малотравматичные способы лечения данной патологии; с другой — использовать для удаления осложненных катаракт, у части пациентов, рутинный способ интракапсулярной экстракции.

В Йемене долгое время использовали именно этот рутинный вид экстракции катаракты. Экстракапсулярная экстракция стала вводиться с 1990 года, тогда же стали имплантироваться первые интраокулярные линзы (ИОЛ), но только в отдельных офтальмологических центрах. Постепенно

имплантация ИОЛ стала неуклонно вытеснять обычную экстракцию катаракты. Аналогично – сейчас в отдельных микрохирургических центрах Йемена проводится такой современный вид экстракции катаракты, как факоэмульсификация с имплантацией эластичных ИОЛ [9].

С учетом особого географического положения республики Йемен представляет интерес изучение состояния хрусталиков местного населения при катаракте.

Целью настоящего исследования являлось выяснение особенностей экстракции катаракты у населения, проживающего в высокогорных районах в условиях интенсивной инсоляции (на примере Республики Йемен) в сравнении с особенностями экстракции катаракты у населения Европейских равнинных территорий (на примере Витебской области).

Материалы и методы

Нами проведен анализ 225 операций экстракции возрастной катаракты, произведенных у больных в возрасте от 25 до 75 лет (142 мужчины, 83 женщины), проживающих на территории, прилегающей к городу Таиз (Республика Йемен). Подвергшиеся офтальмологическому обследованию и лечению население высокогорной части Йемена проживает на территории (Тихама), являющейся южной частью Западного Высокогорья Аравийского полуострова. Эта местность возвышается над уровнем моря от 2000 м до 3000 м и более. Среднее ежедневное количество солнечных часов составляет – 8,4.

В качестве сравнения приведены данные об особенностях переднего отрезка глаза в предоперационном, внутриоперационном и послеоперационном периоде у 75 больных Витебской области в возрасте от 53 до 86 лет (30 мужчин и 45 женщин), также оперировавшихся по поводу возрастной

катаракты с использованием бесшовноадаптирующихся разрезов. Высота над уровнем моря западных районов Витебской области составляет до 100-150 м, а отдельные восточные районы достигают почти 300 м над уровнем моря. Среднее ежедневное количество солнечных часов по Витебской области составляет – 4,9.

Одновременно изучен уровень общего холестерина и фосфолипидов в хрусталиковом веществе 32 больных из Йемена и 29 больных Витебской области.

У всех больных проводилось стандартное клиническое обследование. Основными качественными характеристиками переднего отрезка глаза, на которые обращалось внимание при офтальмологическом исследовании, были: состояние ядра (плотность, цвет, размер) и задней капсулы хрусталика.

При проведении экстракапсулярной экстракции катаракты с последующей имплантацией ИОЛ использовался самоадаптирующийся клапанного «амбразурного» хордального разрез лимбальной части роговицы, скошенный в ее слоях [5].

Проводится акинезия, ретробульбарная анестезия, накладываются уздечные швы, векорасширитель. Глаз фиксируют хирургическим пинцетом за конъюнктиву и эписклеру у противоположного намеченному разрезу участка лимба.

Лезвием, наклоненным под острым углом к поверхности роговицы, как правило, в ее верхних отделах, почти параллельно радужке, проводится вкол в переднюю камеру через все ее слои (рис. 1).

Для продления разреза роговицы лезвие, наклоненное под острым углом к поверхности роговицы, проводится по возможности глубоко в переднюю камеру, и разрез осуществляется по намеченной линии преимущественно при выведении лезвия из передней камеры. За 1,5 - 2 мм до его окончания рукоятка лезвиедержателя

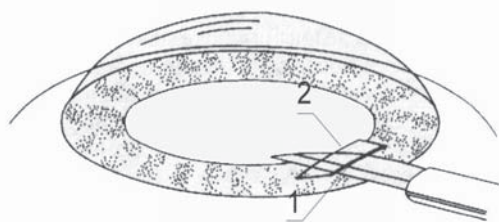


Рис. 1. Начало разреза с формированием его левого окончания (вид сверху-спереди). Острие лезвия направлено влево. 1 - наружный край разреза, 2 - внутренний край разреза.




Рис. 2. Завершение разреза, формирование его правого окончания.



Рис.3. ИОЛ имплантирована в переднюю камеру через расширенный разрез, на середину которого наложен шов.

постепенно приподнимается от себя для уменьшения скошенности разреза.

У самого его окончания рукоятка лезвиедержателя поворачивается еще и в противоположную сторону так, что выводимое из передней камеры лезвие режет задние (внутренние) слои роговицы больше, чем передние (наружные) (рис. 2).

По такой же методике производят разрез и к другому его окончанию.

При наличии синехий и воспалительных пленок после проведения роговичного разреза производится базальная коллобома радужки, затем вводится шпатель или ножницы Ваннаса и проводится синехиотомия, при необходимости – передняя витреоектомия. «Амбразурность» разреза дает достаточную свободу манипуляций в передней камере, сохраняя небольшую длину наружных поверхностей разреза (до 5 - 6 мм). В случае затруднений с введением ИОЛ через недостаточный по величине разрез, его расширяют в одну из сторон.

Через разрез в переднюю камеру вводится ИОЛ, заправляются гаптические элементы, ИОЛ центрируется (рис. 3).

Завершается операция введением в переднюю камеру стерильного физраствора и воздуха, которые герметизируют края разреза. В случае недостаточной герметизации накладывается один узловый шов (нейлон 10-00).

В 14 случаях при невозможности первичной имплантации ИОЛ вследствие разрыва при экстракции катаракты задней капсулы хрусталика семи пациентам была проведена отсроченная имплантация ИОЛ с транссклкральной фиксацией в иридоцилиарную область. При сочетании афакии с вторичной катарактой у 4 пациентов перед имплантацией ИОЛ производилось рассечение вторичной катаракты.

Ход операции. У всех пациентов операция проводилась под местной анестезией и максимальном мидриазае.

До начала операции каждая полипропиленовая петля привязывалась к гаптическому элементу «сулькусной» ИОЛ узлом-сцепкой.

Проводились разрезы конъюнктивы длиной 3 мм на 1-м и 7-ми часах в 4 мм от лимба (для левого глаза) или на 11-ти

и 5-ти часах (для правого глаза). Под конъюнктивальными лоскутами формировались два треугольных лоскута склеры основанием к лимбу.

Лезвием выполнялись два парацентеза роговицы на 1-м и 7-ми часах (для левого глаза).

При помощи тонкого шпателя выполнялось разделение передних и задних синехий для последующего свободного введения ИОЛ и ее правильной ориентации.

Через парацентез на 1-м часу вводилась игла с полипропиленовой петлей, фиксированной к верхнему гаптическому элементу «сулькусной» ИОЛ. Навстречу ей через нижний парацентез на 7-ми часах вводилась игла-проводник. В передней камере игла с полипропиленовой петлей вставлялась в просвет иглы-проводника, который с вставленной иглой извлекался из глаза через нижний парацентез.

На следующем этапе операции под склеральным лоскутом на 1-м часу в 1 мм от лимба в проекции ИЦО склера прокалывалась инъекционной иглой-проводником. Острие иглы-проводника выводилась из-под радужки в переднюю камеру. Навстречу игле-проводнику через парацентез на 7-ми часах обратно в переднюю камеру вводилась игла верхней фиксирующей нити и вставлялась в просвет иглы-проводника. Игла-проводник с уже вставленной иглой извлекалась из глаза из-под верхнего склерального лоскута.

Проведение нижней фиксирующей нити осуществлялось следующим образом. Острие иглы-проводника после ее вкола под нижний склеральный лоскут на 7-ми часах в 1 мм от лимба в проекции ИЦО выводилось из-под радужки в переднюю камеру. Навстречу игле-проводнику через парацентез на 1-м часу в переднюю камеру вводилась игла с нижней фиксирующей нитью и вставлялась в просвет иглы-проводника. Игла-проводник с вставленной

иглой извлекалась из глаза из-под нижнего склерального лоскута.

Парацентез на 1-м часу продлевался разрезом в виде хорды к окружности лимба до 6 мм в зависимости от диаметра оптической части ИОЛ, которая вводилась через хордальный роговичный разрез под радужку. Нити подтягивались и фиксировались узловыми швами под склеральными лоскутами. На середину хордального разреза накладывался один узловый шов (нейлон 10-00). Заканчивалась операция восстановлением передней камеры и наложением конъюнктивальных швов.

Период наблюдения составлял от 6 до 25 месяцев. Контроль состояния оперированных пациентов осуществлялся 1 раз в 3 месяца и включал визометрию, биомикроскопию и офтальмоскопию, тонометрию.

Результаты и обсуждение

Из 225 прооперированных больных Республики Йемен большую часть составляли мужчины - 63% пациентов, в Белоруссии количество оперируемых по поводу катаракты мужчин составляло меньшую долю – 40%. Средний возраст оперированных в Йемене пациентов составлял $55,6 \pm 8,6$ лет и был статистически достоверно ниже среднего возраста белорусских пациентов – $73,3 \pm 8,6$ лет ($p < 0,001$). Значительно меньшей была и давность заболевания, составлявшая соответственно в Йемене и Белоруссии $7,6 \pm 4,7$ месяцев и $19,3 \pm 12,8$ месяцев ($p < 0,003$).

Во время операций бурое плотное ядро (стандарт 3 – ВОЗ/ПрофСлепоты) [7] обнаружено у 178 (79%) прооперированных пациентов Йемена. У белорусов бурое ядро стандарта 3 имелось в 25 случаях (33%), а в остальных – имелись желтые (38 – 51%) и светлые (12 – 16%) ядра стандарта 2 и 1 классификации ВОЗ 2002 года. Помутнение задней капсулы у пациентов Йемена име-

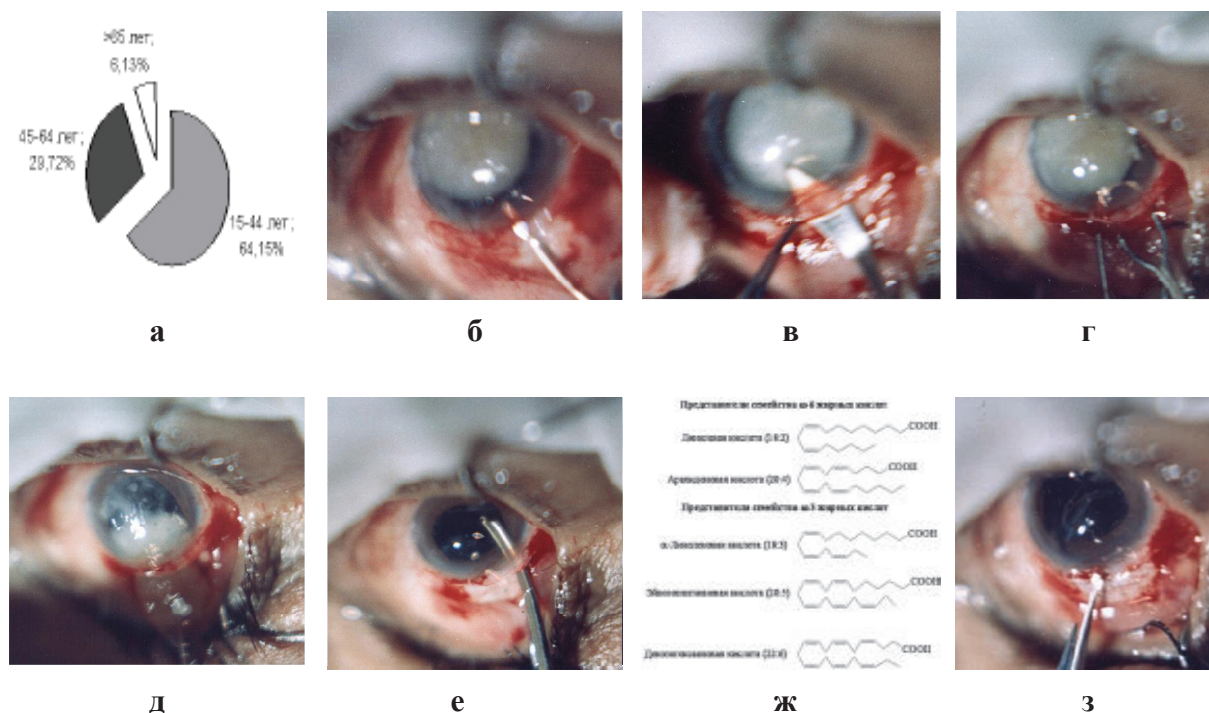


Рис. 5. а - капсулотомия через прокол, скошенный в слоях роговицы; б - введение визкоэластика под ядро хрусталика; в - расширение скошенного разреза для выведения ядра; г - подведение петли под ядро; д - выведение петель ядра хрусталика; е - вымывание остатков катарактальных масс; ж - подготовка к имплантации хрусталика; з - введение хрусталика через разрез роговицы.

лось в 30 случаях – (13%), у белорусов – в 5 случаях (7%).

Средний размер извлеченных катарактальных ядер у пациентов Йемена составил $6,2 \pm 0,5$ мм и был статистически достоверно больше, чем средний размер ($5,9 \pm 0,7$ мм) катарактальных ядер белорусов ($p < 0,02$).

Существенные различия выявились при исследовании уровня общих фосфолипидов в хрусталиковом веществе 32 больных из Йемена и 29 больных Витебской области, который составил соответственно $0,9$ мг/г и $1,6$ мг/г.

С учетом состояния ядра хрусталика, имеющего в большинстве случаев повышенную плотность и больший размер, катарактальный разрез формировали с учетом его возможного последующего расширения в ходе операции (рис. 5).

Выведение увеличенного ядра с помощью хрусталиковой микропетли вынуждало проводить расширение разреза с после-

дующим наложением дополнительных швов. У значительной части больных Йемена с увеличенным ядром (21 пациент) наблюдалось выделение разжиженного стекловидного тела, сопровождавшееся гипотонией оперированного глаза.

Проведены клинические исследования результатов транссклеральной фиксации ИОЛ в иридоцилиарную область через самоадаптирующийся разрез роговицы с проведением транссклеральных фиксирующих швов провизорно на адаптированном глазу. Транссклеральная фиксация ИОЛ не сопровождалась серьезными операционными и послеоперационными осложнениями, позволила получить хорошие функциональные результаты. Острота зрения $0,5$ и выше через 6 месяцев наблюдения достигнута у 11 пациентов, от $0,3$ до $0,4$ – у 2, ниже $0,3$ – у одного пациента. Причинами низкого зрения (менее $0,5$) явились: неправильный астигматизм из-за травматического рубца

роговицы - 1, дооперационные дегенеративные изменения сетчатки - 1, посттравматические изменения на глазном дне - 1.

Выявленные территориальные особенности не являлись в проводимых операциях неожиданностью для хирурга и позволили избежать во время экстракции катаракты непредвиденных осложнений. При выписке средняя острота зрения составила $0,51 \pm 0,1$, что соответствует достаточно высокому уровню, предъявляемому к качеству современной экстракции катаракты.

Выводы

1. Применение бесшоаноадаптируемых разрезов является удобным методом хирургического доступа при экстракции катаракты повышенной сложности, имеющейся в определенных географических регионах, где особенности течения катаракты требуют внимательного к ним отношения и дальнейшего изучения.

2. Подробное изучение особенностей патологии хрусталика у населения различных регионов планеты позволяет выбрать наиболее адекватный ход ведения операции и избежать во время экстракции катаракты непредвиденных осложнений.

ЛИТЕРАТУРА

1. Алиева, З. А. Профессиональная патология органа зрения / З. А. Алиева, А. П. Нестеров, З. М. Скрипниченко. – М.: Медицина, 1988. – 288 с.
2. Бирич, Т. А. Глазные болезни: учеб. пособие / Т. А. Бирич, А. Ю. Чекина Л. Н. Марченко. – Минск: Выш. шк., 1998. – 231 с.
3. Касьяненко, А. С. Распространенность старческой катаракты среди населения

Полтавской области, пользующегося водой с различным содержанием фтора / А. С. Касьяненко, Т. С. Корнева, Н. И. Ковган // Офтальмол. Журн. – 1984. – № 5. – С. 302 – 304.

4. Лантух В.В. Географические аспекты заболеваемости старческой катарактой / В. - В. Лантух // Вестн. Офтальмол. – 1985. – Т. 101, № 5. – С. 63 – 65.

5. Морхат, В. И. Малотравматичные методики микрохирургического лечения осложненной катаракты и интраокулярной коррекции афакии: инструкция на метод: утв. Советом по внедрению М-ва здравоохран. РБ 07.2005 / В. И. Морхат, Н. В. Ахременко, Д. М. Аль-Шариф. – Витебск: ВГМУ, 2005. – 15 с.

6. Федирко, П. А. Состояние органа зрения у лиц, пострадавших при Чернобыльской катастрофе / П. А. Федирко // Офтальмол. журн. – 1994. – № 2. – С. 98-100.

7. A Simplified Cataract Grading System / WHO Cataract Grading Group; World Health Organization, 2002. – 12 p.

8. Bамашму, М. А. Cataract surgery in Yemen (Prospective study) / М. А. Bамашму // The Yemenu Journal for Medical Sciences. – Vol. 2, N 1. – 2002. – P. 10– 15.

9. Bамашму, М. А. Is surgical managment of cataract and glaucouma patients in Yemen changing 2004 / М. А. Bамашму, А. А. Al-Shabooti // Physician's Journal. – 2004. – № 17. – P. 18 – 19.

10. Leske, M. C. The epidemiology of senile cataracts: a review / М. С. Leske, R. D. Sperduto // Amer. J. Epidemiol., 1983. – Vol. 118, N 3. – P.152 - 165.

11. Mao, Wen-Shu. Survey and treatment of the blind in Xinhui country / Wen-Shu Mao, Zheng-Shj Guang // Chin. Med. J. – 1982. – Vol. 95. – P.401 - 403.

Поступила 22.02.2007г.