
А.Ч. ШУЛЕЙКО, А.В. ВОРОБЕЙ, Г.Я. ХУЛУП

РЕГИОНАРНАЯ ГЕМОДИНАМИКА ТОНКОЙ КИШКИ ПРИ ЭКСПЕРИМЕНТАЛЬНОЙ ТОНКОКИШЕЧНОЙ НЕПРОХОДИМОСТИ

Комитет по здравоохранению Минского городского исполнительного комитета,
ГУО «Белорусская медицинская академия последипломного образования»,
Республика Беларусь

При экспериментальной кишечной непроходимости у собак для оценки артериальной перфузии тонкой кишки изучена возможность применения метода пульсовой оксиметрии. Установлено, что пульсоксиметрический способ определения регионарного насыщения гемоглобина кислородом (SpO_2) в артериальном микроциркуляторном русле стенки тонкой кишки дает возможность точного и быстрого определения отсутствия артериальной перфузии и развивающегося некроза тонкой кишки. Уровень насыщения гемоглобина кислородом (SpO_2) приводящего отдела тонкой кишки снижается при увеличении срока непроходимости и приближении к зоне непроходимости, что позволяет использовать данный метод для прогнозирования жизнеспособности тонкой кишки и состоятельности межкишечных анастомозов в послеоперационном периоде. Доказано, что при проведении расширенной резекции тонкой кишки при экспериментальной кишечной непроходимости достоверно улучшаются доплерографические показатели артериального кровоснабжения оставшейся тонкой кишки.

Ключевые слова: пульсовая оксиметрия, тонкокишечная непроходимость, резекция тонкой кишки.

In experimental intestinal obstruction in dogs, the possibility of application of the method of pulse oximetry was studied to evaluate arterial perfusion of the small intestine. It has been found out that pulse oximetry method of determination of hemoglobin regional saturation with oxygen (SpO_2) in the arterial microcirculatory bed of the small intestine walls permits establishing the absence of the arterial perfusion quickly and accurately as well as the beginning of necrosis of the small intestine. The level of saturation of hemoglobin oxygen (SpO_2) in the proximal part of the small intestine decreases when the duration of the obstruction increases and the zone is closer to the obstruction. This permits using the given method in order to estimate viability of the small intestine and the strength of intestinal anastomosis in the post-operative period. It has been proved that widened resection of the small intestine in experimental intestinal obstruction reliably improves the indexes of the arterial blood supply of the small intestine.

Keywords: pulse oximetry, obstruction of the small intestine, resection of the small intestine.

Оценка и прогноз жизнеспособности тонкой кишки, прогноз состоятельности межкишечных анастомозов в условиях кишечной непроходимости является не до конца решенной проблемой в хирургии. Наиболее актуальным направлением в разрешении данной проблемы является исследование регионарной гемодинамики и микроциркуляции тонкой кишки [1, 2, 3]. Ме-

тод оценки тканевого кровотока у людей должен быть безопасным, нетравматичным; измерения должны быть постоянными и воспроизводимыми, иметь количественное выражение и достаточную точность, не оказывать влияния на локальный кровоток [4], аппаратура должна быть компактной, готовой к применению в операционной, не требовать специального персонала [5].

Представляется перспективным использование пульсовой оксиметрии для оценки артериальной перфузии органов брюшной полости, ориентируясь по уровню напряжения кислорода в тканях. Пульсоксиметрия – доступный, неинвазивный и точный метод определения кровотока, быстрый в исполнении, не требующий дополнительных финансовых затрат [6, 7, 8]. Однако использование этого метода недостаточно разработано для оценки состояния артериальной перфузии тонкой кишки. Ряд авторов считают необходимым для обеспечения состоятельности межкишечных анастомозов уровень сатурации кислородом в анастомозируемых отделах кишечника не менее 70 – 85% [9]. Недостаточно изученным является вопрос состояния региональной гемодинамики и микроциркуляции сохраненной тонкой кишки после резекции ее части, а также влияния различных объемов резекции тонкой кишки на эти показатели.

Целью исследования было применение пульсовой оксиметрии и доплерографии для оценки регионарной гемодинамики тонкой кишки при экспериментальной непроходимости и резекции тонкой кишки для возможности прогнозирования жизнеспособности анастомозированных отделов кишечника, а также изучение состояния регионарной гемодинамики и микроциркуляции в сохраненной тонкой кишке после резекции ее части.

Материалы и методы

Эксперимент проведен на 19 беспородных собаках, обоего пола, массой 4 – 19 кг. На 1-ом этапе эксперимента создано: в 3 случаях модель странгуляционной и в 16 случаях модель обтурационной непроходимости. На 2-ом этапе эксперимента повторные операции по ликвидации непроходимости выполнялись в сроки 1 – 3 суток от

создания непроходимости. Во всех случаях проводилась резекция зоны непроходимости и приводящего отдела тонкой кишки различной длины: проведено 8 «больших» резекций (100 – 120 см) и 8 «малых» резекций (20 – 30 см) приводящего отдела тонкой кишки. Резекции завершены наложением энтероцекоанастомозов в 6 случаях и тонкокишечных анастомозов конец в конец в 10 случаях.

Проведено исследование жизнеспособности тонкой кишки в условиях экспериментальной непроходимости путем определения регионарного насыщения гемоглобина кислородом (SpO_2) в артериальном микроциркуляторном русле стенки тонкой кишки с применением аппарата пульсовой оксиметрии с использованием принципа спектроскопии в близком к инфракрасному спектру. Измерение пульсовой оксиметрии проводили с использованием портативного аппарата «PHYSIO-CONTROL» (США) с универсальным датчиком D-Y5 «Nellcor» (рис. 1). Измерения проводили в 3 точках приводящего отдела тонкой кишки: в непосредственной близости от зоны непроходимости, в 50 см от зоны непроходимости, в 100 см от зоны непроходимости, а также в одной точке отводящего отдела.

Проводили изучение магистрального артериального кровообращения в мезентериальных артериях 1-го порядка при выполнении различного объема резекции тонкой кишки с использованием доплеровской системы «Сономед-300» (РФ) и датчика 8 МГц. Проводилось измерение доплерографических показателей кровотока по одной из первых мезентериальных артерий 1-го порядка. Затем выполнялась перевязка до половины дистальных мезентериальных артерий 1-го порядка, после чего проводилось повторное измерение показателей кровотока на изучаемой артерии.

Изучались следующие показатели: Vmax – максимальная систолическая ско-

рость; V_{\min} – конечная диастолическая скорость; V_{av} – средняя скорость; RI – индекс сопротивления (индекс Пурсило); PI – индекс пульсации; ISD – систоло-диастолический индекс (индекс Стюарта); HR – частота сердечных сокращений.

Результаты и обсуждение

При проведении измерения пульсовой оксиметрии на неизменном кишечнике диапазон колебаний SpO_2 составил 90 – 95%, что связано с различной степенью наркотической депрессии внешнего дыхания у экспериментальных животных, среднее SpO_2 составило $93,2 \pm 0,3\%$.

В случае создания модели странгуляционной непроходимости при измерениях SpO_2 над деваскуляризированным отрезком кишечника во всех случаях получали 0%. Эти данные свидетельствуют о возможности точного определения жизнеспособности тонкой кишки пульсоксиметрическим способом с применением стандартного

оборудования, используемого в операционной. Таким образом, пульсоксиметрический способ определения регионарного насыщения гемоглобина кислородом (SpO_2) в артериальном микроциркуляторном русле стенки тонкой кишки дает возможность точного и быстрого определения отсутствия артериальной перфузии и развивающегося некроза тонкой кишки уже на начальных этапах прекращения артериального кровообращения до развития необратимых изменений в стенке кишки или в сомнительных случаях.

На втором этапе эксперимента проводили измерения SpO_2 в стенке приводящих и отводящих отделов тонкой кишки (таблица 1). Отводящая петля тонкой кишки визуально была практически не изменена, уже в 5 см от зоны непроходимости SpO_2 достоверно не отличалось от показателя, определяемого над неизменной тонкой кишкой. После создания 1 – 3-суточной непроходимости приводящая петля тонкой кишки была увеличена в диаметре на различном протяжении: от 50 см до 100 – 120 см.

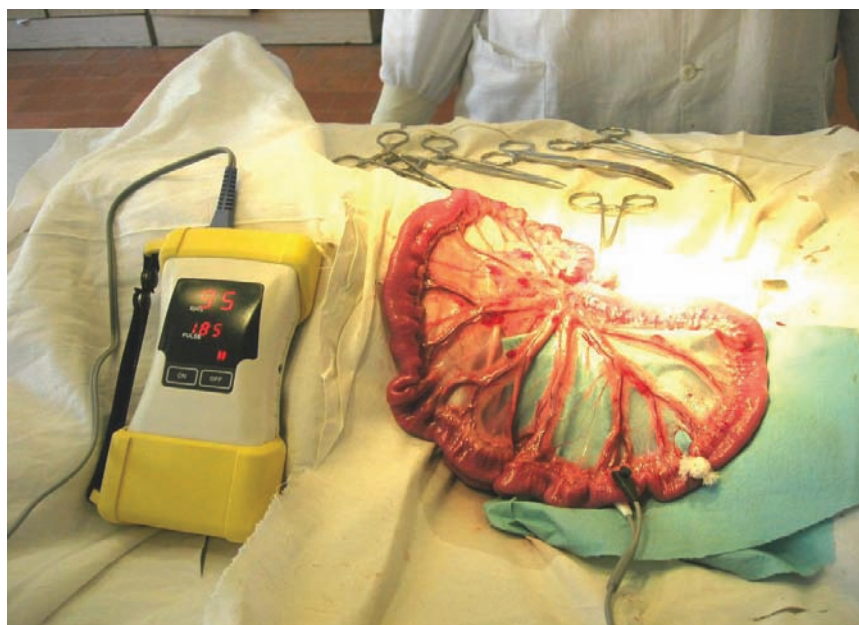

Рис. 1. Измерение пульсовой оксиметрии с использованием портативного аппарата «PHYSIO-CONTROL» (США) с универсальным датчиком D-YS «Nellcor».

Таблица 1

**Насыщение кислородом различных отделов тонкой кишки
при экспериментальной кишечной непроходимости**

№ опыта	SpO ₂ в неизмененной кишке	SpO ₂ в деваскуляризованном отрезке кишки	SpO ₂ приводящего отдела в 10 см от зоны непроходимости	SpO ₂ приводящего отдела в 50 см от зоны непроходимости	SpO ₂ приводящего отдела в 100 см от зоны непроходимости
1	95%	0%	68%	87%	95%
2	94%	-	65%	75%	93%
3	93%	0%	64%	76%	90%
4	92%	-	62%	79%	91%
5	94%	-	59%	84%	94%
6	94%	-	58%	65%	88%
7	91%	-	59%	73%	83%
8	92%	-	60%	69%	82%
9	95%	-	65%	70%	905
10	93%	-	66%	68%	85%
11	94%	-	60%	75%	85%
12	92%	-	69%	80%	88%
13	95%	-	66%	87%	925
14	95%	0%	65%	79%	93%
15	90%	-	59%	78%	87%
16	93%	-	68%	84%	91%
17	92%	-	62%	71%	84%
18	94%	-	58%	77%	80%

При измерении насыщения кислородом кишечной стенки в непосредственной близости от зоны непроходимости SpO₂ колебался в пределах 50 – 65%, в среднем 62,2±0,8%. Данный показатель достоверно отличается от SpO₂ нормальной кишечной стенки (Mann-Whitney U тест p<0,01). При измерении данного показателя у собак в сроки непроходимости 1 сутки SpO₂ составило 66,5%, в сроки непроходимости 48 часов SpO₂ в данной зоне имело значение 64,7%, в сроки непроходимости 72 часа – 60,8%.

Таким образом, при измерении насыщения кислородом кишечной стенки в непосредственной близости от зоны непроходимости SpO₂ уже в первые сутки отмечается значительное достоверное снижение уровня SpO₂ относительно неизмененной кишки (Mann-Whitney U тест p=0,00003), что отражает существенное нарушение микроциркуляторных процессов и позволяет прогнозировать несостоятельность межкишечных анастомозов, если бы они накладывались на этом уровне. При измерении на 2-е – 3-и сутки не-

проходимости уровни SpO_2 снижались до 60-64%, однако эти уровни достоверно не отличаются от показателей в первые сутки (Mann-Whitney U тест $p=0,12$).

При измерении насыщения кислородом кишечной стенки в 50 см от зоны непроходимости SpO_2 колебался в пределах 67–84%, среднее $76,5 \pm 1,5\%$. Данный показатель достоверно отличается от SpO_2 нормальной кишечной стенки (Mann-Whitney U тест $p < 0,01$). При измерении в сроки непроходимости 1 сутки SpO_2 составил 84,0%, в сроки непроходимости 48 часов SpO_2 в данной зоне имел значение 80,7% и достоверно отличался от показателя в 1 сутки (Mann-Whitney U тест $p < 0,01$), в сроки непроходимости 72 часа – 71,1% – достоверно отличался от показателя в 1-ые и 2-е сутки (Mann-Whitney U тест $p < 0,01$).

Таким образом, при измерении насыщения кислородом кишечной стенки приводящего отдела в 50 см от зоны непроходимости в первые и вторые сутки отмечалось снижение уровня SpO_2 до 80 – 84%. Данные уровни насыщения кислородом кишечной стенки не являются критическими в плане состоятельности анастомозов. Через 72 часа после развития непроходимости уровень SpO_2 снижался до 71%, что отражает существенное нарушение микроциркуляторных процессов и позволяет прогнозировать несостоятельность межкишечных анастомозов, если бы они накладывались на этом уровне.

При измерении насыщения кислородом кишечной стенки в 100 см от зоны непроходимости SpO_2 колебался в пределах 83 – 94%, среднее $88,3 \pm 0,1\%$. Данный показатель достоверно не отличается от SpO_2 нормальной кишечной стенки (Wold-Wolfowitz тест $p=0,09$). При измерении у собак в сроки непроходимости 1 сутки SpO_2 составил 94,0%, в сроки непроходимости 48 часов SpO_2 в данной зоне имел значение 91,3%, в сроки непроходимости 72 часа – 84,9%

Таким образом, при измерении насыщения кислородом кишечной стенки приводящего отдела в 100 см от зоны непроходимости в первые и вторые сутки снижение уровня SpO_2 практически не отличается от исходного (91-94%). Через 72 часа после развития непроходимости уровень SpO_2 снижался до 84%, при этом достоверно отличался от показателя в 1-ые сутки (Mann-Whitney U тест $p < 0,01$). Однако данный уровень насыщения кислородом микроциркуляторного русла кишечной стенки тонкой кишки не является критическими в плане состоятельности анастомозов.

Проведен анализ изменения насыщения кислородом кишечной стенки приводящего отдела на различном расстоянии от зоны непроходимости в различные сроки. В непосредственной близости от зоны непроходимости через 24 часа от развития непроходимости уровень SpO_2 составил $81,1 \pm 5,1\%$, что достоверно ниже исходного уровня (Mann-Whitney U тест $p=0,04$), в этой же зоне через 48 часов SpO_2 составил $78,1 \pm 2,5\%$, что достоверно ниже исходного уровня (Mann-Whitney U тест $p < 0,01$), в этой же зоне через 72 часа SpO_2 составил $72,5 \pm 2,0\%$, что также достоверно ниже исходного уровня (Mann-Whitney U тест $p < 0,01$). Показатели SpO_2 через 48 и 72 часа от развития непроходимости достоверно не отличаются от уровня SpO_2 в 24 часа (Mann-Whitney U тест $p=0,12$) (рис. 2).

В 50 см от зоны непроходимости через 24 часа от развития непроходимости уровень SpO_2 составил $81,1 \pm 5,1\%$, что достоверно ниже исходного уровня (Mann-Whitney U тест $p=0,04$), в этой же зоне через 48 часов SpO_2 составил $78,1 \pm 2,5\%$ достоверно ниже исходного уровня (Mann-Whitney U тест $p < 0,01$), в этой же зоне через 72 часа SpO_2 составил $72,5 \pm 2,0\%$ достоверно ниже исходного уровня (Mann-Whitney U тест $p < 0,01$). Показатели SpO_2 через 48 и 72 часа от развития непроходи-

SpO₂ (%) в 10 см от зоны непроходимости

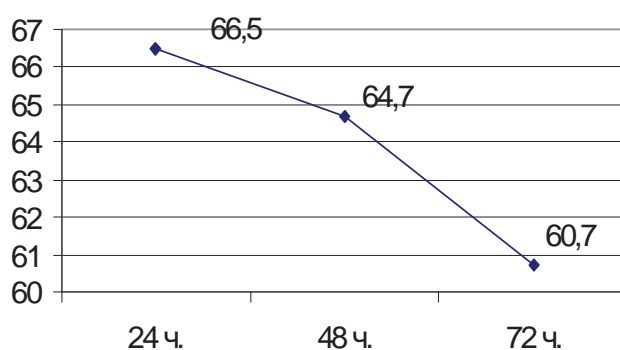


Рис. 2. Насыщение кислородом приводящего отдела тонкой кишки в 10 см от зоны непроходимости в 1-е – 3-и сутки непроходимости.

SpO₂ (%) в 50 см от зоны непроходимости

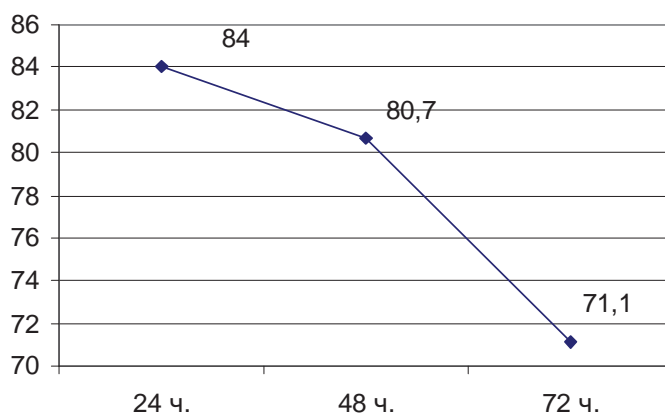


Рис. 3. Насыщение кислородом приводящего отдела тонкой кишки в 50 см от зоны непроходимости в 1-е – 3-и сутки непроходимости.

мости достоверно не отличаются от уровня SpO₂ в 24 часа (Mann-Whitney U тест p=0,12) (рис. 3).

В 100 см от зоны непроходимости через 24 часа от развития непроходимости уровень SpO₂ составил 81,1±5,1%, достоверно ниже исходного уровня (Mann-Whitney U тест p=0,04), в этой же зоне через 48 часов уровень SpO₂ составил 78,1±2,5%, достоверно ниже исходного

уровня (Mann-Whitney U тест p<0,01), в этой же зоне через 72 часа SpO₂ составил 72,5±2,0% достоверно ниже исходного уровня (Mann-Whitney U тест p<0,01). Показатели SpO₂ через 48 и 72 часа от развития непроходимости достоверно не отличаются от уровня SpO₂ в 24 часа (Mann-Whitney U тест p=0,12) (рис. 4).

При измерении доплерографических показателей на мезентериальных артериях

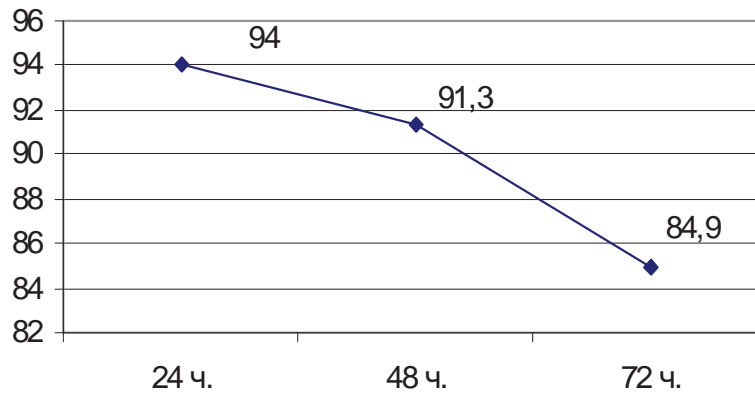
SpO₂ (%) в 100 см от зоны непроходимости

Рис. 4. Насыщение кислородом приводящего отдела тонкой кишки в 100 см от зоны непроходимости в 1-е – 3-и сутки непроходимости.

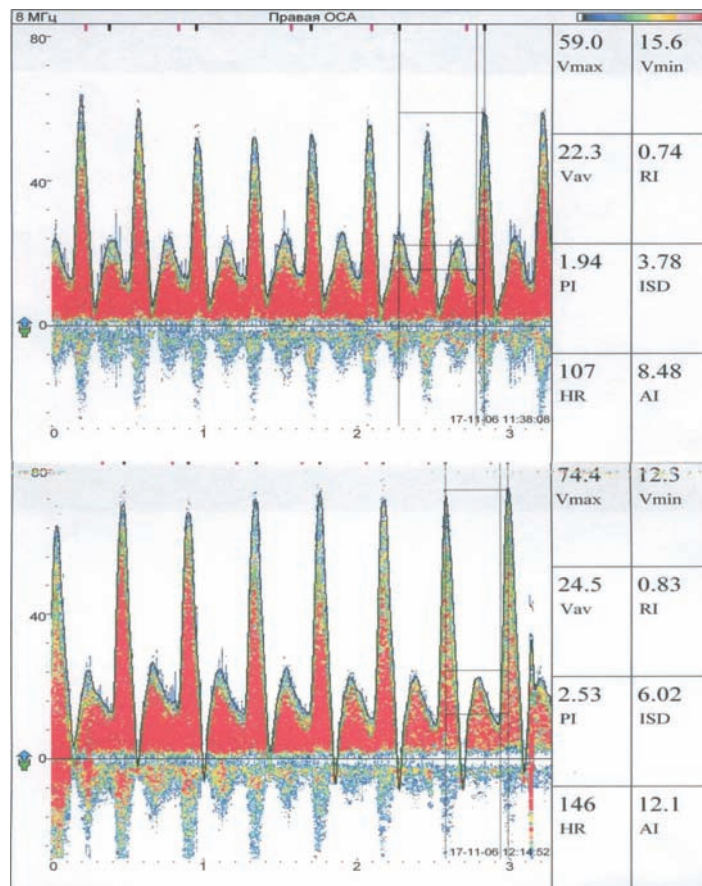


Рис. 5. Допплерограммы до и после резекции тонкой кишки.

**Допплерографические показатели в мезентериальной артерии
до и после резекции тонкой кишки**

	1	2	3	4	5	6	7	8	9	10	Ср.
V max 1	36,2	26,2	59,0	56,4	29,9	49,4	24,9	46,6	37,3	55,5	42,1
V max 2	51,0	38,6	74,4	66,2	46,2	67,7	29,3	70,3	56,6	74,2	57,5
V min 1	6,51	10,8	15,6	18,2	5,64	9,12	4,78	14,1	9,99	16,7	11,12
V min 2	6,08	13,2	12,3	23,0	5,43	14,1	9,33	24,9	22,3	24,0	14,48
V av 1	9,99	11,0	22,3	23,2	9,33	16,7	8,25	19,1	15,1	19,5	16,45
V av 2	13,8	15,8	24,5	26,0	13,8	26,7	11,5	24,0	21,7	27,1	20,5
RI 1	0,82	0,61	0,74	0,68	0,81	0,82	0,81	0,7	0,73	0,7	0,74
RI 2	0,88	0,66	0,83	0,65	0,88	0,79	0,68	0,65	0,61	0,68	0,73
PI 1	2,98	1,45	1,94	1,64	2,6	2,42	2,45	1,7	1,8	1,99	2,1
PI 2	3,28	1,6	2,53	1,66	2,94	2,01	1,74	1,88	1,58	1,85	2,1
ISD 1	5,57	2,57	3,78	3,1	5,31	5,43	5,23	3,31	3,74	3,32	4,16
ISD 2	8,39	2,92	6,02	2,88	8,52	4,08	3,14	2,82	2,53	3,08	4,43
HR 1	96	82	107	76	100	139	97	144	94	73	100,8
HR 2	101	78	146	77	98	133	99	74	86	75	96,6
AI 1	5,81	4,18	8,48	7,46	3,8	7,01	3,94	5,65	4,27	6,07	5,67
AI 2	6,38	4,41	12,1	9,64	5,8	9,31	4,46	8,86	7,66	11,1	7,97

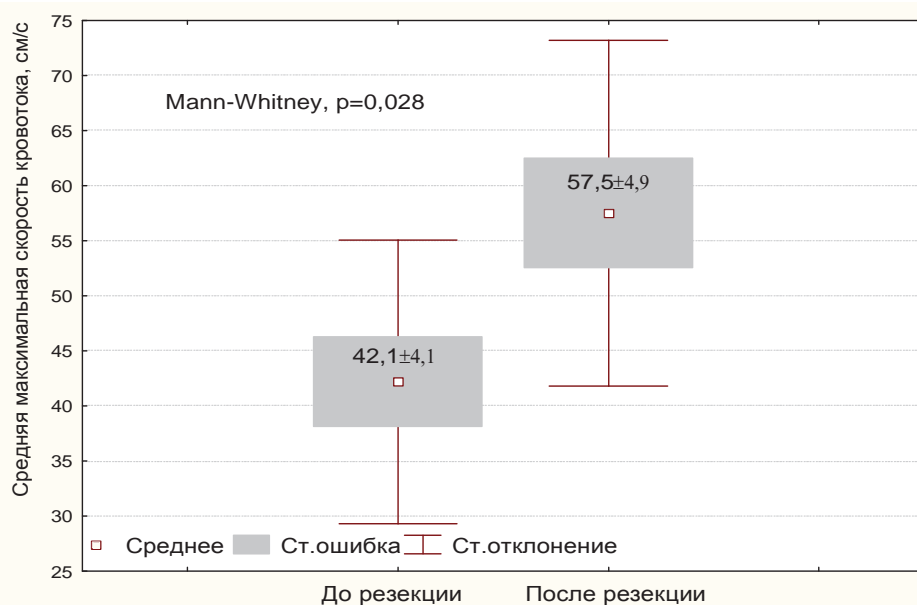


Рис. 6. Средняя максимальная скорость кровотока в мезентериальной артерии до и после резекции тонкой кишки.

1-го порядка после перевязки около половины дистальных мезентериальных артерий 1-го порядка были получены следующие результаты, отраженные в таблице 2 (рис. 5).

При изучении доплерографических показателей до и после резекции тонкой кишки отмечается достоверное увеличение максимальной систолической скорости от

42,1±4,1 до 57,4±4,9 (Mann-Whitney U тест $p=0,03$), конечной диастолической от 11,1±1,5 до 15,5±2,4 и средней скорости кровотока от 15,4±1,7 до 20,5±1,9 (Mann-Whitney U тест $p=0,05$) по сохраненным сосудам (рис. 6). В то же время, RI – индекс сопротивления (индекс Пурило), PI – индекс пульсации, ISD – систоло-диастолический индекс (индекс Стюарта), частота сердечных сокращений достоверно не различались. Проведенное исследование показывает, что при проведении расширенной резекции тонкой кишки кровообращение оставшейся тонкой кишки улучшается ввиду увеличения скорости кровотока и соответственно объему протекающей артериальной крови.

Выводы

Пульсоксиметрический способ определения регионарного насыщения гемоглобина кислородом (SpO_2) в артериальном микроциркуляторном русле стенки тонкой кишки дает возможность точного и быстрого определения отсутствия артериальной перфузии и развивающегося некроза тонкой кишки.

Уровень насыщения гемоглобина кислородом (SpO_2) в приводящем отделе тонкой кишки снижается при увеличении срока непроходимости и приближении к зоне непроходимости, что коррелирует с развивающимися нарушениями микроциркуляции.

Использование пульсоксиметрического способа определения регионарного насыще-

ния гемоглобина кислородом (SpO_2) в артериальном микроциркуляторном русле стенки тонкой кишки позволяет прогнозировать жизнеспособность тонкой кишки и состоятельность межкишечных анастомозов.

При проведении расширенной резекции тонкой кишки улучшаются условия артериального кровоснабжения оставшейся тонкой кишки.

ЛИТЕРАТУРА

1. Смирнов, Д. В. Патогенетические и клинические характеристики эндо-токсикоза при острой кишечной непроходимости: автореф. дисс. ... канд. мед. наук / Д. В. Смирнов. – 1999.
2. Москаленко, В. И. Интраоперационная диагностика жизнеспособности кишки люминисцентным методом: автореф. дисс. ... канд. мед. наук / В. И. Москаленко. – 1999.
3. Ерюхин, И. А. Кишечная непроходимость: руководство для врачей / И. А. Ерюхин, В. П. Петров, М. Д. Ханевич. – СПб.: Питер. – 1999.
4. Granger, D. N. Recent advances in measurement of gastrointestinal blood flow / D. N. Granger, P. R. Kvietys // Gastroenterology. – 1985. – Vol. 88, N 4. – P. 1073-1076.
5. Morgan, P. G. Operative assessment of intestinal viability / P. G. Morgan, T. F. Gorey // Surg. Clin. Nort. Am. – 1992. – Vol. 72, N 1. – P. 143-155.
6. Ferrara, J. J. Surface oximetry. A new method to evaluate intestinal perfusion / J. J. Ferrara, D. L. Dyess, M. Laseci // Amer. Surg. – 1988. – Vol. 54, N 1. – P. 10-14.
7. DeNobile, J. Pulse oximetry as a means of assessing bowel viability / J. DeNobile, P. Guzzetta, K. Patterson // J. Surg. Res. – 1990. – Vol. 48, N 1. – P. 21-23.
8. Intraoperative determination of intestinal viability by pulseoximetry / D. F. Tollefson [et al.] // Ann. Vasc. Surg. – 1995. – Vol. 9, N 4. – P. 357-360.
9. Assessment of anastomotic reliability with pulse oximetry in graded intestinal ischemia: an experimental study in dogs / Z. Turkyilmaz [et al.] // J. Pediatr. Surg. – 1997. – Vol. 32, N 12. – P. 1728-1731.

Поступила 30.01.2008 г.