

М.А. НИКОЛЬСКИЙ

ОПЫТ ЛЕЧЕНИЯ БОЛЬНЫХ С ПОСТТРАВМАТИЧЕСКИМ
ОССИФИЦИРУЮЩИМ МИОЗИТОМ

УО «Витебский государственный медицинский университет»,
Республика Беларусь

Проведён анализ накопленного опыта лечения 19 больных с посттравматическим оссифицирующим миозитом конечностей различной локализации. Оперировано двое и пролечено консервативно 17 пациентов. Сделан вывод, что успех лечения определяется индивидуальным подходом к выбору метода и схемы восстановительного лечения. Предпочтение отдаётся консервативному методу. Оперативное лечение противопоказано в стадии незрелой оссификации, а в стадии зрелой оссификации нецелесообразно из-за возможного рецидива в еще больших размерах.

Ключевые слова: посттравматический оссифицирующий миозит

The experience acquired in treatment of 19 patients with different localization posttraumatic ossifying myositis of extremities was made. Two patients were operated on, seventeen patients underwent conservative treatment.

The conclusion has been drawn that the success of treatment is predetermined by the individual approach to the choice of method and scheme of rehabilitation therapy. The conservative method is preferable. Surgical treatment is contraindicated at the stage of immature ossification, being inexpedient at the stage of mature ossification due to possible relapse on a still larger scale.

Keywords: posttraumatic ossifying myositis

Повреждения опорно-двигательного аппарата (ОДА) в настоящее время имеют тенденцию к прогрессивному увеличению на фоне роста травматизма. За последние 10 лет только на дорогах Республики Беларусь погибло около 18 тысяч человек. На одного погибшего регистрируется в среднем 2,5–3 пострадавших с повреждением ОДА.

Одним из наиболее серьёзных осложнений повреждений ОДА является развитие оссифицирующего посттравматического миозита (ОПМ), так как в травматологической практике при лечении ушибов мягких тканей наличие гематомы часто не учитывается или просто игнорируется. Это объясняется тем, что многие травматологи и хирурги придерживаются классического представления о возможности рассасывания гематомы при консервативном ле-

чении. Недооценка роли внутритканевой и особенно субпериостальной гематомы становится очевидной, если учесть возможность оссификации мышц имбибированной кровью и развитие стойких смешанных контрактур, нарушающих функцию суставов верхних и нижних конечностей. Клинически это проявляется ограничением объёма движений в них, степень которых зависит от величины и протяжённости оссификации мышц, той или иной группы, является одной из причин снижения трудоспособности и инвалидности пациентов. Эта проблема становится особенно актуальной в связи с увеличением посттравматических осложнений в виде оссификации поврежденных мягких тканей имбибированной кровью, наличием противоречивых взглядов и положений, касающихся профилактики и существующих методов

консервативного и оперативного лечения.

Цель исследования: дать анализ консервативного и хирургического методов лечения ОПМ и рекомендовать наиболее эффективный и доступный комплекс лечебных мероприятий с учетом изучения отдаленных результатов.

Материал и методы

Работа основана на изучении данных клинического, рентгенологического, биохимического исследований, консервативного (17) и оперативного (2) методов лечения у 19 больных в возрасте от 15 до 70 лет с оссифицирующим посттравматическим миозитом. Среди пациентов было 5 лиц женского и 14 мужского пола. При биохимическом исследовании крови определяли кальций, фосфор, щелочную фосфатазу, натрий, калий, сахар, остаточный азот, в моче – экскрецию кальция и фосфора. При первичном обращении и в динамике выполняли рентгенографию соответствующих сегментов.

Локализация поражений распределялась следующим образом: в плечевом суставе после передненижнего вывиха у 2, в локтевом суставе у 3, ягодичной области в проекции седалищного бугра у 1, тазобедренного сустава у 1, передненаружной поверхности мышечного массива бедра у 5, оскольчатого перелома бедренной кости с последующим интрамедуллярным (3) и накостным остеосинтезом (1) у 4, голени у 2 и мягких тканей подошвенной поверхности стопы после сквозного пулевого ранения у инвалида Великой Отечественной войны у 1.

Результаты исследования

У всех больных была типичная клиническая картина, характерная для оссификации мягких тканей травматической эти-

ологии. Основу клинической диагностики составляли следующие симптомы.

Кардинальный признак – ограничение функции в суставах верхней и нижней конечности. Клинически это проявлялось ограничением подвижности в соответствующем или в нижележащем суставе конечности различной степени тяжести вплоть до полного отсутствия (в тазобедренном и коленном суставах после выполнения четырех операций по удалению оссифицированных тканей из передненаружной поверхности мышечного массива бедра в специализированных ортопедо-травматологических отделениях).

Второй основной симптом – уплотнение мягких тканей пострадавшей конечности, которое всегда соответствовало локализации поврежденных тканей. Одной из важных жалоб больных, независимо от давности заболевания, являлись боли в суставе пораженной конечности. Последние значительно усиливались при ходьбе и физической нагрузке.

Клиническое обследование больного всегда дополнялось тщательным рентгенологическим исследованием и только после этого представлялась возможность сформулировать окончательный диагноз. При рентгенологическом исследовании мы широко использовали известные стандартные и по показаниям дополнительные укладки, в том числе и через определённые интервалы времени. Весьма информативным при ОПМ является томографическое обследование. Рентгенологически в зависимости от срока давности с момента травмы выявлялась оссификация мягких тканей различной степени зрелости.

Первым признаком травматического ОПМ на фоне уплотнения мягких тканей являлось появление нежной бесформенной костной тени. При незрелой стадии контуры оссификата нечёткие, размытые, структура его неоднородна со значительными

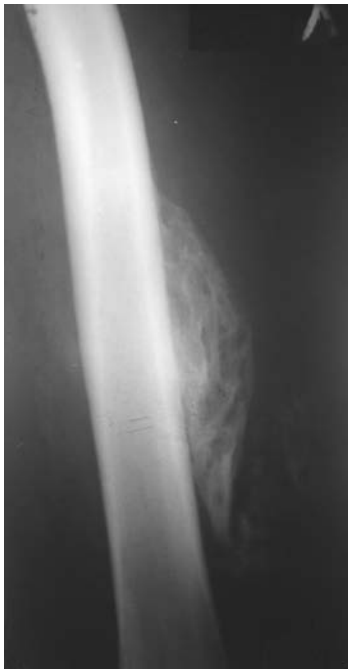

Рис. 1. Незрелая стадия ОМ у пациента после обширной гематомы по наружной поверхности бедра, образовавшейся вследствие тупой травмы во время игры в футбол.

участками разряжения и уплотнения (рис. 1).

В зрелой стадии контуры оссификата чёткие, ровные с хорошо выраженной кортикальной пластинкой. Структура оссификата неоднородная. Размеры его различны и зависели от тяжести и локализации повреждения мягких тканей, надкостницы и степени имбибиции кровью. Наибольшие размеры оссификации мягких тканей отмечены в области бедра (рис. 2).

При биохимических исследованиях крови у 9 пациентов обращало внимание умеренная гиперкальциемия и снижение щелочной фосфатазы у семи пострадавших. Остальные биохимические показатели не отличались от показателей здоровых людей. Какой-либо зависимости нарушений биохимических показателей крови от степени выраженности клинко-рентгенологических данных у исследуемых пациентов не выявлено.

Лечение. Возникает принципиальный

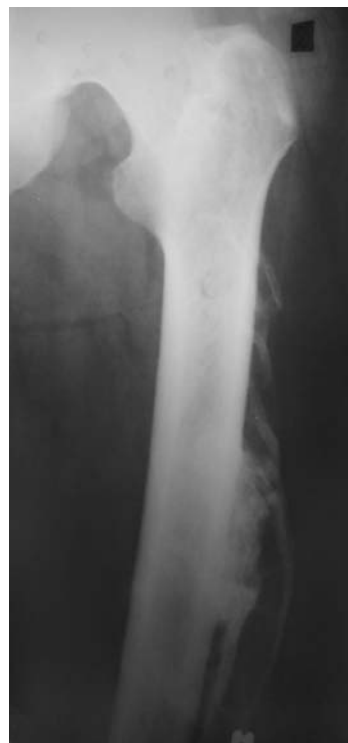вопрос для дискуссии. Какой метод лечения консервативный или оперативный показан пациентам с ОМ?

До настоящего времени отсутствует единство взглядов на должный объем и методы лечения. Абсолютное большинство авторов [1, 2, 3] отдают предпочтение консервативному методу лечения из-за возможного рецидива. Попытка ранних оперативных вмешательств в стадии незрелой оссификации приводит к развитию вторичной еще большей оссификации мягких тканей [4].

Нами проведён анализ консервативного (17) и оперативного (2) методов лечения. В качестве иллюстрации может служить следующее клиническое наблюдение.

Больной Л., 30 лет, поступил в клинику с жалобами на ограничение отведения правого бедра и уплотнение мягких тканей по наружной поверхности правого тазобедренного сустава. В анамнезе травма во вре-

Рис. 2. Зрелая стадия ОМ у пациента через 1 год после тупой травмы мягких тканей бедра во время игры в футбол.



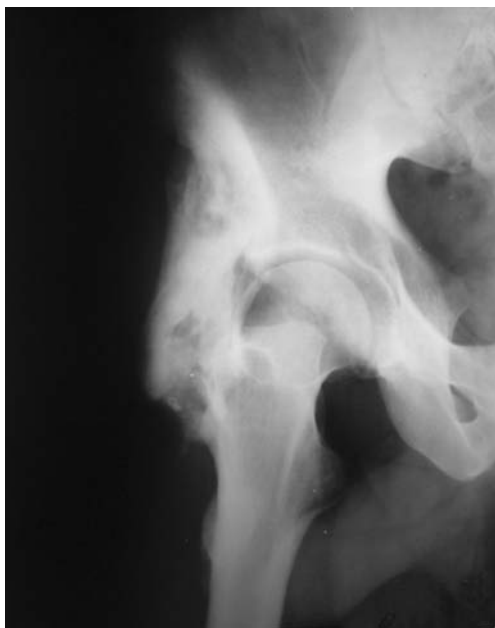

Рис. 3. Оссифицирующий миозит по наружной поверхности правого тазобедренного сустава. Зрелая стадия.

мя дорожно-транспортного происшествия около одного года назад. Лечился в центральной районной больнице консервативно с помощью различных физиотерапевтических процедур, в т.ч. и тепловых. Межмышечная гематома не вскрывалась.

При объективном обследовании было отмечено наличие уплотнения мягких тканей костной плотности от средней части большого вертела до тела подвздошной кости. При пальпации контуры образования четкие, болезненность не определялась. Регионарные лимфоузлы не увеличены. Движения в правом тазобедренном суставе: разгибание-сгибание 10/0/130; отведение-приведение 0/0/30 градусов, внутренняя-наружная ротация 20/0/50 градусов. Движения в левом тазобедренном и коленном суставах в полном объеме.

При клиническом и биохимическом исследовании крови патологических изменений не выявлено.

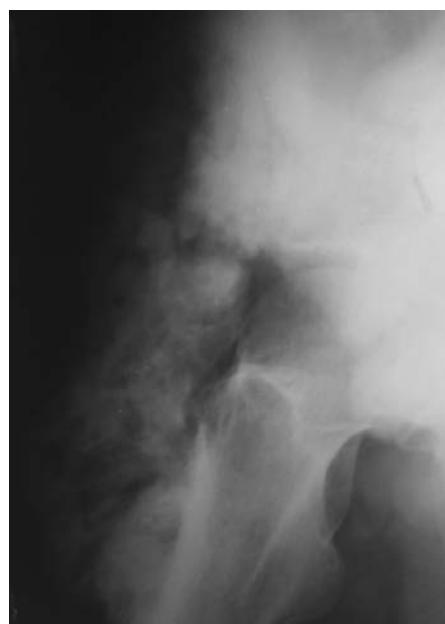
На рентгенограмме правого тазобедренного сустава выявлено наличие костного образования неоднородной плотности с

четкими контурами 125x40 мм, расположенного в мягких тканях снаружи от основания большого вертела до тела подвздошной кости (рис. 3).

Клинический диагноз: оссифицирующий миозит (гетеротопическая посттравматическая оссификация) по наружной поверхности правого тазобедренного сустава. Зрелая стадия. Приводящая контрактура правого бедра (отведение-приведение 0/0/30).

Произведена операция – удаление костного оссификата 140x52 мм, расположенного внесуставно, четко отграниченного от окружающих мягких тканей. Операция выполнялась с соблюдением тщательного гемостаза, бережного отношения к окружающим тканям, заполнением образовавшейся полости окружающими мышцами и дренированием раны трубчатым дренажем. Последний удален через двое суток. В послеоперационном периоде осложнений не было, полностью восстановилось отведение и разгибание правого бедра.

Рис. 4. Рецидив оссифицирующего миозита через 7 мес. после оперативного удаления внесуставно расположенного посттравматического оссификата. Незрелая стадия.



Через 7 месяцев клинически выявлен рецидив оссификации мягких тканей еще больших размеров по наружной поверхности правого тазобедренного сустава. Отведение-приведение правого бедра 0/0/30 градусов. На рентгенограмме определяется наличие костного образования с нечёткими контурами, неоднородной структуры 210x60 мм, расположенного внесуставно по наружной поверхности правого тазобедренного сустава (рис. 4).

Пациенту проведено консервативное лечение в виде поверхностной лучевой рентгенотерапии по 50 рад через один день шесть сеансов и приема аспирина по 0,5 два раза в сутки после еды в течение трех недель. При дальнейшем наблюдении через 3,5 года сохранялось стойкое ограничение отведения бедра при отсутствии нарушения приведения, разгибания и сгибания. Рентгенологически увеличения оссификата не отмечено.

Развитие посттравматического оссифицирующего миозита можно предупредить. Для этого считаем целесообразным раннее дренирование гематомы трубчатым дренажем до 10 мм или вакуум-дренажем, назначение нестероидных противовоспалительных препаратов в течение 10 дней в комплексе с магнитотерапией, электрофорезом КI или хлористым натрием и ранних активных сокращений мышц повреждённого сегмента конечности, а позднее активных движений в смежных и повреждённом суставах. Активные сокращения мышц, так же, как и активные движения в суставе будут полезными при полном отсутствии болевых ощущений и проводиться по 10–15 минут не менее 1,5 часов в день. Занятия только в кабинете ЛФК следует считать контролирующими правильность осуществления пациентом активной гимнастики, но крайне недостаточными. Следует разумно дозировать труд, не допускать переутомления, делать перерывы для отды-

ха. Активные сокращения мышц и движения в комплексе с нестероидными противовоспалительными препаратами, физиотерапией способствуют более быстрому рассасыванию гематомы, предупреждению рубцовых сращений, сохранению функции травмированных мышц и восстановлению объёма движений в суставе. Хороший эффект достигается назначением электроионофореза с КI или хлористым натрием в количестве не менее 20 процедур, электрофореза с лидазой, лазерного излучения в сочетании с магнитотерапией и КВЧ-терапией.

Не следует назначать массаж, различные тепловые процедуры (аппликации парафина, озокерита и др.) в первые 3–3,5 месяца после травмы, ношение больших грузов, висы на перекладине, выполнение пассивных форсированных упражнений, направленных на растяжение повреждённых тканей. Эти рекомендации на любом этапе реабилитации могут способствовать дополнительному повреждению тканей, увеличению болей и ограничению активных движений – базовой основы профилактики контрактуры в ближайшем или в смежных суставах. Движения в суставе должен восстановить сам пациент активной гимнастикой [4, 5]. Указанные назначения недопустимы при реабилитации вывихов предплечья, повреждениях дистального конца плеча в проксимальной части костей предплечья. Следует подчеркнуть, что образование гетеротопических оссификатов в параартикулярных тканях является одной из особенностей повреждений локтевого сустава [4, 6]. Поэтому все манипуляции при вывихах предплечья и околоустьевых повреждениях должны производиться под общим обезболиванием и крайне щадящими методами.

У пациента Л., 70 лет, участника Великой Отечественной войны, с ОМ после огнестрельного ранения мягких тканей

сгибательной поверхности стопы при отсутствии эффекта от комплексного консервативного лечения (медикаментозное+физиолечение+ортопедическое – ходьба с палочкой и костылями) использовалась глубокая рентгенотерапия по общепринятой методике. Последняя оказывала положительный эффект на 8–10 мес. Показанием для назначения повторного курса рентгенотерапии являлись сильные боли при попытке наступить на ногу и отсутствие патологических изменений в крови при лабораторном исследовании. После 3-х лет лечения пациент сменил место жительства и за медицинской помощью не обращался.

Накопленный опыт лечения посттравматического оссифицирующего миозита позволил нам сформулировать некоторые положения о данной патологии и дать рекомендации по его лечению.

1. Исходы повреждений конечностей с образованием межмышечной гематомы во многом зависят от тяжести повреждения мягких тканей, надкостницы, величины гематомы и радикальности её дренирования.

2. Посттравматический оссифицирующий миозит является одним из тяжёлых осложнений при повреждениях опорно-двигательного аппарата (ушибы мягких тканей, вывихи, переломы, оперативные вмешательства на костной ткани), сопровождающихся развитием контрактуры в ближайшем и смежных суставах, а при обширной оссификации мягких тканей внесуставным анкилозом с ухудшением качества жизни.

3. Оценка степени тяжести и стадии развития гетеротопической оссификации, её локализации обуславливает необходимость индивидуального подхода к выбору метода и схемы восстановительного лечения.

4. Посттравматический оссифицирующий миозит можно предупредить или уменьшить тяжесть его путём своевременных, атравматичных манипуляций при

вправлении вывихов под общим обезболиванием, безболезненной атравматичной репозиции отломков при переломах в первые три дня после травмы, радикального своевременного дренирования гематомы, обеспечения необходимой иммобилизации и соответствующего реабилитационного лечения.

5. Восстановительное лечение с первых дней госпитализации должно быть ранним, щадящим, комплексным, интенсивным, продолжительным и непрерывным.

6. Назначение массажа, тепловых процедур и пассивных форсированных упражнений на любом этапе лечения может способствовать увеличению степени тяжести оссифицирующего миозита и развитию стойкой контрактуры.

7. Оперативное лечение пациентов с незрелой стадией посттравматического оссифицирующего миозита противопоказано, а в стадии зрелой оссификации нецелесообразно из-за возможного рецидива в ещё больших размерах.

8. В случае оперативного лечения хирургическое вмешательство должно быть максимально атравматичным, с выполнением тщательного гемостаза, ушивания образовавшейся полости на месте удалённого зрелого оссификата и эффективного вакуум дренирования послеоперационной гематомы.

ЛИТЕРАТУРА

1. Некоторые клинические аспекты лечения больных с травматическими оссифицирующими миозитами / К. М. Белозор [и др.] // Ортопедия, травматология и протезирование. – 1989. – № 1. – С. 56-57.
2. Сочетанная травма позвоночника / О. И. Дулуб [и др.] // Организация нейротравматологической помощи при спинальной травме: материалы респ. науч.-практич. конф., посвящ. 20-летию центра спинальной травмы / ГУ БелНИИТО. – Минск, 2007. –

С. 54.

3. Дятлов, М. М. Сложные повреждения таза. Что делать? / М. М. Дятлов // Руководство для врачей и студентов. – Гомель: ГГМУ, 2006. – С. 153-493.

4. Каплан, А. В. Гетеротопическая травматическая оссификация / А. В. Каплан // Повреждения костей и суставов. – М.: Медицина, 1979. – С. 240-241.

5. Рейнберг, С. А. Оссифицирующий миозит / С. А. Рейнберг // Рентгенодиагностика заболеваний костей и суставов. – М.: Медицина, 1964. – С. 81-87.

6. Уотсон-Джонс, Р. Оссифицирующий миозит и травматическая субпериостальная оссификация / Р. Уотсон-Джонс // Переломы костей и поврежде-

ния суставов. – М.: Медицина, 1972. – С. 45-49.

Адрес для корреспонденции

210023, Республика Беларусь,
г. Витебск, пр. Фрунзе, 27,
Витебский государственный
медицинский университет, кафедра травматологии,
ортопедии и ВПХ,
тел. раб.: 8 (0212) 22-40-84
Никольский М.А.

Поступила 15.10.2008 г.

УВАЖАЕМЫЕ КОЛЛЕГИ!

21–22 апреля 2009 года в г. Москве в Российской Академии Государственной службы состоится Всероссийская конференция с международным участием, «Эндопротезирование крупных суставов», посвященная 50-летию отечественного эндопротезирования крупных суставов и 85-летию со дня рождения профессора К.М. Сиваша.

Тематика конференции:

- Первичное и ревизионное эндопротезирование тазобедренного и коленного суставов;
- Нестабильность имплантатов;
- Осложнения при эндопротезировании;
- Реабилитация больных после эндопротезирования суставов;
- Инновации в эндопротезировании (новые эндопротезы, новые технологии).

Программа конференции включает пленарные заседания, лекции ведущих специалистов из России, Австрии, Бельгии, Германии, Голландии и других стран.

Организационный комитет:

127299, Москва, ул. Приорова, 10, ЦИТО им. Н.Н. Приорова

телефон: +8 (495) 154 0524,

E-mail: sivash85@mail.ru

Дополнительную информацию Вы можете получить на сайте <http://www.congress-ph.ru/>