

**В.И. ЕГОРОВ, В.А. ВИШНЕВСКИЙ, Г.Г. КАРМАЗАНОВСКИЙ, А.И. ЩЕГОЛЕВ,  
Н.И. ЯШИНА, Е.Н. СОЛОДИНИНА, Т.В. ШЕВЧЕНКО, Н.С. ИЗМАИЛОВА,  
Е.А. ДУБОВА, Р.В. ПЕТРОВ**

## **ДИАГНОСТИКА И ЛЕЧЕНИЕ ДУОДЕНАЛЬНОЙ ДИСТРОФИИ**

Институт хирургии им. А.В. Вишневского, г. Москва,  
Российская Федерация

В статье обобщены литературные данные о дуоденальной дистрофии – заболевании, развивающемся вследствие хронического воспаления ткани поджелудочной железы, эктопированной в стенку двенадцатиперстной кишки. Проведён также анализ собственных наблюдений пациентов с кистозной формой дуоденальной дистрофии, перенёсших панкреатодуоденальную резекцию. Основным критерием, подтверждающим природу заболевания, было выявление при гистологическом исследовании фрагментов неизменённой или изменённой эктопической поджелудочной железы, изолированных от ортотопической железы. Описаны методы диагностики и лечения данной патологии. Показано, что при обследовании больных с заболеваниями двенадцатиперстной кишки и головки поджелудочной железы следует принимать во внимание существование не столь уж редкой аномалии, какой является эктопическая поджелудочная железа в стенке двенадцатиперстной кишки.

*Ключевые слова: двенадцатиперстная кишка, эктопия поджелудочной железы, дуоденальная дистрофия, панкреатодуоденальная резекция*

In the article the literature data are presented concerning duodenal dystrophy, a disease resulting from a chronic pancreas tissue inflammation shifted in the duodenal wall. The analysis of own observations of the patients with cystic duodenal dystrophy who underwent pancreatoduodenal resection was carried out. The fragments revelation of the unaltered or altered ectopic pancreas isolated from the orthotropic gland during the histological test was the main criterion confirmed the disease nature. The methods of diagnostics and treatment of the given pathology are described. It is shown that while examining the patients with duodenal and pancreas head diseases one should take into consideration the existence of not such a rare anomaly as ectopic pancreas in the duodenal wall.

*Keywords: duodenum, pancreas ectopy, duodenal dystrophy, pancreatoduodenal resection*

Дуоденальная дистрофия (ДД) – редкое заболевание, развивающееся вследствие хронического воспаления ткани поджелудочной железы, эктопированной в стенку двенадцатиперстной кишки. Аберрантная панкреатическая ткань – это наиболее частая гетеротопия (эктопия) желудочно-кишечного тракта. Эктопией поджелудочной железы (ПЖ) называется необычная локализация панкреатической ткани, имеющей собственное кровоснабжение и протоковую систему, без сосудистого, нервного или анатомического контакта с

обычно расположенной (ортотопической) ПЖ [1, 2]. Эктопическая ПЖ (ЭПЖ) нередко располагается в органах брюшной и грудной полостей, чаще всего в желудке (25–60%) и двенадцатиперстной кишке (25–35%) [3, 4].

Термин «дуоденальная дистрофия» был впервые использован французскими авторами [5], в англоязычной литературе также используется термин «groove pancreatitis» [6, 7]. ДД чаще встречается в молодом возрасте [8], проявляясь фиброзным утолщением стенки двенадцатиперст-

ной кишки (ДПК) и образованием кист в её мышечном и (или) подслизистом слоях [9, 10]. Заболевание может быть самостоятельным, но прогрессирование эктопического панкреатита (обычно, в вертикальной ветви ДПК) может приводить к сдавлению главного протока поджелудочной железы (ГППЖ) и развитию обструктивного панкреатита в ортотопической железе [9, 11], а также к сужению двенадцатиперстной кишки. В зависимости от преобладания фиброзных или кистозных изменений выделяют кистозный и солидный варианты дуоденальной дистрофии, которые являются не различными заболеваниями, а стадиями одного патологического процесса. Отношение к варианту дистрофии определяется диаметром кист, выявляемых при радиологических исследованиях: кистозной форма заболевания считается при диаметре кист более 1 см, а солидной – менее 1 см [11].

Клинически заболевание проявляется такими симптомами, как боли в эпигастрии или правом подреберье, потерей веса, тошнотой и рвотой, вызываемыми дуоденальным стенозом.

В связи с редким описанием данного заболевания в русскоязычной литературе [12, 13] мы хотим представить наш опыт его диагностики и лечения.

### Методы

Проведён анализ 10 историй болезни и патогистологических препаратов пациентов с кистозной формой дуоденальной дистрофии, перенесших панкреатодуоденальную резекцию в период с 2004 по 2008 гг. Регистрировались симптомы заболевания, демографические данные пациентов, методы лечения, их осложнения, а также состояние больных в отдаленном периоде. Среди пациентов было восемь мужчин и две женщины в возрасте от 36 до 65 лет (в

среднем 54 года). Все больные были обследованы с использованием трансабдоминального и эндоУЗИ, контрастной многофазной компьютерной томографии (КТ) и магнитно-резонансной томографии (МРТ). Основным критерием, подтверждающим природу заболевания, было выявление при гистологическом исследовании фрагментов неизменной или измененной эктопической поджелудочной железы, изолированных от ортотопической железы. Все пациенты были повторно осмотрены и обследованы вышеуказанными методами в сроки от 3-х месяцев до 4-х лет.

### Результаты

В девяти случаях из десяти поводом для оперативного лечения был болевой синдром. В одном случае нельзя было исключить муцинозную цистаденому головки ПЖ. Злоупотребление алкоголем отмечено только в половине случаев. Сахарный диабет или нарушение толерантности к глюкозе до операции отмечено у трех пациентов. Ни у одного из больных при обследовании не выявлено значимых нарушений сердечно-сосудистой, дыхательной и мочевыделительной систем.

В настоящее время диагностические критерии дуоденальной дистрофии выработаны достаточно определенно, что позволило во всех наших наблюдениях поставить диагноз до операции. С помощью трансабдоминального УЗИ обычно выявляется кистозное образование в проекции головки ПЖ, в некоторых случаях можно заподозрить поражение стенки двенадцатиперстной кишки, однако, отличить его от поражения головки поджелудочной железы трудно. При КТ, МРТ и эндоУЗИ кистозная форма ДД определялась как утолщенная за счет фиброза стенка двенадцатиперстной кишки, содержащая полостные образования (рис. 1–2). Специфическим при-

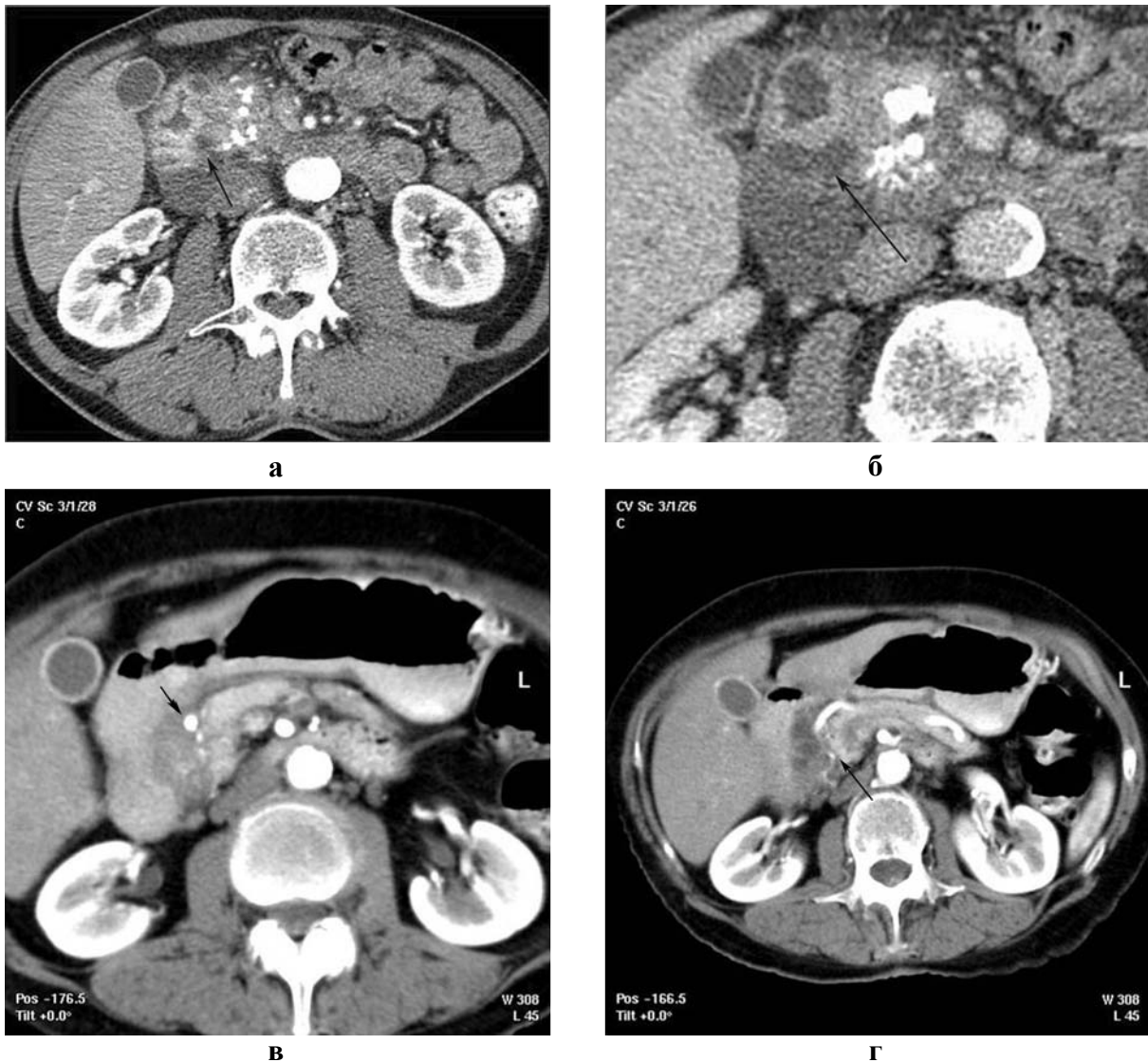

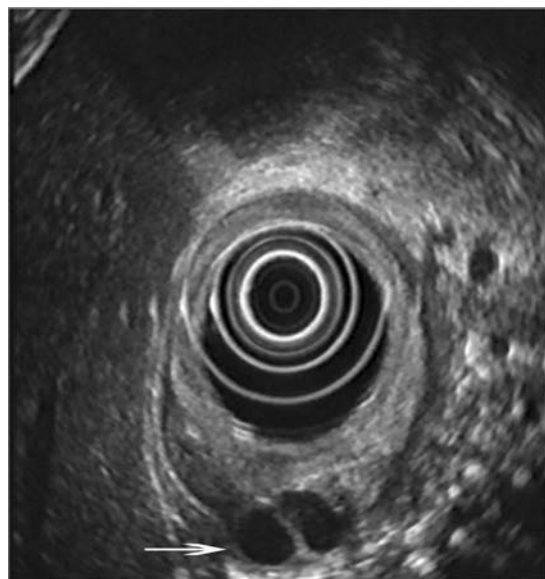
Рис. 1 а. КТ с контрастированием. Артериальная фаза. Увеличение головки ПЖ с множественными кальцинатами в ее структуре. Стрелкой указана киста в медиальной стенке 12-перстной кишки, деформирующая просвет последней; 1 б. Венозная фаза. Контрастирование двенадцатиперстной кишки водой после введения атропина. Стрелка – киста в стенке суженной вертикальной ветви; 1 в. Артериальная фаза. а. gastrodudenalis смещена медиально и проходит в борозде между кистозно-измененной стенкой двенадцатиперстной кишки и головкой ПЖ (стрелка); 1 г. Артериальная фаза. Четкая граница между пораженной и неизменной тканью головки ПЖ (тонкая стрелка).

знаком ДД при КТ и МРТ является пристеночное фиброзное уплотнение, проявляющееся слоем компактной ткани между просветом двенадцатиперстной кишки и ПЖ. По сравнению с параметрами ПЖ эта тканевая пластина имеет одинаковую плотность при КТ и одинаковую интенсивность при МРТ<sub>1</sub> – взвешенном изображении до контрастирования. В фазу панкреатическо-

го контрастного усиления плотность ее при КТ и интенсивность при МРТ<sub>1</sub> – взвешенном изображении отчетливо снижена. Эта картина наиболее отчетлива в случае интактной паренхимы ПЖ и менее очевидна при хроническом панкреатите, когда паренхима железы фиброзно изменена (рис. 1 в, г и 4 б, см. цв. вкладыш) Фиброзное утолщение стенки двенадцатиперстной кишки

определяется медленным и поздним усилением в венозную фазу и даже более выражено в позднюю фазу (рис. 1). В области этого париетального фиброза могут наблюдаться кисты, располагающиеся в пространстве между головкой ПЖ и вертикальной ветвью двенадцатиперстной кишки, обычно на брыжеечном крае. Реже заинтересованы первая и третья дуоденальные ветви и еще реже – противобрыжеечный край. Кисты имеют жидкостную плотность, обычно множественные, от 3-х до 10, размерами от 3-х до 5-ти мм, и, в отличие от псевдокист ПЖ, многокамерные (чаще двухполостные) или имеют вытянутую форму (рис. 2). Они выступают в просвет 12-перстной кишки, обычно суживая его и даже приводя к расширению желудка и луковичного отдела двенадцатиперстной кишки (рис. 3). В связи с локализацией процесса в стенке двенадцатиперстной кишки увеличение кист может приводить к смещению гастродуоденальной артерии кпереди и влево, в то время как при локализации процесса в головке ПЖ артерия смещается кзади и вправо (рис. 1 в, г).

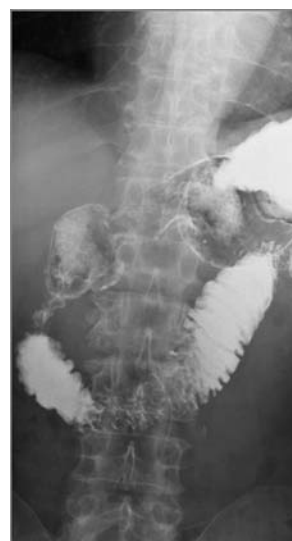При более редком солидном варианте ДД кисты значительно меньше по размерам и в том числе, меньше, чем пространственное разрешение УЗИ, КТ и МРТ. Это нередко приводит к выявлению фиброзного утолщения стенки двенадцатиперстной кишки, трудно отличимого от ткани головки ПЖ, и может быть ошибочно расценено как солидная опухоль панкреатического происхождения (Беген). При КТ и МРТ без контрастирования определяется только общее увеличение в размерах области головки ПЖ, часто сочетающееся с дуоденальным стенозом и дилатацией желудка. После введения контраста определяется фиброзное утолщение дуоденальной стенки отчетливо низкой плотности при КТ и пониженной интенсивности при МРТ<sub>1</sub> –



**Рис. 2. ЭндоУЗИ. Утолщение и инфильтрация слоев стенки двенадцатиперстной кишки с кистозным поражением ее мышц и адвентиции (стрелка).**

взвешенной последовательности, что отличает изображение патологических тканей от ткани ПЖ. В венозную и позднюю фазы контрастное усиление позднее и редуцированное, по сравнению с паренхимой ПЖ изображение повышенной плотности при КТ и повышенной интенсивности при МРТ.

**Рис. 3. Рентгенография желудка с барием. Определяется выраженный стеноз вертикальной ветви двенадцатиперстной кишки, расширение желудка и луковицы ДПК.**



Полезным и важным признаком является вышеуказанное смещение гастродуоденальной артерии кпереди и влево.

Крайне сложно различить кистозные формы дуоденальной дистрофии и кистозные муцинозные опухоли, особенно в случаях муцинозной метаплазии протокового эпителия эктопированной железы, при которых массивная интрамуральная экссудация слизи заставляет думать о муцинозной цистаденокарциноме. Кроме того, в эктопированной железе может развиваться как рак, так и эндокринные опухоли, дифференциальная диагностика которых с помощью КТ и МРТ представляется затруднительной.

Эндоскопическое и рентгенологическое исследование выявляет деформацию двенадцатиперстной кишки с более или менее выраженным стенозированием (рис. 2, 3). Возможно эрозивное поражение слизистой оболочки. Дуоденобиопсия важна для исключения малигнизации, но чаще выявляет лишь признаки воспаления. Значительно облегчает диагностику дуоденальной дистрофии эндоскопическая ультрасонография (рис. 2), определяя область поражения, его распространённость, свойства подслизистого образования и другие причины стенозирования, такие, как опухоль и кольцевидная ПЖ.

Всем больным была выполнена панкреатодуоденальная резекция, в 6 случаях – в пилоросохраняющем варианте. Отмечено одно осложнение – уретральный свищ вследствие электротравмы мочеочника, возникший на фоне выраженного ретроперитонеального фиброза и девиации мочеочника кпереди. Все пациенты выписаны домой в удовлетворительном состоянии. За время наблюдения отмечено исчезновение болевого синдрома у всех больных. Не выявлены новые случаи диабета или признаки утяжеления существующего.

При изучении удалённых панкреатоду-

оденальных комплексов в 8 случаях отмечены выраженные признаки хронического панкреатита в ортотопической железе. В одном случае ортотопическая железа была не изменена, и в одном случае наблюдался выраженный хронический панкреатит в каудальном полюсе головки поджелудочной железы, вероятно, возникший за счёт протоковой аберрации (рис. 4 а, б, см. цв. вкладыш).

При гистологическом исследовании слизистая и подслизистая двенадцатиперстной кишки обычно сохранена, местами с лимфоидной инфильтрацией. Мышечный слой утолщён, может быть представлен беспорядочно расположенными мышечными пучками с участками гетеротопии поджелудочной железы в виде ацинусов и неправильной формы протоков, выстланных призматическим эпителием (рис. 5, см. цв. вкладыш). Протоки нередко расширены с признаками перифокального склероза и хронического воспаления. Кроме того, выявляются кистозные образования, стенки которых на большем протяжении не имеют эпителиальной выстилки, а на отдельных участках выстланы железистым эпителием. Видимо, в этих случаях речь идёт о расширенных протоках. Ткань поджелудочной железы с выраженным склерозом, расширенными протоками и признаками хронического воспаления.

## Дискуссия

Гетеротопия поджелудочной железы – относительно частое событие и возможность ее существования, особенно в верхних отделах желудочно-кишечного тракта, должна учитываться клиницистами. ПЖ начинает развиваться на 5 неделе беременности из дорсального и вентрального первичных выпячиваний, происходящих соответственно из двенадцатиперстной кишки и закладки печени. К седьмой неделе оба

зачатка сливаются. Из вентрального зачатка образуется нижняя часть головки ПЖ и её крючковидный отросток, а из дорсального зачатка формируется тело и верхняя часть головки железы [2].

Эктопия ПЖ может происходить либо вследствие метаплазии полипотентных эндодермальных клеток «in situ» или посредством перемещения эмбриональных панкреатических клеток в соседние структуры [2, 14]. Ткань ЭПЖ можно обнаружить в слизистом или мышечном слоях, а также в брюшине органов желудочно-кишечного тракта. Она может быть обнаружена в стенке желудка, двенадцатиперстной и подвздошной кишки, в Меккелевом дивертикуле или в пупке. Реже она встречается в толстой кишке, аппендиксе, желчном пузыре, в сальнике или брыжейке, в аномальном бронхопищеводном свище, стенке пищевода и в кистах средостения. При этом более чем половина случаев гетеротопии ПЖ приходится на ДПК или привратник [2, 4].

Чаще всего ЭПЖ функционирует. Находясь в стенке желудка, она обычно содержит островки Лангерганса, хотя их наличие не отмечено в добавочной ткани железы ни в одном другом месте. Добавочная панкреатическая ткань может состоять из долек, залегающих между подслизистым и мышечными слоями ДПК, или рассеиваться по брюннеровым железам. Эктопическая панкреатическая ткань обнаружена М. Feldman и Т. Weinberg в 13,7% случаев на 410 вскрытий [15], а S. Pearson – в 2% аутопсий [16]. Меккелев дивертикул в 6% случаев содержит панкреатическую ткань [17]. ЭПЖ обычно существует бессимптомно, но может вызывать обструкцию привратника, нарушения перистальтики, инвагинацию, образование пептических язв и опухолей [18, 19].

ЭПЖ, утратившую как ацинарные, так и эндокринные клетки, называют миоэпи-

телиальной гамартомой, аденомиомой или аденомиозом [2, 14].

G. Moss и T. Malvar [20] сообщили об эктопии хвоста ПЖ, имитирующей опухоль почки, а Laughlin et al. – о гетеротопической ПЖ, обтурирующей ампулу Фатерова сосочка [4]. ЭПЖ была обнаружена в кистозной дубликатуре прямой кишки наряду с дуоденальной тканью [21], в селезенке, имитируя ангиосаркому [22].

Солидно-папиллярные опухоли могут возникать из ткани ПЖ, эктопированной в мезоколон [23]. Сообщалось о злокачественных опухолях из эктопированной в желудок [24, 25] и 12-перстную кишку [14] ткани ПЖ, а также панкреатической цистаденоме в селезенке [7].

Несмотря на врожденный характер патологии, панкреатическая гетеротопия любой локализации обычно обнаруживается у взрослых вследствие вызываемых ею осложнений [3] и до появления жалоб не требует лечения [18]. Симптомами и осложнениями могут быть острый и хронический панкреатит, билиарная обструкция, кишечная непроходимость, кистозная дистрофия и злокачественная трансформация [7, 24–28]. Чаще всего ЭПЖ обнаруживали случайно при аутопсиях (0,55–13,7%) [8, 29], операциях или эндоскопических исследованиях верхних отделов ЖКТ [7, 12]. Выявление её до операции – нелегкая задача, даже с использованием современных диагностических возможностей.

Механизм развития кистозной дистрофии в ткани ПЖ, эктопированной в стенку 12-перстной кишки не вполне ясен. Рубцовая индурация и появление кист в ЭПЖ объясняется течением хронического панкреатита в ней, но степень выраженности этого процесса в aberrантной и ортотопической ПЖ бывает различной, что может зависеть от локализации гетеротопии, алкогольной нагрузки и влияния других факторов риска развития ХП.

Дифференциальный диагноз при данной патологии проводится с опухолями, воспалительными заболеваниями и врождёнными аномалиями. Обычным осложнением дуоденальной дистрофии являются острый или хронический панкреатит в ортотопической железе [29], с образованием воспалительной опухоли в головке или поражением железы на всем протяжении с дилатацией главного протока. Частые клинические признаки осложнений – боль в животе, тошнота, рвота, мелена, анемия и потеря веса [30]. Со стороны ДПК отмечается стенозирование просвета обычно вертикальной ветви, нередко с изъязвлением слизистой, что клинически проявляется рвотой и кровотечениями.

Наиболее сложным является дифференциальный диагноз кистозной формы дуоденальной дистрофии и кистозных муцинозных опухолей. Это особенно трудно в случаях муцинозной метаплазии протокового эпителия эктопированной железы, при которых массивная интрамуральная экссудация слизи заставляет думать о муцинозной цистаденокарциноме [31]. Кроме того, показано, что в эктопированной железе может развиваться как рак, так и эндокринные опухоли [32, 33]. В последних случаях данные КТ и МРТ могут быть неспецифичными.

Эндоскопическое и рентгенологическое исследования могут выявить подслизистую опухоль и дуоденальный стеноз при отсутствии или наличии эрозированной слизистой. В последнем случае биопсия обычно дает признаки дуоденита. Значительно облегчает диагностику дуоденальной дистрофии эндоскопическая ультрасонография [30, 34], которая позволяет точно определить область поражения, его распространённость, свойства подслизистого образования и выявить другие причины стенозирования, такие, как опухоль и кольцевидная ПЖ [35].

С помощью КТ, МРТ и эндоУЗИ можно с высокой вероятностью поставить точный диагноз, однако окончательный ответ возможен только при гистологическом подтверждении после удаления патологического очага [13, 18, 19, 29].

К настоящему времени предложено несколько подходов к лечению дуоденальной дистрофии. Существуют сообщения об успешном её лечении пролонгированным соматостатином и редукции кист у значительного числа больных через несколько месяцев терапии [2, 44]. При таком методе проблемой остаётся сформированный дуоденальный стеноз и пока неустановленная продолжительность лечения [4, 36]. Для больших единичных кист была с успехом использована их эндоскопическая фенестрация [5].

Несмотря на обнадеживающие сообщения об успехах консервативной терапии, основным методом остаётся хирургическое лечение [37–41], хотя разногласия существуют и здесь. Основной вопрос заключается в том, какая операция необходима. Нужна ли панкреатодуоденальная резекция или дуоденумсохраняющая резекция головки поджелудочной железы? Пока наиболее распространённой в данном случае является панкреатодуоденальная резекция, хотя есть сообщения о более консервативных вмешательствах, включая резекцию головки ПЖ и сегментарную резекцию двенадцатиперстной кишки. Необходимо отметить, что случаи ограниченных резекций головки ПЖ или двенадцатиперстной кишки сопровождались высокой частотой осложнений и летальности [42–45].

Необходимо отметить, что КТ и МРТ обладают высокой точностью диагностики данного заболевания и их применение сразу позволило заподозрить ДД. Эндоскопическая ультрасонография делает возможным прицельное исследование стенки 12-перстной кишки, выявление инфильт-

рации, утолщения и уплотнения стенки, обнаружение кист и опухолей как 12-перстной кишки, так и ПЖ.

Таким образом, при диагностике заболеваний двенадцатиперстной кишки и головки поджелудочной железы следует принимать во внимание существование не столь уж редкой аномалии, какой является эктопическая поджелудочная железа в стенке двенадцатиперстной кишки. Надеемся, что представленный в статье опыт Института хирургии им. А.В. Вишневского в диагностике и лечении дуоденальной дистрофии, будет полезен хирургам, оперирующим в панкреатобилиарной зоне.

### ЛИТЕРАТУРА

- Dolan, R. V. The fate of heterotopic pancreatic tissue. A study of 212 cases / R. V. Dolan, W. H. ReMine, M. B. Dockerthy // Arch. Surg. – 1974. – Vol. 109. – P. 762-765.
- Skandalakis, J. E. Embriology for surgeons: the embryological basis for treatment of congenital anomalies / J. E. Skandalakis, S. W. Grey. – 2-nd ed. – Baltimore: Williams Wilkins, 1994. – P. 366-387.
- Moen, J. Small bowel obstruction caused by heterotopic pancreas in an adult / J. Moen, E. Mack // Am. Surg. – 1989. – Vol. 55. – P. 503-504.
- Skandalakis, J. E. Congenital anomalies and variations of the pancreas and pancreatic and extrahepatic bile ducts / J. E. Skandalakis, L. J. Skandalakis, G. L. Colborn; ed. H. G. Beger [et al.] // The Pancreas. – Oxford: Blackwell Science, 1998. – P. 28-30.
- Potet, F. Dystrophie kystique sur pancreas aberrant de la paroi duodenale / F. Potet, N. Duclert // Arch. Fr. Mal. App. Dig. – 1970. – Vol. 59, N 223.
- Freeny, P. C. Radiology / P. C. Freeny // Pancreas / ed. H. G. Beger [et al.]. – Oxford: Blackwell Science, 1998.
- Groove pancreatic carcinomas: radiological and pathological findings / T. Gabata [et al.] // European Radiology [Electronic resource]. – Date of access: Nov. 2002.
- Scarpelli, D. G. The Pancreas / D. G. Scarpelli; eds. E. Rubin, J. L. Faber // Pathology. – Philadelphia: Lippincott, 1988. – 811 p.
- Duodenal pancreatic heterotopy diagnosed by magnetic resonance cholangiopancreatography: report of a case / M. Indinnimeo [et al.] // Surg. Today. – 2001. – Vol. 31. – P. 928-931.
- Tio, T. L. Endosonography of groove pancreatitis / T. L. Tio, G. J. Luiken, G. N. Tytgat // Endoscopy. – 1991. – Vol. 23. – P. 291-293.
- The Various Imaging Aspects of Chronic Pancreatitis, JOP / R. Graziani [et al.] // J. Pancreas [Electronic resource]. – 2005. – Vol. 6. – Suppl. 1. – P. 73-88.
- Данилов, М. В. Гиперпластические и дизонтогенетические процессы как этиологические факторы хронического панкреатита / М. В. Данилов, В.Д. Федоров // Хирургия поджелудочной железы. – Москва: Медицина, 1995. – С. 45-48.
- Гетеротопия ткани поджелудочной железы как причина хронического панкреатита. Типичный и редкий варианты / В. И. Егоров [и др.] // Хирургия. – 2006. – № 11. – С. 75-77.
- Clarke, B. E. Myoepithelial hamartoma of gastrointestinal tract: report of eight cases with comment concerning genesis and nomenclature / B. E. Clarke // Arch. Pathol. – 1940. – Vol. 30, N 143.
- Feldman, M. Aberrant pancreas: cause of duodenal syndrome / M. Feldman, T. Weinberg // JAMA. – 1952. – Vol. 63, N 168.
- Pearson, S. Aberrant pancreas: review of the literature and report of three cases, one of which produced common and pancreatic duct obstruction / S. Pearson // Arch. Surg. – 1951. – Vol. 63, N 168.
- Curd, H. Histologic study of Meckel's diverticulum with special reference to heterotopic tissues / H. Curd // Arch. Surg. – 1936. – Vol. 32, N 506.
- Pang, L. S. Pancreatic heterotopy ia: a reappraisal and clinicopathologic analysis of 32 cases / L. S. Pang // South Med. J. – 1988. – N 81. – P. 1264-1275.
- Ravitch, M. M. Anomalies of the pancreas / M. M. Ravitch; ed. L. C. Cary // The Pancreas. – St. Louis: C.V. Mosby, 1973.
- Moss, G. D. CT demonstration of an ectopic pancreatic tail causing a renal pseudotumor / G. D. Moss, T. C. Malvar // J. Comput. Assist. Tomogr. – 1983. – Vol. 7, N 4. – P. 724-726.
- Chronic perianal fistula: beware of rectal duplication / K. L. Narasimpharao // Postgrad. Med. J. – 1987. – Vol. 63. – P. 213-214.
- Ectopic endocrine pancreatic tumor simulating splenic angiosarcoma / A. Sapino [et al.] // Pathol. Res. Pract. – 1989. – Vol. 184. – P. 292-296.
- Solid and papillary neoplasm arising from an ectopic pancreas in the mesocolon / O. Ishikawa [et al.] // Am. J. Gastroenterol. – 1990. – Vol. 85. – P. 597-601.
- Hickman, D. M. Adenocarcinoma arising in gastric heterotopic pancreas / D. M. Hickman, C. F. Frey, J. W. Carson // West J. Med. – 1981. – Vol. 135. – P. 57-62.



25. Carcinoma in heterotopic gastric pancreas / A. Tanimura [et al.] // *Acta Pathol. Japan.* – 1979. – Vol. 29. – P. 251-257.
26. Heterotopic pancreas: gastric outlet obstruction secondary to pancreatitis and pancreatic pseudocyst / G. W. Burke [et al.] // *Am. J. Gastroenterol.* – 1989. – Vol. 84. – P. 52-55.
27. Cystic dystrophy of the gastric and duodenal wall developing in heterotopic pancreas: an unrecognized entity / J. F. Flejou [et al.] // *Gut.* – 1993. – Vol. 34. – P. 343-347.
28. Pancreatic cystadenoma of the spleen / K. Satake [et al.] // *Am. J. Surg.* – 1979. – Vol. 137. – P. 670-672.
29. Jeng, K. Malignant degeneration of heterotopic pancreas / K. Jeng, K. C. Yang, H. Kuo // *Gastrointest Endosc.* – 1991. – Vol. 37. – P. 196-198.
30. Armstrong, C. P. The clinical significance of heterotopic pancreas in the gastrointestinal tract / C. P. Armstrong, P. M. King, K. M. Dixon // *Br. J. Surg.* – 1981. – Vol. 68. – P. 384-387.
31. EUS mini probes in diagnosis of cystic dystrophy of duodenal wall in heterotopic pancreas: a case report / I. Jovanovic [et al.] // *World J. Gastroenterol.* – 2004. – Vol. 10, N 17. – P. 2609-2612.
32. Ectopic pancreas in the stomach presenting as an inflammatory abdominal mass / M. Kaneda [et al.] // *Am. J. Gastroenterol.* – 1989. – Vol. 84. – P. 663-666.
33. Nopajaroonsri, C. Mucus retention in heterotopic pancreas of the gastric antrum: a lesion mimicking mucinous carcinoma / C. Nopajaroonsri // *Am. J. Surg. Pathol.* – 1994. – Vol. 18. – P. 953-957.
34. Al-Jitawi, S. A. Diffuse myoepithelial hamartoma of the duodenum associated with adenocarcinoma / S. A. Al-Jitawi, A. M. Hiarat, S. H. Al-Majali // *Clin. Oncol.* – 1984. – Vol. 10. – P. 289-293.
35. Palazzo, L. Is endoscopic ultrasonography accurate for the localization of pancreatic and duodenal tumors in patients with multiple endocrine neoplasia type I / L. Palazzo, E. Borotta, B. Napoleon // *Gastroenterology.* – 1994. – Vol. 106. – N A313.
36. Cystic dystrophy of the duodenal wall in the heterotopic pancreas: radiopathological correlations / M. P. Vullierme [et al.] // *J. Comput. Assist. Tomog.* – 2000. – Vol. 24. – P. 635-643.
37. Lanreotide acetate may cure cystic dystrophy in heterotopic pancreas of the duodenal wall / E. Basili [et al.] // *Gastroenterol. Clin. Biol.* – 2001. – Vol. 25. – P. 1108-1111.
38. Cystic dystrophy in heterotopic pancreas of the duodenal wall: medical and surgical treatment / R. Rubay [et al.] // *Acta Chir. Belg.* – 1999. – Vol. 99. – P. 87-91.
39. Cystic dystrophy of an aberrant pancreas. Surgery after failure of medical therapy / I. Bittar [et al.] // *Presse Med.* – 2000. – Vol. 29. – P. 1118-1120.
40. Cystic dystrophy of the duodenal wall in a heterotopic pancreas / M. Glaser [et al.] // *Wien Klin. Wochenschr.* – 2002. – Vol. 114. – P. 1013-1016.
41. Traitement endoscopique de la dystrophie kistique de la paroi duodenale / T. Ponchon [et al.] // *Gastroenterol. Clin. Biol.* – 1997. – Vol. 21, N A63.
42. Survival in 1001 patients with carcinoma of the pancreas / M. M Connolly // *Ann. Surg.* – 1987. – Vol. 206. – P. 366-372.
43. Lansing, P. B. Pancreaticoduodenectomy: a retrospective review, 1949-1969 / P. B. Lansing, J. B. Blalock, J. L. Oschner // *Am. Surg.* – 1972. – Vol. 38. – P. 79-84.
44. Cystic dystrophy in heterotopic pancreas of the second part of the duodenum. One case of conservative surgical procedure / A. Marmorale [et al.] // *Ann. Chir.* – 2003. – Vol. 128. – P. 180-184.
45. Cystic dystrophy of the duodenal wall in aberrant pancreas / P. Wind [et al.] // *Ann. Chir.* – 1999. – Vol. 53. – P. 164-167.

**Адрес для корреспонденции**

119526, Российская Федерация,  
г. Москва, ул. Б. Серпуховская, д. 27,  
Институт хирургии им. А.В. Вишневского  
e-mail: vishnevskogo@ixv.comcor.ru  
Егоров В.И.

*Поступила 8.01.2009 г.*