

Ю.Н. ОРЛОВСКИЙ

**ДИАГНОСТИКА И ЛЕЧЕНИЕ ПОВРЕЖДЕНИЙ ЖЕЛЧНЫХ ПРОТОКОВ
И ОСЛОЖНЕНИЙ ИХ ПЕРВИЧНОЙ КОРРЕКЦИИ**ГУО «Белорусская медицинская академия последипломного образования»,
Республика Беларусь

В обзоре представлены данные о современных методах диагностики и лечения ятрогенных повреждений желчных протоков, а также осложнений после первичных реконструктивных операций. Приводятся исторические сведения по данной проблеме. Представлена характеристика классификационных систем стриктур и повреждений гепатикохоледаха. Освещены разновидности реконструктивных операций и выбор наиболее оптимальных методик. Сформулированы выводы о дальнейшей перспективности разрабатываемой темы.

Ключевые слова: желчные протоки, повреждение, диагностика, оперативное лечение, гепатикохоледаха на петле по Ру

In the review the data about modern methods of diagnostics and treatment of iatrogenic bile duct injuries, and also complications after primary reconstructive operations are presented. Historic information on the given problem is presented. The characteristic of classification systems of strictures and injuries of the bile ducts are presented. Versions of the reconstructive operations and the choice of the most optimal techniques are illustrated. Conclusions about the further prospects of the developed theme are formulated.

Keywords: bile duct, injury, diagnostics, operative treatment, Roux-en-Y anastomosis

Первую успешную плановую холецистэктомию выполнил Carl Langenbuch в 1882 г. [1]. Однако о таком осложнении, как повреждение желчных протоков, узнали только в 1891 г., когда Sprengel сообщил о случае развития стриктуры у пациента после холецистэктомии, которому затем была выполнена холедоходуоденостомия [2]. С тех пор количество этих операций значительно возросло с неизбежным увеличением осложнений.

Внедрение лапароскопической холецистэктомии (ЛХЭ) в клиническую практику немецким хирургом E. Muhe в 1985 г. открыло новую эру в билиарной хирургии [3]. ЛХЭ стала «золотым» стандартом для лечения желчнокаменной болезни и количество этих вмешательств начало быстро увеличиваться с ежегодным приростом на 15–20% [4]. В литературе часто встречается термин «кривая опыта» или «кривая обучения», суть которого сводится к снижению во временном интервале частоты ят-

рогенных повреждений гепатикохоледаха (ЯПГХ) в зависимости от накопления опыта выполнения ЛХЭ. В связи с этим кривая достигает максимума в период освоения методики (первые 30–50 операций) [5, 6].

В опубликованных ранних работах некоторых авторов, когда лапароскопические методики только начинали использоваться в отдельных клиниках, статистические данные о частоте ЯПГХ значительно отличались. Так в исследовании J. Wang et al. [7], при комплексном анализе лапароскопических операций в трёх хирургических центрах Китая было выявлено, что из 2472 ЛХЭ частота повреждения гепатикохоледаха находилась на уровне 12%. По мере накопления опыта и благодаря отработанным техническим принципам количество повреждений желчных протоков значительно снизилось и в последние годы составляет 0,1–1% после выполнения открытой холецистэктомии и 0,3–3% после ЛХЭ [8]. Частота ятрогенных повреждений жел-

чных протоков при ЛХЭ и открытой холецистэктомии может варьировать, по данным различных клинических центров, однако остаётся относительно стабильной. В некоторых случаях данные о частоте ятрогенных повреждений холедоха не всегда являются достоверными, особенно когда они приводятся из одного клинического центра и связано это, главным образом, с искусственным занижением показателей [9].

При анализе причин ЯПГХ установлено, что в 70–94% случаев данная травма является следствием операций, производимых на органах панкреато-билиарной зоны. После операций на желудке (резекция, ушивание перфоративной язвы, пилоропластика) они составляют 0,4–9,1% [10, 11], на печени – от 3 до 15% [12]. Особой проблемой в развитии стриктур желчных протоков является трансплантация печени, при которой осложнения возникают в 10–30% случаев. Реже данный вид травмы наблюдается при проведении интраоперационного зондирования гепатикохоледоха, холедохоскопии, лимфаденэктомии в области гепатодуоденальной связки, в результате проникающих ранений брюшной полости с повреждением печени и желчных протоков, что составляет 1–5% [13].

У некоторой категории больных во время операции возникают технические сложности и имеется высокий риск повреждения протоковой системы. К таким интраоперационным факторам риска можно отнести следующие: наличие перивезикального инфильтрата, холедохолитиаз, гнойный холангит, массивное интраоперационное кровотечение в зоне гепатикохоледоха (ГХ), избыточное отложение жировой клетчатки в гепатодуоденальной связке, грубые рубцовые изменения в области шейки желчного пузыря, а также анатомические особенности внепеченочных желчных протоков, артерий и аномалии их развития [12, 14, 15]. По данным В. Jablonska

et al. [16], около 70–80% всех ятрогенных повреждений являются причиной неадекватной идентификации анатомии желчных протоков перед их лигированием и пересечением. В исследовании В.Е. Романова [17] указано, что главным реализующим фактором, ведущим к повреждению ГХ, были ошибочные или неадекватные действия хирурга во время операции. При анализе 8740 холецистэктомий обнаружено, что до 70% ЯПГХ произошло у хирургов со стажем работы не менее 10 лет и более половины всех повреждений наблюдались у хирургов, имевших опыт не более 50 операций на желчных протоках.

В связи с появлением эндоскопической хирургии изменился и характер повреждения. Если при традиционной холецистэктомии основными механизмами травмы являются пересечение, иссечение и лигирование, то в случае ЛХЭ более распространёнными являются клипирование и диатермический некроз стенки желчного протока. Главным механизмом развития стриктуры ГХ при ЛХЭ в отдалённом периоде является сочетание электрокоагуляции с повреждением ветвей правой печёночной артерии [18]. Тщательное выделение и обнажение тканей вдоль стенки гепатикохоледоха во время традиционной холецистэктомии может привести к последующему развитию стриктуры, что связано с пересечением осевых артерий перихоледохеального сплетения [16]. По литературным данным, повреждение мелких осевых артерий сопровождается развитием стриктуры в дистальных отделах (10–15%), а при травме ветвей печёночной артерии – проксимальных отделов (40–60%) [19]. Есть сообщения, согласно которым при стриктуре ГХ типа Bismuth IV сопутствующее повреждение ветвей печёночной артерии наблюдается в 71% наблюдений, а при Bismuth III – в 63% [20]. В исследовании L. Stewart et al. [21] было показана сле-

дующая зависимость: чем выше уровень повреждения гепатикохоледоха, тем чаще повреждаются ветви правой печёночной артерии. Обобщая подобные литературные источники можно сделать вывод, что комбинированные повреждения наблюдаются в 20,4–26% случаев повреждений желчных протоков при холецистэктомии, причём чаще с повреждением правой печёночной артерии и её ветвей (до 36%) [15, 22].

Основной же причиной развития стриктуры желчных протоков является механическое или тепловое их повреждение. Однако в литературе описаны и другие причины, которые включают холедохолитиаз, рецидивирующий холангит, синдром Мирризи [23]. Характер развития морфологических изменений в стенке желчного протока, которые в конечном итоге приводят к рубцовой стриктуре, в зависимости от этиологии значительно отличается. Остаётся до конца не изученным вопрос патогенеза доброкачественных стриктур желчных протоков.

Z.M. Geng et al. [24] в опытах на крысах пришли к выводу, что при травме эпителиальные клетки желчного протока восстанавливаются слабо с непрерывным существованием хронического воспаления, активным распространением фибробластов и выраженным депонированием коллагена в подслизистом слое. Всё это приводит к формированию рубцовой ткани и, в конечном итоге, к стриктуре.

Морфологические изменения в стенке ГХ имеют различный характер в зависимости от сроков и вида травмы. М.А. Сейсембаев с соавт. [25] в своей экспериментальной работе изучили морфологическую корреляционную связь развития рубцовых стриктур желчных протоков в зависимости от длительности наблюдения после травмы. Для этого они интраоперационно производили забор биопсийного материала (стенка желчного протока в области

стриктуры) и проводили гистологическое исследование. Было выяснено, что спустя 4 месяца после получения травмы наибольшее значение имеет диффузный воспалительный процесс с отеком и полнокровием сосудов. Избыточное же разрастание грубоволокнистой соединительной ткани и склерозирование стенки сосудов развивается только спустя 6 месяцев.

Постоянное раздражающее воздействие инфицированной желчи на стенку протока задерживает процесс заживления раны, способствуя интенсивному коллагенообразованию и рубцеванию. При лигировании протока в эксперименте на собаках на гистологических срезах через 1 мес. обнаружили его утолщение в 5 раз по сравнению с нормой. При этом наблюдалась редукция слизистой выстилки с потерей поверхностных микроворсинок и дегенерацией эпителия [26].

Постепенно становилось ясным, что немаловажную роль в развитии рубцовых изменения играют особые клетки – миофибробласты (атипичные фибробласты, схожие по ультраструктуре с гладкомышечными клетками). Эта разновидность фибробластов достигает пика на первой неделе после повреждения и этот уровень сохраняется на протяжении длительного времени, тем самым вызывая рубцовые соединительнотканые изменения [27].

Важную роль в процессе восстановления ткани, а также иммунологических реакциях играют макрофаги. Некоторыми авторами отмечена роль этих клеток за счет выделения специфических факторов, например трансформирующего фактора роста β_1 (transforming growth factor – TGF- β_1), в стимуляции ангиогенеза грануляционной ткани, что в последующем приводит к ее фиброзному перерождению. Роль TGF- β_1 в этой ситуации сводится к процессам взаимодействия между клетками и провоспалительными цитокинами, что отражается

на характере депонирования коллагена и контрактуры рубца [24].

При длительной воспалительной реакции в желчевыводящих путях, а также на фоне постоянного воздействия других повреждающих факторов, происходит массивный выброс макрофагов с цитокинами (в том числе и TGF- β_1), что приводит к пролиферации фибробластов, сверхсинтезу коллагена и формированию рубцовой ткани. Имеются исследования, в которых доказано положительное влияние желчи на ограничение пролиферации рубцовой ткани путём ингибирования функции макрофагов [24].

В последние годы всё больше уделяется внимание влиянию некоторых цитокинов на формирование рубцовой ткани в стенке протоков. К таким цитокинам относятся: TGF-I α -SMA, белки семейства SMAD, CD68 и др. [24]. Многочисленные исследования показали, что TGF- β_1 является ключевым цитокином в патогенезе стриктур желчных протоков, регуляции гиперпластических и неопластических преобразований в билиарном эпителии, индукции процессов заживления ран, а в больших количествах – склерозирования и фиброза [20].

О роли TGF- β_1 в развитии рубцовых стриктур желчных протоков высказываются многие авторы. Так E. Gaudio et al. [28] в экспериментальном исследовании на мышах показали, что при повреждении (лигировании) желчного протока резко увеличивается продукция TGF- β_1 и усиливается пролиферация холангиоцитов с одновременным развитием рубцовой ткани.

Исследований о роли цитокинов в развитии стриктур ГХ и билиодигестивного анастомоза у людей нами не найдено. Подобные сведения помогли бы более точно определить тактические подходы к профилактике и лечению данного патологического процесса.

Немаловажным аспектом в определении тактики у пациентов с повреждением ГХ является их систематизация. Долгое время отечественными и зарубежными хирургами предпринимались попытки создания унифицированной классификации повреждений и стриктур желчных протоков. К настоящему времени предложено множество различных классификаций этого вида патологии.

Некоторые из них построены по топографо-анатомическому принципу и показывают уровень повреждения протоков (А.А. Шалимов, Э.И. Гальперин, Т.Р. Scott, Н. Bismuth), другие характеризуют характер повреждения (М.С. Richardson, D.C. Wherry, К. Jones-Mohanan), третьи сочетают в себе несколько характеристик и являются сложными для применения в клинической практике (К.Д. Тоскин, L.W. Way, J.J. Bergman, J.R. Siewert) [29, 30]. Такое многообразие неизбежно препятствует выработке единой интерпретации и дальнейших хирургических и лечебных подходов.

Наиболее употребляемой в клинической практике является классификация Н. Bismuth, которая была создана в 1982 г. Она предусматривает выделение 5 типов повреждений: I тип – сохранено более 2 см общего печёночного протока, II тип – менее 2 см, III тип – повреждение на уровне конfluenceции, IV тип – с разрушением конfluenceции, V тип – повреждение правого долевого протока в сочетании или без с общим печёночным протоком (рис. 1) [30].

Модификацией классификации Н. Bismuth, является классификация S.M. Strasberg [12]. В ней выделены две категории повреждений: с нарушением непрерывности билиарного тракта и с сохранением магистрального желчеоттока. Классификация включает повреждения, которые отсутствуют в классификации Н. Bismuth: желчеистечение, биломы и изолированное повреждение правого печёночно-

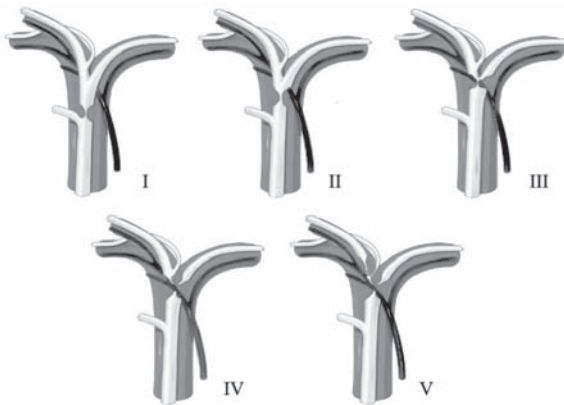


Рис. 1. Классификация повреждений и стриктур желчных протоков по Н. Bismuth (1982) [30]

го протока. Данная систематизация не играет большой роли в выборе тактики хирургического лечения и только дополняет некоторые особенности ятрогенных повреждений.

На кафедре хирургии Белорусской медицинской академии последипломного образования с 1973 года накоплен огромный опыт в лечении повреждений желчных протоков, а в 1989 г. профессор И.Н. Гришин создал собственную классификацию повреждений в зависимости от локализации и характера повреждения. Она включает в себя 11 типов повреждений гепатикохоледоха и отражает диагностическую и лечебную тактику в лечении этой патологии [31].

Изменение характера повреждения после ЛХЭ, а также учащение случаев данного вида травмы привело к созданию изолированных классификаций повреждений желчных протоков. Предметом многочисленных дискуссий стало само понятие повреждения. Во всех предложенных классификациях травм желчных протоков особое место в структуре отводится стриктурам протоков, которые являются следствием этих повреждений.

Наиболее прогностически значимым моментом в лечении повреждений желчных протоков является их интраопера-

онная диагностика. Согласно многочисленным исследованиям, в ходе операции повреждения при холецистэктомии диагностируются только в 16–46% наблюдений [6, 15]. При этом частота интраоперационного обнаружения повреждений протоков в ходе ЛХЭ значительно ниже, чем при открытой операции [18].

В послеоперационном периоде может наблюдаться несколько вариантов развития клинической картины в зависимости от характера повреждения: нарастающая механическая желтуха в результате частичной или полной окклюзии желчного протока с присоединением холангита, а также желчеистечение из пересеченного протока или дефекта его стенки с формированием наружного желчного свища либо желчного затёка, и в последующем желчного перитонита [5].

Среди инструментальных методов диагностики в послеоперационном периоде наиболее активно используются следующие: УЗИ, фистулография, эндоскопическая ретроградная холангиопанкреатография (ЭРХПГ), чрескожная чреспечёночная холангиография (ЧЧХГ), компьютерная томография (КТ), магнитно-резонансная холангиография (МР-ХГ). УЗИ- и КТ-диагностика могут использоваться на первых этапах для визуализации степени расширения внутри- и внепечёночных протоков, жидкостных скоплений и внутрипечёночных абсцессов [10, 26, 31]. Считается, что наибольшей информативностью для определения уровня окклюзии и состояния желчного дерева обладают методы прямого рентгеновского контрастирования: фистулография и ЧЧХГ. В то же время первый метод исследования возможен только в случае ранее сформированного наружного желчного свища.

Высокоинформативным методом диагностики, который принят в настоящее время как «золотой» стандарт является МР-

ХГ, позволяющая получать целостное изображение желчевыводящей системы, оценить уровень и характер иссечения протока, а также выявить жидкостные скопления и состояние печёночной паренхимы [32]. Чувствительность и специфичность этого метода диагностики составляет 85–100% и 50–88% соответственно [33]. Чувствительность, специфичность и точность при диагностике билиарной гипертензии составляли 100%, а при стриктурах билиодигестивных анастомозов – 89–92%, 78–100% и 87–97% соответственно [18].

Многие зарубежные авторы, особенно в последнее время, стали высказывать мнения о неадекватности интерпретации данных при проведении МР-ХГ [33, 34]. Это связано с тем, что при контрастировании наблюдается перерастяжение желчного дерева, что «смазывает» реальную картину, а в случае наружного дренирования холедоха и сформированного желчного свища полностью искажается анатомия желчных протоков, что не позволяет определить уровень стриктуры. В исследовании J. Ward et al. на примере проведения МР-ХГ у 90 пациентов с различной желчной патологией (холедохолитиаз, посттравматические стриктуры желчных протоков, стриктуры билиодигестивных соустьев) отмечался высокий процент ложноположительных результатов [33].

Диагностика рубцовых стриктур билиодигестивных анастомозов имеет свои особенности. Наиболее информативны ЧЧХГ, фистулография (если имеется каркасный или чрескожный чреспечёночный наружный дренаж), МР-ХГ.

Новым методом исследования патологии билиодигестивного соустья на петле тощей кишки является двухбаллонная энтероскопия (ДБЭ). К настоящему времени имеется мало сообщений относительно проведения эндоскопии тонкой кишки с различной изменённой анатомией после

реконструктивных операций на желчевыводящих путях (в том числе после ортотопической трансплантации печени): гепатикоюностомии на петле тощей кишки по Ру [35]. По данным Medline и The Cochrane Library, за последние 4 года насчитывается всего около 16 публикаций, где сообщено о 63 пациентах, которым авторы производили двухбаллонную энтероскопию [35]. При этом осмотр петли тощей кишки по Ру достигался в 90–93% случаев, а успех проведения ретроградной холангиографии через двухбаллонный энтероскоп и осмотр зоны ГЕА варьирует от 60 до 94,4% [35, 36].

В момент проведения данного исследования имеется возможность выполнять баллонную дилатацию стриктуры ГЕА, стентирование (катетеры 6 F), аргоноплазменную и лазерную вапоризацию, контрастирование внутривнутрипечёночных желчных протоков (катетеры 2–4 F), а также биопсию зоны ГЕА [35, 37].

Согласно данным некоторых авторов, риск осложнений при проведении ретроградной холангиографии не превышал 5%, что значительно ниже, чем при выполнении чрескожных чреспечёночных вмешательств на желчевыводящих путях. Среди них наибольшее значение имеют: перфорация кишки, абдоминальные боли, кровотечение, лихорадка и, в некоторых ситуациях, развитие реактивного панкреатита [35].

С появлением ДБЭ возникают новые возможности для визуальной оценки функционирования билиодигестивного соустья, выполнения ретроградной ДБЭ – холангиографии и адекватной достоверной интерпретации диагностических данных.

Целью хирургического лечения ЯПГХ является восстановление пассажа желчи в пищеварительный тракт. Оно может достигаться различными способами. В случае установления факта повреждения желчного протока во время операции необходимо немедленно производить реконструктив-

ную операцию. Если уровень подготовки хирурга недостаточный, таким больным необходимо выполнять наружное дренирование желчных протоков, а затем перевести в специализированный центр для дальнейшего вмешательства.

При наличии в раннем послеоперационном периоде желчного перитонита попытки восстановить пассаж желчи в тощую кишку имеют неудовлетворительные результаты и приводят либо к ранней несостоятельности анастомоза, либо к формированию стриктуры. Авторы из Индии проанализировали частоту развития стриктур анастомозов и пришли к выводу, что последнее осложнение наиболее часто встречается (до 80%) при раннем восстановлении желчеотведения. В сроки от 8 до 12 недель после уменьшения явлений перитонита стенозирование возникает только у 17% пациентов [38].

Спорным остаётся вопрос о сроках выполнения реконструктивной операции после наружного дренирования. Часть хирургов рекомендуют выполнение реконструктивного этапа операции через 2,5–3 мес [39]. В.Н. Чернышёв и соавт. [6] считают целесообразным при наличии наружного желчного свища выполнять реконструктивные операции через 3–4 нед. В результате, у этих авторов в сроки до 5 лет отмечаются более низкие показатели рестенозов (5,2%).

Все применявшиеся в прошлом веке способы хирургического лечения можно разделить на несколько периодов в зависимости от тактических принципов: в 60-х гг. оценивались преимущества восстановительных операций, воссоздававших естественный ток желчи и сохранявших сфинктерный аппарат большого сосочка двенадцатиперстной кишки. В 70-х гг. в связи с высоким риском рецидивов стриктур методом выбора стало наложение билиодигестивного соустья с длительным каркас-

ным дренированием на сменном транспечёночном дренаже. Его применение позволило снизить риск рецидивов стриктуры до 4,5%, однако качество жизни больных, живших длительное время с несколькими дренажами, оставалось неудовлетворительным. В 80–90-х гг. применение элементов прецизионной техники и появление инертных шовных материалов позволило перейти к качественно новому этапу, основной характеристикой которого стало наложение бескаркасного гепатикоюноанастомоза и использование сменного транспечёночного дренажа лишь у небольшой части больных по строгим показаниям.

Перечень восстановительных операций довольно разнообразен и включает шов протока, операцию Гейнеке-Микулича, билио-билиарный анастомоз, пластическое закрытие дефекта протока. Применяют также бужирование стриктуры и сочетание хирургических способов с наружным дренированием холедоха. Несмотря на такие преимущества восстановительных операций, как анатомичность и физиологичность, большинство авторов дают им неудовлетворительную оценку: развитие стриктуры в раннем и отдалённом периоде отмечается в 50–100% наблюдений [15, 39].

Билио-билиарный анастомоз наиболее часто используется в настоящее время при трансплантации печени. В этой ситуации спорным является вопрос об использовании Т-образного дренажа, и, согласно некоторым авторам, в случае его применения риск развития стриктуры значительно увеличивается и может составлять до 25% в противовес 11% без его использования [40]. С.И. Емельянов и соавт. [41] считают, что у большинства больных при полном пересечении протока следует применять двухэтапное лечение: на первом этапе вводить в проксимальный отдел пересечённого протока дренажную трубку, на втором – производить реконструктивную операцию.

Для пластики протока также используется множество материалов: синтетические трансплантаты, стенка артерии, кожа, ткани червеобразного отростка, фасции, большая подкожная вена, сегмент тощей кишки со слизистой, стенка желчного пузыря и пузырный проток [42, 43]. Так в экспериментальном исследовании Н. Hartung et al. для замещения дефекта желчного протока применяли «Тефлон» [44]. Авторы показали такие его недостатки, как отторгаемость материала и быстрое развитие фиброза вследствие недостаточного кровоснабжения.

Гепатико- и холедоходуоденостомия – не самый лучший вариант завершения операции: анастомоз может испытывать натяжение швов, возможно развитие дуоденобилиарного рефлюкса и холангита, холангиогепатита и множественных абсцессов печени, а в позднем послеоперационном периоде у 30% больных развивается стриктура анастомоза [5].

Отдельной проблемой в билиарной хирургии является использование транспечёночного каркасного дренирования. Отношение к этому вопросу остаётся неоднозначным. С одной стороны, дренаж выполняет декомпрессию желчевыводящих путей и билиодигестивных анастомозов, каркасную функцию, позволяет проводить рентгенологический контроль за состоянием желчного дерева, санацию и введение различных лекарственных препаратов [45]. С другой стороны, он обладает большим количеством недостатков и осложнений: биологическая несовместимость с желчью – формирование преципитатов и дальнейшая обтурация дренажа; развитие гемобилии, желчных затёков, острого холангита; миграция дренажа, травматизация внутрипечёночных протоков, развитие синдрома недренируемого сегмента или доли печени, печёночной недостаточности, холангиогенных абсцессов печени. В диссертаци-

онном исследовании Р.Р. Газиева [46] отмечено, что частота общих неудовлетворительных результатов при «высоких» стриктурах желчных протоков с использованием каркасных транспечёночных дренажей составляет 21,4%, в отличие от ГЕА с использованием прецизионной техники, где данная частота составляет 16,7%. Вместе с тем ряд авторов довольно активно используют каркасное дренирование [11].

В настоящее время большинство исследователей в билиарной хирургии редко используют транспечёночное каркасное дренирование ввиду того, что длительное пребывание дренажа вызывает избыточное разрастание соединительной ткани, поддерживает воспалительный процесс в желчных протоках и способствует сужению созданного соустья [47]. Показания к каркасному дренированию значительно сузились. Оно применяется в случае высокого повреждения протоков при повреждениях типа IV–V по Н. Bismuth, при невозможности наложить широкий анастомоз, протяжённой рубцовой стриктуре, дважды и более рецидивных стриктурах, диаметре протока < 1 см [46].

Гепатикоюностомия на петле тощей кишки, отключённой из пищеварения, является оптимальным вариантом завершения оперативного вмешательства. Эта методика была детально описана швейцарским хирургом Cesar Roux в 1892 году для создания анастомоза на петле тощей кишки с желудком. Немного позже этот вариант вмешательства был использован для анастомозирования с желчными протоками при рубцовых и опухолевых стриктурах [48].

Большинство авторов предпочитают использование этого варианта билиодигестивного соустья по причине редкого развития стриктуры анастомоза [12, 18]. Согласно J. Terblanche et al. [49], успешный результат гепатикоюностомии на петле тощей кишки по Ру фиксируется в 90% слу-

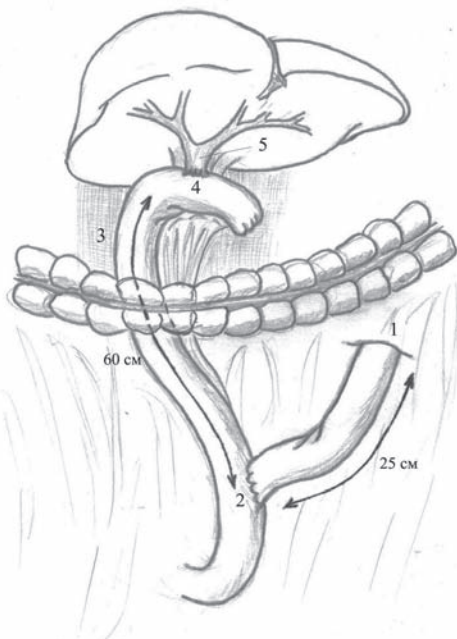


Рис. 2. Схема формирования гепатикојеюноанастомоза на петле тощей кишки по Ру: 1 – связка Трейца, 2 – энтероэнтероанастомоз «конец в бок», 3 – петля по Ру, 4 – гепатикојеюноанастомоз, 5 – гепатикохоледох

чаев. Схожие данные демонстрируют и другие исследователи, где успех в выполнении таких операций составляет от 82 до 98% при сроках наблюдения от 2,5 до 10 лет [50]. Немаловажную роль играют квалификация хирурга и технические особенности наложения анастомоза и формирования петли по Ру. Практически все хирурги, занимающиеся реконструктивными вмешательствами на желчевыводящих путях утверждают, что эти вмешательства должны выполняться в высокоспециализированных центрах, где накоплен соответствующий опыт [15].

Анализ литературы показал, что при формировании гепатикојеюностомии на петле по Ру должны быть соблюдены следующие тактические и технические условия: выключение сегмента тощей кишки по способу, описанному С. Roux, предполагает создание приводящей петли не менее 15–30 см, отключённого отдела тощей кишки (собственно петля по Ру) – 60–75

см (рис. 2); проведение петли тощей кишки позадибодочно в окне mesocolon; создание широкого (не менее 2 см) соустья за счёт продольного рассечения передней стенки ГХ и/или долевых протоков; прецизионное сопоставление неизменённых слизистых тканей протока и тонкой кишки однорядным узловым швом с применением хирургической оптики; использование атравматичного рассасывающего шовного материала (мононити – PDS – 4/0-6/0); снижении тракции нитей во время завязывания швов как профилактика раннего развития стриктуры; взятие лигатур на держалки с распределением натяжения и последовательным завязыванием узлов (методика предложена L.H. Blumgart) [50]. Для предупреждения натяжения швов из-за тяжести кишки и её перистальтики З.А. Топчиашвили и соавт. рекомендуют подшивать кишку дополнительными швами к глиссоновой капсуле или окружающим тканям [51].

Те же авторы описывают следующие преимущества гепатикојеюностомии на петле по Ру: анастомоз является изоперистальтическим, что препятствует забросу пищевого химуса; нет условий для местного повышения давления; при выделении тонкой кишки для формирования анастомоза резко повышается активность её перистальтики; длинная петля тонкой кишки обеспечивает наложение анастомоза без натяжения [51].

Данная операция сегодня является наиболее оправданной в отношении её отдалённых результатов. Только достаточный по длине отводящий отрезок кишки значительно снижает кишечный рефлюкс, что уменьшает вероятность развития восходящего холангита. И по этому поводу уместна цитата Н. Bismuth на XV Мировом Конгрессе международной ассоциации хирургов-гастроэнтерологов, который проходил в г. Праге в 2005 г.: «после ятрогенных повреждений гепатикохоледоха у гепатикоје-

юноанастомоза на петле по Ру нет физиологически оправданной альтернативы».

При высоких стриктурах на уровне конфлюэнции и долевых протоков зачастую возникают технические трудности при наложении анастомоза. В связи с этим S.M. Strasberg et al. [12] впервые описали методику выделения желчных протоков выше конфлюэнции в пределах здоровых тканей с возможным продольным рассечением последних. Если это не удаётся – применяется клиновидное иссечение IV или V сегмента печени и формирование бигепатикоюностомии. Для адекватного выделения развилки печёночных протоков используется способ Нерр-Сюинауд, который был предложен в 1956 г. [52]. Оригинальность идеи заключается в выделении левого печёночного протока и конфлюэнции. Это даёт возможность выделять проток вне рубцовых тканей и накладывать анастомоз шириной до 2–3 см, главным образом за счёт левого долевого протока. Одно из главных условий выполнения этой операции является наличие расширенных печёночных протоков до диаметра не менее 10 мм, что возможно только при наличии желчной гипертензии.

Э.И. Гальперин с соавт. [29] при бифуркационных повреждениях типа «-1», «0», «+1» по их классификации настаивают на рассечении долевых протоков для увеличения площадки и формирования широкого ГЕА. Авторы указывают, что данная методика возможна даже при небольшом (менее 3–4 мм) диаметре протока и тонкой его стенке.

В 1961 г. была предложена методика J.A. Kirtley, согласно которой из стенок протоков формируется общее ложе по типу «рыбьего рта» с подшиванием последнего к глиссоновой капсуле печени и формированием анастомоза с петлёй тощей кишки и окружающими проток структурами. При наблюдении в течение 20 лет у 73% паци-

ентов отмечены удовлетворительные результаты.

Обобщая вышеизложенное, Н. Bismuth предложил следующую стратегию в лечении повреждений и стриктур желчных протоков [30]:

- I тип (участок общего печёночного протока более 2 см) продольное рассечение передней стенки протока без продолжения разреза на долевые протоки и формирование анастомоза с петлёй тощей кишки;

- II тип (участок общего печёночного протока менее 2 см) продление разреза на левый долевым проток с возможным формированием «площадки»;

- III тип (сохранена конфлюэнция) продление разреза на левый долевым проток, резекция IV сегмента печени, либо формирование общей площадки с правым протоком;

- IV тип (разобщение долевых протоков) восстановление конфлюэнции на общей площадке с последующим анастомозированием с кишкой, либо отдельные анастомозы с долевыми протоками;

- V (изолированная стриктура правого печёночного протока или с комбинацией вышеперечисленных вариантов) реконструкция соответствующего типа стриктуры с наложением изолированного анастомоза с правым протоком.

При стриктурах, диагностированных в послеоперационном периоде, первоочередной задачей является спасение жизни больного (дренирование жидкостных скоплений, декомпрессия желчевыводящих путей, антибактериальная терапия, контроль водно-электролитных потерь, реинфузия желчи) с последующим выполнением реконструктивной операции в более благоприятных условиях (от 6 до 8 недель), по мере уменьшения воспалительных изменений [50].

Особую трудность представляет лече-

ние пациентов с рубцовыми стриктурами билиодигестивных анастомозов, развившихся в послеоперационном периоде. Частота развития стриктур ГЕА в отдалённом послеоперационном периоде составляет 6–30%, а у повторно оперированных она развивается в 20% случаев [19]. Польские авторы проанализировали частоту развития стриктур ГЕА после первичных и повторных операций в сроки от 1 до 30 лет и выявили следующую зависимость: наилучшие результаты наблюдались в течение первых 3 лет, где их частота составила 8–24%. В отдалённом периоде (от 12 до 30 лет) число больных с рецидивными стриктурами находилось в пределах 25–28%. При этом частота развития стенозов ГЕА значительно увеличивается при стриктурах III–IV типов по Bismuth (34–40%), чем при I–II типах (от 13 до 17%) [53]. Сроки формирования стриктур и рестриктур желчеотводящих соустьев колеблется от 5 мес до 8 лет [38]. Данная категория пациентов зачастую находится в тяжёлом состоянии (вследствие механической желтухи, холангита, интоксикации, печёночной недостаточности) и операции, выполняемые в этот период, сопровождаются высокой послеоперационной летальностью.

Если проанализировать происхождение стриктур билиодигестивных анастомозов, при повторных операциях можно выделить несколько факторов для их развития: малый диаметр протока, анастомозирование рубцово- или воспалительно изменённых тканей, натяжение между сшиваемыми органами, использование грубого шовного материала, чрезмерная скелетизация протока, недостаточное кровоснабжение стенки тонкой кишки, дигестивно-билиарный рефлюкс, а также тактические и технические неточности при формировании петли тощей кишки (гепатико-еюностомия на петле с межкишечным соустьем по Брауну, короткая петля по Ру, впе-

ридиободочное расположение петли, нерасправление культи вторым рядом швов в воротах печени, неправильная мобилизация брыжейки тонкой кишки либо сочетание этих вариантов).

Некоторые авторы при высоком риске стриктуры билиодигестивного анастомоза операцию завершают подкожным выведением пристеночной еюностомы петли тощей кишки, выключённой по Ру, что позволяет в послеоперационном периоде проводить рентгенологический контроль, выполнять холедохоскопию, курсы баллонной дилатации, билиарной декомпрессии и лечения холангита [50].

Повторные операции ещё более ухудшают кровоснабжение протока и области анастомоза, а также вынуждают формировать анастомоз выше стриктуры в воротах печени, что имеет более худшие результаты в отдалённом периоде.

С развитием и внедрением рентгенэндобилиарных и эндоскопических методов возможности лечения и предоперационной подготовки значительно расширились.

До начала 90-х годов XX века в литературе преобладали работы, отражающие применение эндоскопических и миниинвазивных методов как диагностических процедур либо подготовительного этапа к реконструктивному хирургическому вмешательству. В последнее же десятилетие всё чаще обсуждается вопрос о возможности миниинвазивных вмешательств как самостоятельного окончательного этапа лечения.

Арсенал современных методов декомпрессии желчных путей довольно велик: эндоскопическая папиллосфинктеротомия, чрескожно-чреспечёночная холангиостомия, назобилиарное дренирование, эндоскопическая баллонная дилатация стриктуры с последующим стентированием [15].

Начиная с 1970-х гг., наиболее распространённым методом миниинвазивного лечения послеоперационных стриктур холе-

доха и БДА явилась их баллонная дилатация [23]. Существующие конструкции дилататоров рассчитаны на форсированное одномоментное растяжение проствета протока, сопровождающееся повреждением слоёв гепатикохоледоха и повторной стриктурой БДА [54]. Анализ 5-летних результатов после выполнения баллонной дилатации показал, что рецидивы желтухи и холангита значительно ниже в группе пациентов, которым использовалась холедохо- и гепатикоюностомия, что составило 12% против 45% с выполнением баллонной дилатации [55].

Более лучшие результаты регистрировались с появлением эндоскопического стентирования. В исследовании P. Davids et al. [56] при анализе проведения стентирования у 70 пациентов и наблюдения их в течение 42 мес. были зарегистрированы хорошие результаты у 83% пациентов. Однако нередко (в 25%) упоминаются осложнения при проведении этого вида вмешательства. Одними из самых распространённых являются миграция стента и холангит.

Очевидно, что указанные методы в большей степени используются в качестве подготовительного (первого) этапа и имеют вспомогательное значение, либо, в случае стриктуры билиодигестивного соустья, как временный этап билиарной декомпрессии.

Особую проблему составляют высокие стриктуры желчных протоков, и именно эта локализация предрасполагает к более частому прогрессированию рубцового процесса при формировании БДА. Остаётся проблематичным выполнение манипуляций в этой зоне с наложением тощекишечного анастомоза: выделение здоровой слизистой протока, формирование би-, тригепатикоюноанастомоза после резекции сегмента печени. Такие больные нередко нуждаются в повторных реконструктивных

операциях и их справедливо называют «билиарными калеклами» [11].

При оценке результатов хирургического лечения осложнения в течение раннего послеоперационного периода наблюдаются в 20–30% случаев и летальность достигает 2–13% [26]. Самое частое осложнение – инфицирование послеоперационной раны, которое наблюдается в 8–17,7% наблюдений [12]. Среди других осложнений послеоперационного периода наибольшее значение имеют: абсцессы подпечёночного пространства, несостоятельность билиодигестивного анастомоза, наружные и внутренние желчные свищи, холангит, желчный перитонит, кровотечения, гемобилия, реактивный панкреатит, пневмония, эвентрация, ТЭЛА, кишечная непроходимость, сепсис [26, 38]. Несостоятельность швов ГЕА (подтекание желчи из линии швов) – нередкое осложнение после реконструктивной операции. К летальному исходу это осложнение приводит редко, но существенно ухудшает прогноз. По данным Э.И. Гальперина с соавт. [29], подтекание желчи даже в значительных количествах (200–250 мл) без перитонита не является показанием к экстренной операции. У этих пациентов в послеоперационном периоде при появлении присасывающего действия кишки в силу перистальтики эта симптоматика уменьшается до полного исчезновения желчеистечения. Немаловажную роль в профилактике этих осложнений играет формирование наиболее герметичного анастомоза в ряде случаев с использованием непрерывного шва. Это позволяет снизить частоту желчеистечения из линии швов соустья с 32 до 12,9%.

Анализ результатов отдалённого периода является самым важным при оценке хирургического лечения повреждений ГХ. Доказательством адекватного и успешного лечения является отсутствие стриктуры анастомоза. При анализе обращений паци-

ентов и диспансерного наблюдения в многочисленных клиниках после реконструктивных операций благоприятный отдалённый результат отмечен у 70–90% пациентов [49]. Для достоверной оценки результатов операции авторы рекомендуют срок наблюдения в течение 2–5 лет. В литературе описаны наблюдения, в которых стриктура анастомоза развивалась спустя 10 лет и более [15]. С целью предотвращения разногласий и для оценки результатов оперативного лечения в отдалённом периоде предложено множество классификаций, но наиболее популярной является классификация J. Terblanche [49], которая основана на зависимости между клиническими и функциональными тестами и характером соответствующих лечебных действий, что достоверно определяет срок возникновения осложнений.

В последние годы все чаще обсуждается вопрос относительно лечения инфекционных осложнений в билиарной системе. Проводится дискуссия о роли эндогенной инфекции в развитии этих осложнений. В многочисленных публикациях представлены результаты бактериологического исследования желчи при гнойном холангите, однако микробная флора тощей кишки после проведённых реконструктивных вмешательств изучена недостаточно.

В норме микробная культура тонкой кишки, изученная на здоровых добровольцах разного пола в 67% случаев представлена лактобациллами и различными штаммами энтерококков, а также грам-положительными аэробами. Условно патогенная микрофлора является результатом загрязнения просвета тощей кишки из орофарингеальной области при заглатывании пищи и не превышает 10^3 КОЕ/мл. Анаэробы в этих отделах кишечника практически отсутствуют. Количество аэробов (*Enterobacteriaceae*, *E. Coli*, *Bacteroides*) увеличивается ближе к дистальным отделам

подвздошной кишки и составляет 10^5 – 10^9 КОЕ/мл [57].

В литературе существует понятие усиленного бактериального роста в тонкой кишке (SIBO – small intestinal bacterial overgrowth), причём это определяется ростом именно условно-патогенной флоры. Данное состояние наиболее выражено при проведении реконструктивных операций с использованием тонкой кишки. При этом рост бактериальной флоры усиливается в области «слепых» отделов тонкой кишки, например, в петле тощей кишки, исключенной из пищеварения по Ру («stagnant loop syndrom»). Это связано с менее активной перистальтикой «слепой» петли, по сравнению с дистальными отделами тонкой кишки. Усиленный бактериальный рост ещё более усугубляет перистальтику [58]. Кроме этого, при синдроме «слепой» петли и SIBO значительно снижается усвоение жирных кислот, аминокислот, витамина B_{12} путём нейтрализации желчных кислот и ферментов, что способствует проникновению флоры в энтероциты с развитием хронического энтерита. По данным S.L. Gorbach et al. [59], при синдроме «слепой» петли наблюдается выраженный рост патогенных микроорганизмов: анаэробных лактобацилл (с 3,5 до $8,9 \times \text{LOG}^{10}/\text{мл}$), аэробных лактобацилл (с 4 до $7 \times \text{LOG}^{10}/\text{мл}$), стрептококков (с 7 до $8,8 \times \text{LOG}^{10}/\text{мл}$), бактероидов (с 0 до $10 \times \text{LOG}^{10}/\text{мл}$).

Развитие дисбактериоза тонкой кишки также имеет место при отсутствии поступления в неё желчи. Г.М. Антончик и соавт. указывают, что у 37% больных с механической желтухой различного происхождения отмечались более выраженные отклонения в качественном и количественном составе микрофлоры из смывов просвета тощей кишки. У этой категории пациентов отмечался дефицит бифидофлоры (57,5%), увеличение общего количества *E. Coli* (66%), лактогенативных энтеробак-

терий (30,3%), клебсиеллы (15,2%), грибов рода *Candida* (15,2%) [60].

Данные работы показывают, что до настоящего времени недостаточно исследований по изучению микробной флоры тонкой кишки после проведённых реконструктивных операций на желчных протоках. Весь спектр антибактериальных препаратов, обладающих системным действием, не эффективен в отношении патогенных микроорганизмов в тонкой кишке у данной категории больных. Понимание характера микробиоценоза слепых отделов тонкой кишки и миграции микрофлоры в билиарную систему позволит наметить пути коррекции дисбактериоза как в дооперационном периоде, так и после операции.

Таким образом, несмотря на значительные достижения в диагностике и лечении пациентов с ятрогенными повреждениями желчных протоков и осложнениями их первичной коррекции, мнения авторов по изучаемой проблеме в некоторых вопросах до сих пор неоднозначны и существует ещё достаточно широкий круг проблем, требующих разработки и дальнейшего изучения.

ЛИТЕРАТУРА

- Hardy, K. J. Carl Langenbuch and the Lazarus Hospital: events and circumstances surrounding the first cholecystectomy / K. J. Hardy // *Aust. N. Z. J. Surg.* – 1993. – Vol. 63, N 1 – P. 56-64.
- Biliary handicap / Z. Gorka [et al.] // *Pol. Przeg. Chir.* – 1992. – Vol. 64. – P. 969-976.
- Litynski, G. S. Erich Muhe and the rejection of laparoscopic cholecystectomy (1985): A surgeon ahead of his time / G. S. Litynski // *JLSLS.* – 1998. – N 2. – P. 341-346.
- Bile duct injuries during laparoscopic cholecystectomy: a 1994-2001 audit on 13,718 operations in the area of Rome / P. Gentileschi [et al.] // *Surg. Endosc.* – 2004. – N 18. – P. 232-236.
- Олисов, О. Д. Травма желчных протоков и ее последствия (обзор литературы) / О. Д. Олисов, В. А. Кубышкин // *Анналы хирург. гепатологии.* – 2005. – Т. 10, № 1. – С. 113-121.
- Чернышев, В. Н. Лечение повреждений и рубцовых стриктур внепеченочных желчных протоков / В. Н. Чернышев, В. Е. Романов, В. В. Сухоруков // *Хирургия.* – 2004. – № 11. – С. 25-29.
- Surgical treatment of traumatic stricture of bile duct / J. Wang [et al.] // *Zhonghua Gandan Waikexue.* – 1998. – N 4. – P. 73-75.
- Ten-year trend in the national volume of bile duct injuries requiring operative repair / J. P. Dolan [et al.] // *Surg Endosc.* – 2005. – Vol. 19, N 7. – P. 967-973.
- Soderlund, C. Bile duct injuries at laparoscopic cholecystectomy: A single-institution prospective study. Acute cholecystitis indicates an increased risk / C. Soderlund, F. Froshad, S. Linder // *World J. Surg.* – 2005. – Vol. 29, N 8. – P. 987-993.
- Gazzaniga, G. M. Surgical treatment of iatrogenic lesions of the proximal common bile duct / G. M. Gazzaniga, M. Filauro, L. Mori // *World J. Surg.* – 2001. – Vol. 25. – P. 1254-1259.
- Huang, Z. Q. Changing patterns of traumatic bile duct injuries: a review of forty years experience / Z. Q. Huang, X. Q. Huang // *World J. Gastroenterol.* – 2002. – Vol. 8, N 1. – P. 5-12.
- Strasberg, S. M. Avoidance of biliary injury during laparoscopic cholecystectomy / S. M. Strasberg // *J. Hepatobiliary Pancreatic Surg.* – 2002. – N 9. – P. 543-547.
- Montes, J. A. Complications following repair of extrahepatic bile duct after blunt abdominal trauma / J. A. Montes // *World J. Surg.* – 2001. – Vol. 25, N 10. – P. 1313-1316.
- Гришин, И. Н. Холецистэктомия / И. Н. Гришин. – Минск: Высшая школа, 1989. – 198 с.
- Ahrendt, S. A. Surgical therapy of iatrogenic lesions of biliary tract / S. A. Ahrendt, H. F. Pitt // *World J. Surg.* – 2001. – Vol. 25, N 10. – P. 1360-1365.
- Jablonska, B. Iatrogenic bile duct injuries: etiology, diagnosis and management / B. Jablonska, P. Lampe // *World J. Gastroenterol.* – 2009. – Vol. 15, N 33. – P. 4097-4104.
- Романов, В. Е. Хирургическое лечение больных с ятрогенными травмами и рубцовыми стриктурами желчных протоков: автореф. дис. ... д-ра. мед. наук: 14.00.27 / В. Е. Романов; Самар. гос. мед. ун-т. – Самара, 2005. – 45 с.
- Ничитайло, М. Е. Повреждения желчных протоков при холецистэктомии и их последствия / М. Е. Ничитайло, А. В. Скумс. – К.: Маккомб, 2006. – 344 с.
- Management and outcome of patients with combined bile duct and hepatic arterial injuries after laparoscopic cholecystectomy / S. C. Schmidt [et al.] // *Surgery.* – 2004. – Vol. 135, N 6. – P. 613-618.
- Failed primary management of iatrogenic biliary injury: incidence and significance of concomitant hepatic arterial disruption / A. Koffron [et al.] // *Surgery.* – 2001. – Vol. 130, N 4. – P. 722-728.
- Right hepatic artery injury associated with

- laparoscopic bile duct injury: incidence, mechanism, and consequences / L. Stewart [et al.] // *J. Gastrointest. Surg.* – 2004. – N 5. – P. 523-530.
22. Surgical repair after bile duct and vascular injuries during laparoscopic cholecystectomy: when and how? / P. Bachellier [et al.] // *World J. Surg.* – 2001. – Vol. 25. – P. 1335-1345.
23. Judah, J. R. Endoscopic therapy of benign biliary strictures / J. R. Judah, P. V. Draganov // *World J. Gastroenterol.* – 2007. – Vol. 13, N 26. – P. 3531-3539.
24. Mechanism of benign biliary stricture: a morphological and immunohistochemical study / Z. M. Geng [et al.] // *World J. Gastroenterol.* – 2005. – Vol. 11, N 2. – P. 293-295.
25. Морфофункциональная оценка развития соединительной ткани в стенке гепатикохоледоха при рубцовых стриктурах желчных протоков / М. А. Сейсембаев [и др.] // *Актуальные проблемы хирургической гепатологии: материалы XVI междунар. конгр. хирургов-гепатологов стран СНГ, Екатеринбург, 16-18 сент. 2009 г.* – С. 37.
26. Major bile duct injuries during laparoscopic cholecystectomy / K. D. Lillemoe [et al.] // *Ann. Surg.* – 1997. – Vol. 225, N 5. – P. 459-471.
27. Role of myofibroblasts during normal tissue repair and excessive scarring: interest of their assessment in nephropathies / C. Badid [et al.] // *Histol. Histopathol.* – 2000. – Vol. 15. – P. 269-280.
28. Administration of r-VEGF-A prevents hepatic artery ligation-induced bile duct damage in bile duct ligated rats / E. Gaudio [et al.] // *Am. J. Physiol. Gastrointest. Liver Physiol.* – 2006. – Vol. 291. – P. 307-317.
29. Выбор метода операции в зависимости от типа рубцовой стриктуры печеночных протоков / Э. И. Гальперин [и др.] // *Анналы хирург. гепатологии.* – 2003. – Т. 8, № 2. – P. 86-87.
30. Bismuth, H. Biliary strictures: classification based on the principles of surgical treatment / H. Bismuth, P. E. Majno // *World J. Surg.* – 2001. – Vol. 25. – P. 1241-1244.
31. Гришин, И. Н. Повреждения желчевыводящих путей / И. Н. Гришин. – Мн.: Харвест, 2002. – 144 с.
32. Seeliger, H. Surgical management of bile duct injury following laparoscopic cholecystectomy: analysis and follow-up of 28 cases / H. Seeliger // *Langenbeck Arch. Surg.* – 2002. – Vol. 387. – P. 286-293.
33. Bile duct strictures after hepatobiliary surgery: assessment with MR cholangiography / J. Ward [et al.] // *Radiology.* – 2004. – Vol. 231, N 1. – P. 101-108.
34. Three-dimensional drip infusion CT cholangiography in patients with suspected obstructive biliary disease: a retrospective analysis of feasibility and adverse reaction to contrast material / A. Persson [et al.] // *BMC Medical Imaging.* – 2006. – Vol. 6. – P. 1-5.
35. Koornstra, J. J. ERCP with balloon-assisted enteroscopy technique: A systematic review / J. J. Koornstra, L. Fry, K. Monkemuller // *Dig. Dis.* – 2008. – Vol. 26, N 4. – P. 324-329.
36. Aabakken, L. Double-balloon enteroscopy for endoscopic retrograde cholangiography in patients with a Roux-en-Y anastomosis / L. Aabakken, M. Bretthauer, P. D. Line // *Endosc.* – 2007. – Vol. 39, N 12. – P. 1068-1071.
37. Endoscopic retrograde cholangiography by double balloon endoscopy in patients with Roux-en-Y hepaticojejunostomy / E. Parlak [et al.] // *Surg. Endosc.* – 2009. – N 6. – P. 45-47.
38. Recurrent bile duct stricture: causes and long-term results of surgical management / B. Pottakkat [et al.] // *J. Hepatobiliary Pancreat. Surg.* – 2007. – Vol. 14, N 2. – P. 171-176.
39. Гальперин, Э. И. Ятрогенные повреждения желчных протоков при холецистэктомии / Э. И. Гальперин, Н. Ф. Кузовлев // *Хирургия.* – 1998. – № 1. – С. 5-7.
40. Thethy, S. Management of biliary tract complications after orthotopic liver transplantation / S. Thethy // *Clin. Transplant.* – 2004. – Vol. 18. – P. 647-653.
41. Емельянов, С. И. Хирургическое лечение интраоперационных повреждений внепеченочных желчных протоков / С. И. Емельянов // *Анналы хирург. гепатологии.* – 2005. – Т. 10, № 3. – P. 55-62.
42. Reconstruction of the common bile duct by a vascular prosthetic graft: an experimental study in pigs / M. Christensen [et al.] // *J. Hepatobiliary Pancreat. Surg.* – 2005. – Vol. 12. – P. 231-234.
43. A gallbladder flap for reconstruction of the common bile duct. An experimental study on pigs / F. V. Mortensen [et al.] // *J. Hepatobiliary Pancreat. Surg.* – 2004. – Vol. 11. – P. 112-115.
44. Histological, laboratory, and x-ray findings after repair of the common bile duct with a Teflon graft / H. Hartung [et al.] // *World J. Surg.* – 1978. – Vol. 2. – P. 639.
45. Агаев, Б. А. Способ профилактики стенозов билиодигестивных анастомозов / Б. А. Агаев // *Анн. хирург. гепатологии.* – 2003. – Т. 8, № 2. – С. 76.
46. Газиев, Р. Р. Оптимизация тактики реконструктивно-восстановительных операций при «высоких» травмах и рубцовых стриктурах желчных протоков: автореф. дис. ... канд. мед. наук: 14.00.27 / Р. Р. Газиев; Ташкент, 2004. – 21 с.
47. Хомяк, И. В. Разработка и клинико-экспериментальное обоснование применения компрессионных анастомозов в билиарной хирургии: автореф. дис. ... канд. мед. наук: 14.01.03 / И. В. Хомяк; Ин-т хирургии и трансплантологии АМН Украины. – К.,

2000. – 24 с.

48. Mier, M. J. El cirujano y su anastomosis / M. J. Mier, H. Devesa, C. Roux // *Cirujano General*. – 2005. – Vol. 27, N 2. – P. 171-175.

49. High or low hepaticojejunostomy for bile duct strictures? / J. Terblanche // *Surgery*. – 1990. – Vol. 108. – P. 828-834.

50. Ghnaniem, Al. Long-term outcome of hepaticojejunostomy with routine access loop formation following jatrogenic bile duct injury / Al-Ghnaniem // *Br. J. Surg.* – 2002. – Vol. 89. – P. 1118-1124.

51. Топчиашвили, З. А. Повторные операции на желчных путях / З. А. Топчиашвили // *Хирургия*. – 1999. – № 1. – С. 25-28.

52. Hepp, J. L'abord et l' utilization dti canal hepatique gauche dans les reparaciones de la voie biliaire principale / J. Hepp, C. Coitinaud // *Presse Med.* – 1956. – Vol. 64. – P. 947-949.

53. Kozicki, I. Hepaticojejunostomy in benign biliary stricture – influence of careful postoperative observations of long-term results / I. Kozicki, K. Bielecki // *Dis. Surg.* – 1997. – Vol. 14. – P. 527-533.

54. Хирургическое лечение поражений внепеченочных желчных протоков / С. Г. Штофин [и др.] // *Анналы хирург. гепатологии*. – 2006. – Т. 11, № 1. – С. 39-44.

55. Benign postoperative biliary strictures. Operate

or dilate? / H. A. Pitt [et al.] // *Ann. Surg.* – 1989. – Vol. 210. – P. 417-425. – Disc. 426-427.

56. Endoscopic stenting for post-operative biliary strictures / P. H. Davids [et al.] // *Gastrointest. Endosc.* – 1992. – Vol. 38. – P. 12-18.

57. Parrish, C. R. Uninvited guests: the impact of small intestinal bacterial overgrowth on nutritional status / C. R. Parrish // *Practical Gastroenterology*. – 2003. – Vol. 7. – P. 27-34.

58. Lower frequency of MMC is found in IBS subjects with abnormal lactulose breath test, suggesting bacterial overgrowth / M. Pimentel [et al.] // *Dig. Dis. Sci.* – 2002. – Vol. 47. – P. 2639-2643.

59. Gorbach, S. L. Bacteria, bile, and the small bowel / S. L. Gorbach, S. Tabaqchali // *Gut*. – 1969. – Vol. 10. – P. 963-972.

60. Антончик, Г. М. Актуальные вопросы клинической микробиологии / Г. М. Антончик, Г. В. Плаксина. – М., 1985. – 223 с.

Адрес для корреспонденции

223041, Республика Беларусь,
Минская область и р-н, п. Лесной, д. 1, Минская областная клиническая больница,
тел. раб: +375 17 265-22-63,
e-mail: orl_doc@hotmail.com,
Орловский Ю.Н.

Поступила 29.07.2010 г.
