

Г.В. ЯРОВЕНКО, Б.Н. ЖУКОВ, С.Е. КАТОРКИН

## ОЦЕНКА ЭФФЕКТИВНОСТИ ОПЕРАТИВНОЙ КОРРЕКЦИИ ЛИМФООТТОКА У ПАЦИЕНТОВ С ВТОРИЧНОЙ ЛИМФЕДЕМОЙ НИЖНИХ КОНЕЧНОСТЕЙ

ГОУ ВПО «Самарский государственный медицинский университет» Росздрава,  
Российская Федерация

**Цель.** Оценить эффективность оперативного лечения пациентов с вторичной лимфедемой нижних конечностей.

**Материал и методы.** Обследовано 69 пациентов с вторичной лимфедемой нижних конечностей, I группа (17 человек) с 1–2 степенью и II группа (52 пациента) с 3–4 степенью заболевания после оперативного лечения. Применяли ультразвуковое исследование и изучение дренажной способности лимфатической системы конечности с использованием пробы Мак-Клюра и Олдрича.

**Результаты.** Наиболее хорошие ранние и отдаленные послеоперационные результаты зафиксированы у пациентов I группы. Лимфатические узлы у всех пациентов этой группы, как в раннем, так и отдаленном послеоперационном периодах, были в пределах физиологической нормы, прослеживалась их структура. Для пациентов II группы отмечено изменение структуры лимфатических узлов, проявляющееся явлениями склероза, наличием лимфатических лакун и нарушением их дренажной функции.

**Заключение.** Оперативное лечение пациентов с вторичной лимфедемой нижних конечностей 1–2 степени приносит значимое улучшение, как в раннем, так и в отдаленном послеоперационном периодах, выражающееся в купировании периферического отека и сохранении структурно-анатомического строения паховых лимфатических узлов. Оперативное лечение пациентов с вторичной лимфедемой нижних конечностей 3–4 степени не дает стойких положительных результатов, и для коррекции лимфатического оттока необходим поиск новых альтернативных методов лечения.

*Ключевые слова:* вторичная лимфедема нижних конечностей, оперативное лечение, лимфоаденовенозный анастомоз, лимфоангиоанастомоз, ранние и отдаленные результаты

**Objectives.** To evaluate the efficacy of operative treatment in the patients with the lower limbs secondary lymphedema.

**Methods.** 69 patients with the lower limbs secondary lymphedema were investigated; the 1<sup>st</sup> group (17 patients) with 1–2 degree, the 2<sup>nd</sup> group – 52 patients with 3–4 degree of the disease after the operative treatment. Ultrasound was done as well as the investigation of the drainage abilities of the limb lymphatic system using samples of McClure and Aldrich.

**Results.** The best nearest and distant postoperative results were registered in the patients of the 1<sup>st</sup> group. Lymph nodes in all the patients of this group both in the nearest and the distant postoperative periods were within the physiological norm; their structure was traced. The change in the lymph nodes structure was noticed for the patients of the 2<sup>nd</sup> group manifesting the phenomenon sclerosis, presence of lymph lacunas and disturbance of the drainage function.

**Conclusions.** Operative treatment of the patients with the secondary lower limb lymphedema of the 1–2 degree gives significant improvement both in the nearest and distant postoperative period, manifested in the coping with peripheral edema and saving the structural-anatomic structure of the inguinal lymph nodes. Operative treatment of the patients with the secondary lower limb lymphedema of the 3–4 degree doesn't provide steady positive results and it is necessary to search for new alternative methods of treatment to correct lymph drainage.

*Keywords:* secondary lower limb lymphedema, operative treatment, lymphoadenovenous anastomosis, lymphovascular anastomosis, short-term and long-term results

Несмотря на определенные успехи, достигнутые за последние годы в лимфологии, проблема лечения пациентов с вторичными лимфатическими отеками нижних конечностей остается актуальной из-за трудности их купирования. Лимфатические отеки конечностей – результат нарушения лимфатического транспорта в связи с повреждением лимфатических сосудов и узлов, инфекции или врожденной патологии [1, 2, 3].

Восстановление путей лимфооттока в нижних конечностях до настоящего времени является нерешенным вопросом. Ранее предложены различные оперативные вмешательства: отведение лимфы в неизмененные участки тела [4, 5], выведение лимфы из патологически измененных надфасциальных лимфатических путей в подфасциальные [6]. Создание искусственных лимфенозных соустьев [7, 8]. Дрени-

рование лимфы в забрюшинную клетчатку с помощью трубчатого или капиллярного эксплантата [9]. Использование липосакции для выравнивания периметра конечностей с последующей постоянной компрессией [10, 11] и другие. Более доступной является операция создания лимфовенозного соустья, освещенная в работах многих исследователей [12, 13, 14]. Способы оперативной коррекции лимфедемы дополняются новыми элементами и, хотя зависят от степени и формы заболевания, принципиально остаются теми же [15, 16, 17].

**Цель исследования** – оценить эффективность оперативного лечения пациентов с вторичной лимфедемой нижних конечностей.

### Материал и методы

Проведено изучение ранних и отдаленных послеоперационных результатов у 69 человек с вторичной лимфедемой нижних конечностей. Возраст пациентов варьировал от 15 до 83 лет. Наибольшее число наблюдаемых – женщины (56), что составило 81,2% от всех оперированных лиц. Поражение левой нижней конечности выявлено в 47 (68,1%), правой в 20 (29%) наблюдениях, а двухстороннее поражение отмечалось у 2 (2,9%) пациентов. Все пациенты разделены на 2 группы: I группа – пациенты вторичной лимфедемой нижних конечностей 1–2 степени (17 человек) и II группа – пациенты вторичной лимфедемой нижних конечностей 3–4 степени (52 человека).

Для пациентов с вторичной лимфедемой нижних конечностей в 1–2 и 3–4 степени применены методы оперативной коррекции – наложение лимфоаденовенозного анастомоза, лимфоангиоанастомоза. Показаниями для хирургической коррекции нарушений лимфооттока являлись выявленные при комплексном обследовании изменения лимфатических узлов и снижение дренажной функции лимфатической системы.

У 84,1% пациентов обеих групп (58 человек) применен метод наложения проксимального лимфоаденовенозного анастомоза (рис. 1, см. цв. вкладыш) «конец в бок» или «бок в бок». Если лимфатические узлы были склерозированы, что наблюдали в 4 (5,8%) случаях, то накладывали лимфоангиоанастомоз, который выполняли под контролем операционного микроскопа с использованием прецизионной техники и атравматической нити 7,0–8,0. Для анастомозов обычно использовали 2–3 наиболее

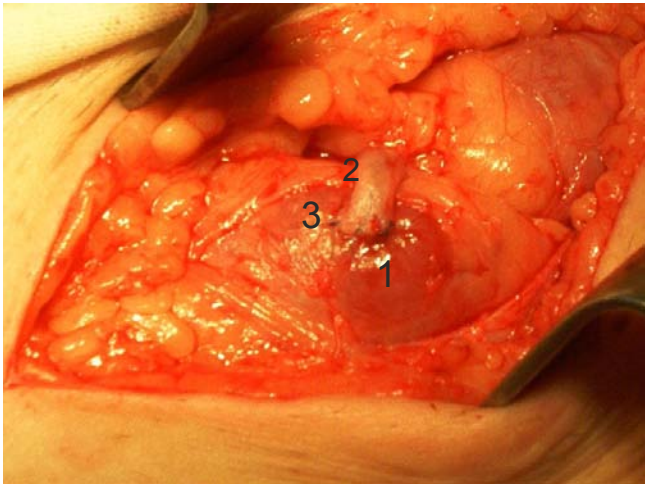
крупных лимфатических сосуда диаметром 0,6–0,7 мм. 7 (10,1%) пациентам II группы проведены операции типа Караванова.

Для выполнения лимфоаденовенозного анастомоза использовали один из поверхностных паховых лимфатических узлов, чаще латеральный или медиальный узел нижней группы, латеральную добавочную вену при анастомозе «конец в бок» или ствол большой подкожной вены при анастомозе «бок в бок». Необходимым условием операции являлась проходимость лимфатического узла и клапанная состоятельность используемой для анастомоза вены. Если являлась несостоятельность магистральной или добавочной вены, используемой в создании анастомоза, то на вену накладывался клапан по Р.П. Аскерханову. При ультразвуковом исследовании для анастомоза определяли лимфатический узел с наименьшими склеротическими изменениями. Состоятельность клапанного аппарата вены подтверждалась отсутствием ретроградного кровотока из проксимального конца сосуда.

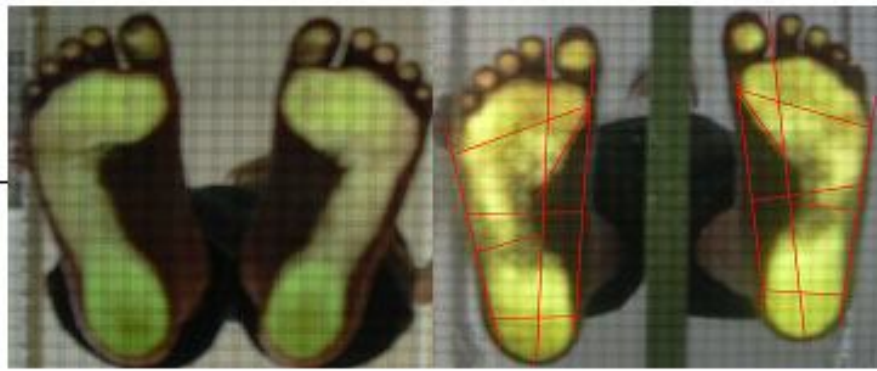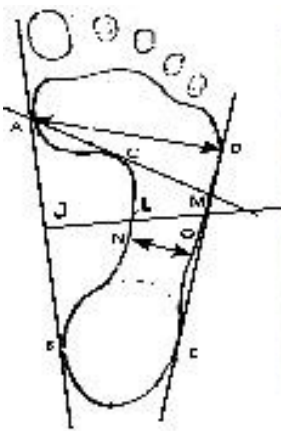
Анастомоз лимфатического узла с веной выполняли по методикам, предложенным А. Firica et al., (1969), Б.Н. Жуковым (1976), И.Д. Кирпатовским (1978) [18, 19, 20], при которых сохраняются естественные пути лимфооттока. Капсулу лимфатического узла рассекали продольным разрезом, вскрывая его краевой синус до паракортикального слоя. Анастомоз по типу «бок в бок» был применен у 18 (26,1%) пациентов, 10 (14,5%) пациентов из I группы и 8 (11,6%) из II группы. Его накладывали при расположении лимфатического узла рядом с веной. Анастомоз по типу «конец в бок» использован у 9 (13%) пациентов вторичной лимфедемой нижних конечностей 1–2 степени и у 31 (44,9%) пациента вторичной лимфедемой нижних конечностей 3–4 степени. При этом использовали одну из коллатеральных ветвей большой подкожной вены.

По показаниям 7 (10,1%) пациентам II группы проведены операции типа Караванова, причем двое из них данной методикой оперированы неоднократно. Операция типа Караванова заключалась в иссечении кожно-подкожно-фасциального лоскута в месте наиболее измененных тканей на нижней конечности с дальнейшим закрытием дефекта фасции сеткой, через ячейки которой формировались анастомозы между глубоким и поверхностным лимфатическим коллектором.

Всем пациентам в предоперационном пери-



**Рис. 1** (к статье Г.В. Яровенко с соавт.). Пациент Г. 59 лет, история болезни № 17499/1575. Диагноз: вторичная лимфедема правой нижней конечности III степени. Интраоперационная фотография наложения лимфоаденовенозного анастомоза по типу «конец в бок». Лимфатический узел значительно увеличен. 1 – лимфатический узел; 2 – добавочная латеральная вена; 3 – анастомоз по типу «конец в бок»

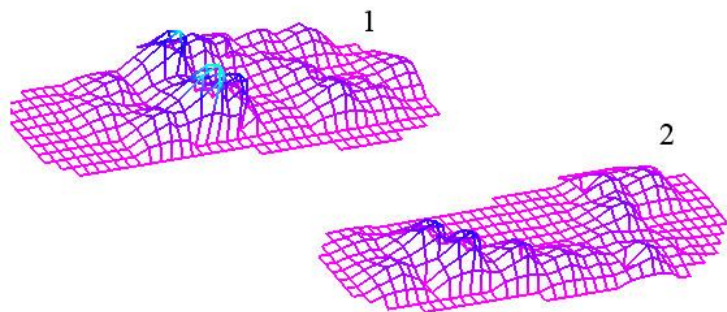
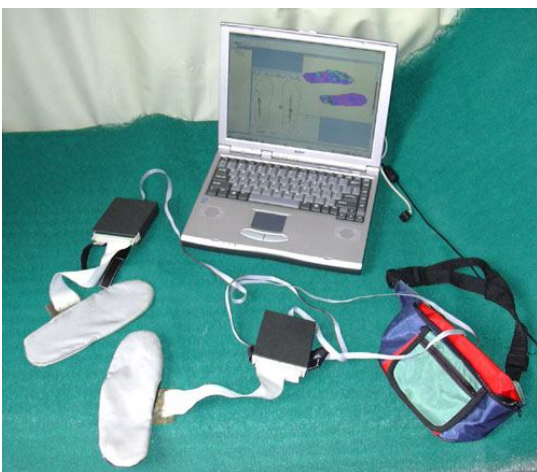


а

б

в

**Рис. 2** (к статье В.В. Лашковского с соавт). а) схема плантограммы стопы с нанесёнными опознавательными точками и линиями, б) отпечаток стоп здорового ребенка; в) отпечаток стоп пациента с диагнозом плоско-вальгусная деформация



**Рис. 5** (к статье В.В. Лашковского с соавт). Комплекс электронно-механический (общий вид), трёхмерная педобарограмма стопы пациента с тяжелой формой плоско-вальгусной деформации до (1) и после (2) оперативной коррекции

оде проводился короткий курс консервативного лечения (дезагреганты, венотоники, нестероидные противовоспалительные средства, антигистаминные препараты, физиотерапевтическое лечение и пневмомассаж) для стимуляции лимфооттока и микроциркуляции, улучшения дренажной функции лимфатической системы в послеоперационном периоде.

В раннем (до 6 месяцев) и отдаленном (от 6 месяцев до 7 лет) послеоперационном периодах изучены изменения размеров и структуры паховых лимфатических узлов, оценены показатели волдырной пробы Мак-Клюра и Олдрича. Для сравнения взяты линейные размеры паховых лимфатических узлов и данные волдырной пробы у здоровых лиц. Комбинированное ультразвуковое исследование у пациентов с лимфатическими отеками конечностей выполнено на аппаратах «Aloka 1700» (Япония) и «Logic 7» (США, General Electric).

Результаты оперативного лечения расценивались как хорошие, удовлетворительные и неудовлетворительные по следующим критериям: уменьшение отека конечности, изменение структуры и линейных размеров лимфатического узла, наличие кровотока по анастомозированной вене, замедление рассасывания кожной папулы при пробе Мак-Клюра и Олдрича. Хорошими считали результаты при купировании периферического отека, сохранении структуры и линейных размеров анастомозированного лимфатического узла, определении кровотока по вене, входящей в анастомоз и нормативных значениях рассасывания кожной папулы. Удовлетворительными результаты считались при уменьшении или стабилизации отека на оперированной конечности, сохранении линейных размеров паховых лимфатических узлов, но с изменением их структуры, временном замедлении рассасывания кож-

ной папулы при пробе Мак-Клюра и Олдрича. Неудовлетворительными результаты расценивались в случаях сохранения, а в дальнейшем и нарастания периферического отека, увеличения линейных размеров анастомозированного лимфатического узла с изменением его структуры, ускорения рассасывания кожной папулы.

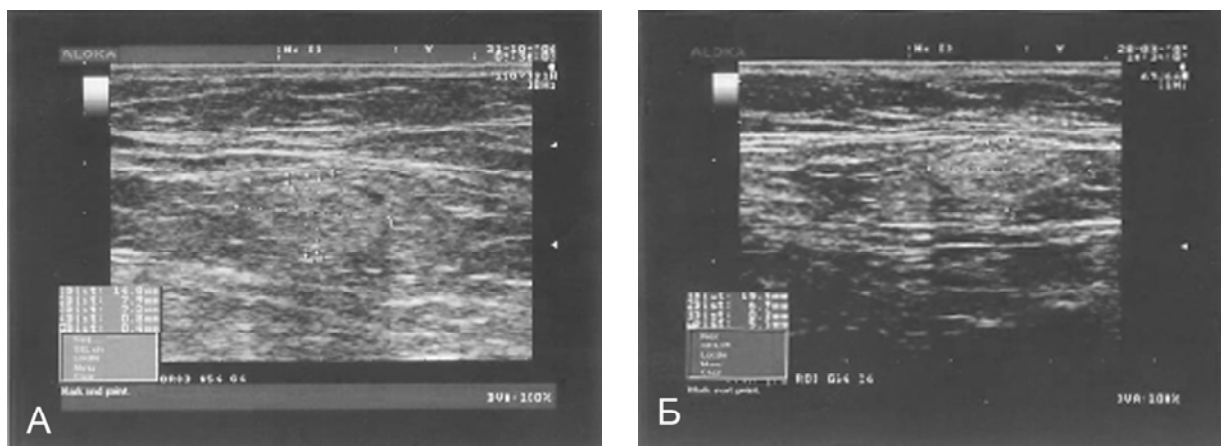
Статистическая обработка данных проводилась с использованием программ EXCEL 6, STATISTICA (версия 6,0). Полученные цифровые значения размеров и структуры паховых лимфатических узлов представлены в формате «среднее значение (M) ± ошибка среднего (m)». В работе также применялись способы вычисления относительных показателей эффекта изучаемого вмешательства, принятые в доказательной медицине: COP, CAP, ОШ и ЧБНЛ [21], где COP – снижение относительного риска, CAP – снижение абсолютного риска, ОШ – отношение шансов, ЧБНЛ – число больных, которых надо пролечить данной методикой для получения положительного эффекта.

## Результаты и обсуждение

В раннем послеоперационном периоде обследованы все 69 оперированных пациентов. При вторичной лимфедеме нижних конечностей I–II степени хорошие результаты получены у 10 (58,8%) человек из 17. Это проявлялось значительным уменьшением отека на нижней конечности, в 6 (35,3%) случаях функционированием лимфовенозного анастомоза, установленным доплерографическим методом, удлинением времени рассасывания кожной папулы при проведении пробы Мак-Клюра и Олдрича. У 31 (45,0%) человека: 6 (35,3%) пациентов из I группы и 25 (48,1%) из II группы, – послеоперационный эффект расценен как удовлетворительный,

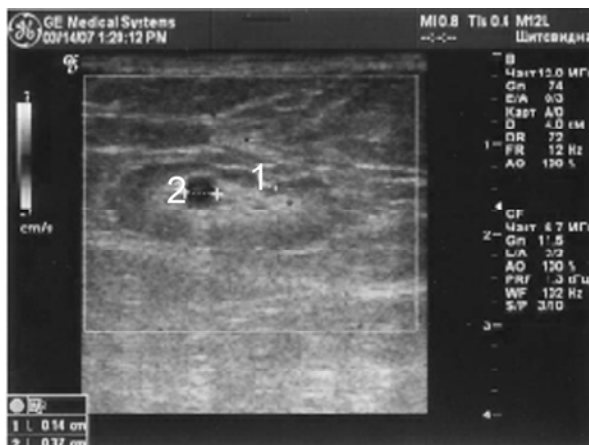

Рис. 2. Пациентка С., 47 лет, история болезни № 4298/407. Диагноз: вторичная лимфедема левой нижней конечности II степени. 1 – сосудистая ножка лимфатического узла; 2 – анастомоз лимфатического узла с веной «конец в бок». Ультразвуковое и доплерографическое исследование анастомоза лимфатического узла с веной «конец в бок» на 14 сутки после операции. Размер лимфатического узла 20,07×8,9 мм, паракортикальный слой – 1,2 мм, медуллярный слой – 6,9 мм, диаметр анастомозированной вены – 3,7 мм, кровоток по анастомозированной вене зафиксирован (по ЦДК сосуд прокрашивается в устье).



**Рис. 3.** Ультразвуковое исследование пахового лимфатического узла пациентки С. 78 лет, история болезни № 17635/1591, до (А) и через 5 месяцев (Б) после операции наложения лимфоаденовенозного анастомоза по типу «конец в бок». Диагноз: вторичная лимфедема правой нижней конечности III – IV степени.

**А** – Линейные размеры лимфатического узла 14,8×7,9 мм. Паракортикальный слой – 0,8 мм, не одинаково выражен, уменьшен. Медуллярный слой – 7,2 мм, занимает практически весь узел, эхогенность слоя не равномерная, характерная для склеротических процессов в толще узла.

**Б** – Линейные размеры лимфатического узла 15,5×6,9 мм, паракортикальный слой – 0,8 мм. Медуллярный слой – 5,6 мм, так же занимает весь узел, эхогенность слоя не равномерная, васкуляризация пониженная.

так как отек на оперированной конечности результативно уменьшался лишь на бедре, а на голени становился менее плотным. По данным ультразвукового исследования лимфатический узел с анастомозированной веной определялся во всех случаях (рис. 2), но линейные размеры его изменялись незначительно (рис. 3), доплерографически кровоток по вене, входящей в анастомоз, зафиксирован только в одном наблюдении. Проведенная проба Мак-Клюра и Олдрича показала удлинение времени рассасывания кожной папулы на бедре, незначительно на голени, осталась неизменной на стопе.

У 27 (39,1%) пациентов результат оперативного вмешательства признан неудовлетворительным. Все эти пациенты входили во II группу. Отек на конечности сохранялся, хотя и стал мягче по консистенции, лимфатический узел лоцировался не измененным или увеличенным в размере с неравномерной эхогенностью, что говорит о склеротических процессах в медуллярном слое и его непроходимости, проба Мак-Клюра и Олдрича без значимой динамики в ди-

стальном сегменте конечности (голень, стопа). Результаты оперативного лечения в раннем послеоперационном периоде представлены в таблице 1.

Согласно представленным данным, оперативное лечение в I группе более эффективно и в 58,8% наблюдений давало хороший послеоперационный результат. У пациентов II группы, практически в 48,1% случаев, то есть у половины оперированных, получено стойкое улучшение, что расценено нами как удовлетворительный результат. Если детализировать по клиническим проявлениям, то большинство удовлетворительных результатов имели пациенты с 3 степенью лимфедемы нижних конечностей, а с 4 степенью лимфедемы, положительная динамика была минимальной.

В отдаленном послеоперационном периоде нами обследовано 65 пациентов вторичной лимфедемой нижних конечностей 1–2 и 3–4 степеней в сроки от 6 месяцев до 7 лет. Данные представлены в таблице 2.

Хороший результат зафиксирован у 8

Таблица 1

**Результаты оперативного лечения пациентов с вторичной лимфедемой нижних конечностей в раннем послеоперационном периоде**

Результат лечения	1 группа	2 группа	Всего %
Хороший	10 (58,8%)	-	10 (14,5%)
Удовлетворительный	6 (35,3 %)	25 (48,1 %)	31 (45,0%)
Неудовлетворительный	1(5,9%)	27 (51,9%)	28 (40,5%)
Итого %	17 (24,6%)	52 (75,4%)	69 (100%)

Таблица 2

**Результаты оперативного лечения пациентов с вторичной лимфедемой нижних конечностей 1–2 и 3–4 степени в отдаленном послеоперационном периоде**

Результаты лечения	1 группа	2 группа	Всего %
Хороший	8 (47,05%)	-	8 (12,3%)
Удовлетворительный	8 (47,05%)	17 (35,4%)	25 (38,5%)
Неудовлетворительный	1 (5,9%)	31 (64,6%)	32 (49,2%)
Итого %	17 (26,2%)	48 (73,8%)	65 (100%)

(47,05%) человек из I группы. Отек на оперированной конечности возник эпизодически, только при длительной физической нагрузке и купировался после отдыха. По данным ультразвукового исследования лимфенозный анастомоз определялся, доплерографически кровотоков по вене, входящей в анастомоз, зафиксирован у 6 (35,3%) пациентов, структура лимфатического узла была сохранена. Проведенная проба Мак-Клюра и Олдрича показала удлинение времени рассасывания кожной папулы на стопе, голени и бедре. Удовлетворительный послеоперационный результат установлен у 25 человек (38,5%): у 8 пациентов из I группы и у 17 из второй (рис. 3).

У 32 (49,2%) пациентов послеоперационный результат признан неудовлетворительным, у 1 человека в I группе и 31 человека во II. Отек на оперированной конечности оставался прежним или увеличился, причем больше на стопе и голени, на коже выявлялось наличие папилломатоза и дерматосклероза. По данным ультразвукового исследования лимфатический узел, входящий в анастомоз не определялся или был значительно увеличен в размерах, линейные размеры его варьировали от 20,7 × 6,8 мм до 29,7 × 8,9 мм. Проба Мак-Клюра и Олдрича в области стопы и голени регистрировалась на предоперационных значениях или фиксировалось ее незначительное замедление. Результаты пробы Мак-Клюра и Олдрича сведены в таблицу 3.

В таблице представлены данные, полученные у пациентов с хорошим и удовлетворительным послеоперационным результатом. У лиц с неудовлетворительными отдаленными послеоперационными результатами показатели волдырной пробы нами не учитывались. При анализе

таблицы отмечено незначительное и нестойкое замедление времени рассасывания кожной папулы у пациентов с хорошим и удовлетворительным послеоперационным результатом для обеих групп. Для пациентов с положительными послеоперационными результатами можно сделать заключение о стабилизации патологического процесса с сохранением дренажной способности лимфатической системы.

Данные по исследованию лимфатических узлов приведены в таблице 4, так как при неудовлетворительном результате уменьшения паховых лимфатических узлов не выявлено, то данные их размеров и структуры не учитывались.

Проанализировав полученные данные, мы выявили у обследованных пациентов вторичной лимфедемой нижних конечностей 1–2 степени незначительное уменьшение линейных размеров, по сравнению с предоперационными, лимфатических узлов с 13,38 ± 3,4 × 6,06 ± 1,8 мм до 12,72 ± 5,7 × 5,45 ± 2,1 мм (p < 0,5), увеличение медулярного слоя, с 6,1 ± 1,5 мм до 8,9 ± 1,12 мм (p < 0,01). Паракортикальный слой практически не изменялся, и его размеры варьировали от 1,1 ± 0,26 см до 1,3 ± 0,46 мм. Для пациентов вторичной лимфедемой 3–4 степени размеры лимфатических узлов уменьшались аналогично с первой группой умеренно и составляли с 17,26 ± 1,79 × 7,42 ± 0,8 мм до 16,63 ± 2,51 × 7,42 ± 5,91 мм (p < 0,5), более существенно увеличивался паракортикальный слой с 1,06 ± 0,12 мм до 1,57 ± 0,34 мм (p < 0,05), медулярный слой уменьшался с 4,56 ± 1,06 мм до 3,9 ± 0,66 мм (p < 0,05).

Исходя из выше изложенного, следует отметить, что наиболее хорошие ранние и отдаленные

Таблица 3

**Показатели пробы Мак-Клюра и Олдрича у пациентов с вторичной лимфедемой нижних конечностей в отдаленном послеоперационном периоде**

Группы	Показатель в (мин)	Стопа		Голень		Бедро	
		М	м	М	м	М	м
<b>1 группа</b> (n=16)	До операции	25,0	3,68	28,33	1,84	52,62	2,32
	После операции	27,2	1,99	29,35	2,53	53,22	2,23
<b>2 группа</b> (n=17)	До операции	21,35	2,28	24,43	2,63	40,21	2,67
	После операции	22,25	0,51	26,75	0,29	42,5	0,64

**Состояние паховых лимфатических узлов в отдаленном послеоперационном периоде у пациентов с вторичной лимфедемой нижних конечностей**

Параметры паховых лимфатических узлов в (мм)	Пациенты с лимфедемой нижних конечностей I и II групп							
	До операции (n=34)				После операции (n=34)			
	1–2 степени		3–4 степени		1–2 степени		3–4 степени	
	М	m	М	m	М	m	М	m
Длина	<b>13,38</b>	3,4	<b>17,26</b>	1,79	<b>12,72*</b>	5,7	<b>16,63*</b>	2,51
Ширина	6,06	1,8	<b>7,42</b>	0,8	5,45	2,1	<b>5,91***</b>	0,67
Кортикальный слой	0,3	0,02	0,5	0,03	0,6	0,04	0,35	0,05
Паракортикальный слой	1,1	0,26	<b>1,06</b>	0,12	1,3	0,46	<b>1,57**</b>	0,43
Медуллярный слой	<b>6,1</b>	1,5	<b>4,56</b>	1,06	<b>8,9***</b>	1,12	<b>3,9**</b>	0,66

\* - Достоверность результатов относительно предоперационных показателей, при  $p < 0,5$ ;

\*\* - Достоверность результатов в сравнении с предоперационными значениями, при  $p < 0,05$ ;

\*\*\* - Достоверность параметров лимфатических узлов в сравнении с дооперационными данными, при  $p < 0,01$ .

ленные послеоперационные результаты отмечены у пациентов, оперированных до возникновения склеротических процессов в толще лимфатических узлов и изменений трофики кожных покровов, то есть у пациентов I группы. В раннем послеоперационном периоде у данной группы больных лимфатический узел, входящий в анастомоз, функционировал, что подтверждалось уменьшением его линейных размеров, замедлением времени рассасывания кожной папулы при пробе Мак-Клюра и Олдрича. В отдаленном послеоперационном периоде у этих пациентов нами зафиксировано функционирование лимфоаденовенозного анастомоза, подтвержденное ультразвуковым и доплерографическим исследованием и пробой Мак-Клюра и Олдрича. Лимфатические узлы у всех послеоперационных пациентов I группы были в пределах физиологической нормы, прослеживалась их структура и в некоторых случаях, при анастомозировании «бок в бок», был зарегистрирован линейный и объемный кровоток по вене, входящей в анастомоз. Однако для пациентов II группы отмечено нарастание лимфатического отека, изменение структуры лимфатических узлов с явлениями склероза в их толще. Вычисление относительных показателей эффекта изучаемого вмешательства показало что, в раннем послеоперационном периоде СОР равно 88,8%, САР – 46,2%, критерий ЧБНЛ – 2,2, а ОШ – 0,05. Это значит, что оперативное лечение эффективно для каждого второго больного в I группе в раннем послеоперационном периоде. В отдаленном послеоперационном периоде СОР – 91%, САР составила 58,8%, критерий ЧБНЛ снизился до 1,7, а ОШ – 0,03, то есть оперативное лечение сохраняет свою эффективность только в I группе практически у каждого пациента в отдаленном послеоперационном периоде.

### Заключение

Исходя из проведенного исследования нами установлено, что хорошие ранние и отдаленные послеоперационные результаты зафиксированы только у пациентов с 1–2 степенью вторичной лимфедемы, удовлетворительные результаты в изученных послеоперационных периодах характерны для всех лиц из I группы и только 48,1 % (в раннем) и 35,4% (отдаленном) из II группы. Ухудшение отдаленных послеоперационных результатов выявлено только у пациентов из II группы.

Следовательно: оперативное лечение пациентов вторичной лимфедемой нижних конечностей 3–4 степени не дает стойких положительных результатов и для коррекции лимфатического оттока у них необходим поиск новых альтернативных методов лечения.

### ЛИТЕРАТУРА

1. Вапняр, В. В. Регуляция гемолимфоинтерстициальных процессов в поляризованной структуре человека в норме и при патологии / В. В. Вапняр // Проблемы эксперим., клин. и профилактич. лимфологии: материалы науч. конф. – Новосибирск, 2002. – С. 85-89.
2. Хирургическая лимфология / Л. В. Поташов [и др.]. – СПб.: СПбГЭТУ «ЛЭТИ», 2002. – 272 с.
3. Rockson, S. G. Lymphedema / S. G. Rockson // Curr. Treat Options Cardiovasc. Med. – 2006. – Vol. 8. – P. 29-36.
4. Danese, M. Surgical approaches to lymphatic blocks / M. Danese, W. Morales, J. Mitsuda // Surgeri. – 1968. – Vol. 64, N 4. – P. 821-826.
5. Kinmonth, J. B. The Lymphatics: surgery, lymphography and diseases of the chyle and lymph systems / J. B. Kinmonth. – 2-nd ed. – London: Arnold, 1982. – P. 56.
6. Минх, А. П. К вопросу о консервативно-оперативном лечении слоновости / А. П. Минх // Нов. хир. архив. – 1925. – Т. 8, № 4. – С. 455.

7. Петровский, Б. В. Микрохирургия лимфатических путей / Б. В. Петровский, В. С. Крылов // Микрохирургия. – М.: Изд-во Наука, 1976. – С. 156-161.
8. Савченко, Т. В. Хирургические методы в лечении лимфедемы: дис. ... д.м.н. / Т. В. Савченко. – М., 1990. – 280 с.
9. Базеллюк, Ф. В. Превентивные лимфодренирующие вмешательства / Ф. В. Базеллюк, З. И. Ачба, Ш. М. Муминов // Материалы II съезда лимфологов России. – СПб., 2005. – С. 19-21.
10. Controlled compression and liposuction treatment for lower extremity lymphedema / H. Bronson [et al.] // *Lymphology*. – 2008. – Vol. 41, N 2. – P. 52-63.
11. Voesten, H. G. New surgical options for patients with secondary lymphedema of the arm who no longer benefit from regular treatment / H. G. Voesten, R. J. Damstra, P. Klinkert // *Ned. Tijdschr. Geneesk.* – 2008. – Vol. 152, N 18. – P. 1061-1065.
12. Бубнова, Н. А. Теория лимфангиона и современные подходы к патогенезу, диагностике и лечению лимфедемы нижних конечностей / Н. А. Бубнова, Р.П. Борисова, А. В. Борисов // *Ангиология и сосудистая хирургия*. – 2003. – № 2. – С. 66-70.
13. Сочетанные оперативные вмешательства при хронической лимфовенозной недостаточности нижних конечностей / Б. Н. Жуков [и др.] // *Флебология*. – 2008. – № 4. – С. 62-67.
14. Шматков, Н. П. Аспекты минимально-инвазивных оперативных вмешательств при лимфедеме / Н. П. Шматков // Материалы III съезда лимфологов России. – М., 2008. – С. 69-70.
15. Foldi, M. *Lymphology in the second millennium* / M. Foldi // *Lymphology*. – 2001. – Vol. 34, N 1. – P. 12-21.
16. Любарский, М. С. Лимфедема конечностей. Современные тенденции лечения / М. С. Любарский, А. И. Шевела, В. В. Нимаев // Материалы II съезда лимфологов России. – СПб., 2005. – С. 194-195.
17. *Амбулаторная ангиология* / В. Ф. Агафонов [и др.] // Руководство для врачей. – М.: Литтера, 2009. – 328 с.
18. Firica, A. Lymphovenous anastomosis: a possible treatment lymphoedema / A. Firica, A. Ray, J. Murat // *Chirurgia*. – 1969. – Vol. 18, N 11. – P. 1007-1013.
19. Жуков, Б. Н. О нарушениях и коррекции лимфооттока при хронической венозной недостаточности нижних конечностей / Б. Н. Жуков, В. К. Борисов // *Вестн. хирургии им. И. И. Грекова*. – 1976. – № 2. – С. 89-92.
20. Кирпатовский, И. Д. Основы микрохирургической техники / И. Д. Кирпатовский, Э. Д. Смирнова. – М.: Медицина, 1978. – 136 с.
21. Котельников, Г. П. Доказательная медицина. Научно-обоснованная медицинская практика / Г. П. Котельников, А. С. Шпигель. – Самара, 2000. – 116 с.

**Адрес для корреспонденции**

443079, Российская Федерация,  
г. Самара, пр. Карла Маркса, 165 Б,  
клиника госпитальной хирургии,  
тел. раб: 8 846 276-77-89,  
e-mail: yarovenko\_galina@mail.ru,  
Яровенко Г.В.

*Поступила 15.02.2011 г.*