

В.Я. ХРЫЩАНОВИЧ<sup>1</sup>, С.И. ТРЕТЬЯК<sup>1</sup>, В.А. КОНДРАТОВИЧ<sup>2</sup>,  
А.М. ПИСАРЕНКО<sup>2</sup>, К.С. КОМИССАРОВ<sup>3</sup>

### АУТОТРАНСПЛАНТАЦИЯ ПАРАЩИТОВИДНЫХ ЖЕЛЕЗ КАК МЕТОД ПРОФИЛАКТИКИ ПОСЛЕОПЕРАЦИОННОГО ГИПОПАРАТИРЕОЗА

УО «Белорусский государственный медицинский университет»<sup>1</sup>,  
УЗ «Минский городской клинический онкологический диспансер»<sup>2</sup>,  
ГУО «Белорусская медицинская академия последиplomного образования»<sup>3</sup>,  
Республика Беларусь

В статье представлен обзор исследований, посвященных применению аутоотрансплантации паращитовидных желез для профилактики послеоперационного гипопаратиреоза. Рассмотрены исторические и клинические аспекты проблемы, а также перспективы ее решения. Анализ литературы продемонстрировал, что наряду с сохранением паращитовидных желез *in situ*, имеющих удовлетворительное кровоснабжение, эффективной альтернативой поддержания паратиреоидной функции является паратиреоидная аутоотрансплантация (ПА), что особенно актуально в отношении желез с сомнительной жизнеспособностью. Не вызывает сомнения необходимость выполнения аутоотрансплантации случайно удаленных или поврежденных паращитовидных желез. В то же время до настоящего времени не разработан наиболее оптимальный вариант ПА, который бы гарантировал сохранение паратиреоидной функции. С целью улучшения результатов ПА необходимо проведение дальнейших исследований, направленных на разработку новых хирургических подходов и методов оценки жизнеспособности паращитовидных желез. Для более глубокого понимания молекулярных основ ПА требуется изучение особенностей реваскуляризации, реиннервации и функционирования реимплантированной паратиреоидной ткани.

*Ключевые слова:* аутоотрансплантация, оценка функции трансплантата, гипокальциемия, паращитовидная железа, тиреоидэктомия

The researches review dedicated to the parathyroid autotransplantation application to prevent postoperative hypoparathyroidism is presented in the article. Historic and clinical aspects of the problem are studied as well as the prospects of its solution. The literature analysis has demonstrated that together with parathyroid glands saving *in situ*, having satisfactory blood supply, parathyroid autotransplantation (PA) is an effective alternative to support parathyroid function; this is especially actual concerning the glands with a questionable viability. The necessity to perform autotransplantation of the parathyroid glands which have been removed or injured accidentally is of no doubt. At the same time up to present moment the most optimal variant of PA which would guarantee the parathyroid function saving hasn't been worked out. To improve PA results it is necessary to carry out further researches, aimed to work out new surgical approaches and estimation techniques of the parathyroid glands viability. To understand deeper the molecular bases of PA it is required to study peculiarities of revascularization, reinnervation, and reimplanted parathyroid tissue functioning.

*Keywords:* autotransplantation, estimation of transplant function, hypocalcemia, parathyroid gland, thyroidectomy

#### Введение

Широкое внедрение аутоотрансплантации паращитовидных желез (ПА) в клиническую практику является крупным достижением в области хирургической тиреоидологии с точки зрения сохранения паратиреоидного гомеостаза и самой техники оперативного вмешательства [1]. В настоящее время существуют четыре основных показания для пересадки ткани паращитовидной железы: вторичный гиперпаратиреоз (почечная остеодистрофия); первичная паратиреоидная гиперплазия; рецидивный или рецидивный гиперпаратиреоз; радикальные операции на голове и шее, включая тотальную тиреоидэктомию [2, 3, 4, 5]. Следует отметить, что ПА показана не всем пациентам, которым выполнялась паратиреоидэктомия по поводу аденомы паращитовидной

железы, а наиболее обоснованным показанием для ее проведения является повреждение или деваскуляризация паращитовидных желез во время выполнения радикальных операций на щитовидной железе [5]. Несмотря на то, что ПА до недавнего времени осуществлялась не столь часто [5], более широкое ее использование позволило значительно сократить частоту перманентного гипопаратиреоза [6]. В настоящем обзоре освещены исторические, клинические, биохимические и молекулярные аспекты техники и стратегии ПА, все чаще применяющейся во время операций на щитовидной железе.

#### Исторические аспекты

Около ста лет назад W. Halsted впервые указал на возможность аутологичной пересадки

паратиреоидной ткани под апоневроз прямой мышцы живота и сохранения ее жизнеспособности у собак [7]. В последующем F.H. Lahey и R.V. Catell с целью сохранения паратиреоидной функции выполняли ПА в толщу грудино-ключично-сосцевидной мышцы пациентов, которым производилась парциальная тиреоидэктомия [8, 9]. При этом резецированную ткань щитовидной железы авторы подвергали тщательному гистологическому исследованию, а каждую из удаленных паращитовидных желез обязательно реимплантировали [8, 9]. В 1936 году P. Shambaugh на основании результатов аутопсийного патоморфологического исследования подтвердил сохранение жизнеспособности имплантированной паращитовидной железы в толще прямой мышцы живота через 2 года после пересадки [10]. Несмотря на достаточно продолжительный период изучения ПА, только экспериментально-клинические исследования последних 20 лет доказали возможность эффективного функционирования паратиреоидного трансплантата [11, 12, 13]. S.A. Wells et al. на большом количестве пациентов, оперированных по поводу гиперпаратиреоза, и на основании клинико-лабораторных критериев смогли убедительно подтвердить выживаемость имплантированного в мышцы предплечья трансплантата в 93% случаев, что оказало существенное влияние на рост интереса хирургов и эндокринологов к возможностям ПА [14]. Успешное применение ПА в хирургии паращитовидных желез, позволило расширить показания для ее выполнения при тотальной тиреоидэктомии, что привело к значительному снижению частоты послеоперационных форм перманентного гипопаратиреоза [6].

### Клинические аспекты

Послеоперационный гипопаратиреоз может носить транзиторный или перманентный характер и, по определению большинства исследователей, проявляется гипокальциемией соответственно в течение 6 или более месяцев после операции вследствие недостаточной секреции паратгормона. Перманентный гипопаратиреоз относится к хроническим заболеваниям и чаще всего обусловлен перенесенной ранее тиреоидэктомией, его тяжелые формы могут явиться причиной летального исхода [15]. Указанное осложнение существенно увеличивает длительность пребывания пациента в стационаре и требует дополнительных лабораторных исследований, что приводит к повышению стоимости лечения пациентов, перенесших тиреоидэктомию.

При этом, несмотря на ежедневный прием препаратов кальция и аналогов витамина Д, у пациентов часто сохраняются симптомы гипокальциемии, но, в то же время, пожизненная заместительная терапия позволяет избежать потенциально летальных осложнений заболевания. По литературным данным, частота встречаемости перманентного гипопаратиреоза колеблется от 0% до 43% [16-47], а некоторые исследователи приводят еще более высокие цифры [15, 24].

Вероятность развития гипопаратиреоза зависит как от квалификации и опыта хирурга, знания анатомии и физиологии паращитовидных желез, так и от объема оперативного вмешательства [48]. Паращитовидная недостаточность может быть следствием случайного удаления всех паращитовидных желез, нарушения их кровоснабжения или разрушения с формированием гематомы и последующим некрозом [15, 32]. При нарушении кровоснабжения чаще всего функция паращитовидных желез восстанавливается и гипопаратиреоз носит транзиторный характер, однако экстирпация 4 желез или их массивное повреждение приводят к развитию перманентной гипокальциемии [15].

В настоящее время необходимость сохранения *in situ* паращитовидных желез с сомнительным кровообращением путем их тщательной диссекции является общепризнанной. Вместе с тем, строгая приверженность к сохранению функции паращитовидных желез ставит под угрозу радикальность тиреоидэктомии и/или лимфодиссекции у пациентов с раком щитовидной железы. Поэтому, наряду с сохранением паращитовидных желез *in situ*, эффективным мероприятием, направленным на сохранение паратиреоидной функции, авторы считают ПА [32]. По данным исследователей, являющихся сторонниками сохранения паращитовидных желез *in situ* путем их тщательной диссекции, встречаемость перманентного гипопаратиреоза колеблется в широком диапазоне — от крайне низких цифр [16-23] до очень высоких [24-30] (таблица 1). С другой стороны, авторы, которые постоянно или селективно применяли ПА, сообщают о частоте встречаемости гипопаратиреоза менее чем в  $6 \pm 1\%$  случаев [1, 6, 31-46] (таблица 2). Сравнительный анализ эффективности ПА и сохранения паращитовидных желез *in situ* показал более высокую частоту встречаемости перманентного гипопаратиреоза — 43%, после ПА [47], в связи с чем V. Ohman et al. [47] рекомендуют использовать ПА только в случаях деваскуляризации или случайного удаления

паращитовидных желез во время тиреоидэктомии. Несмотря на рутинное выполнение ПА в клинической практике с целью предупреждения гипопаратиреоза, до настоящего времени эффективность ее не подтверждена, поскольку

большинство исследований проводились еще до развития симптоматической гипокальциемии у пациентов. [1, 6, 32, 36]. Кроме того, подтверждение эффективности ПА основывалось только на необходимости приема пре-

Таблица 1

**Частота перманентного гипопаратиреоза при сохранении паращитовидной железы in situ**

Ссылка	Год	Количество пациентов	Перманентный гипопаратиреоз (%)
T.S. Reeve et al. [16]	1987	115	0
F. Pattou et al. [17]	1998	1071	0,5
J.A. van Heerden et al. [18]	1986	94	1,1
O.H. Clark [19]	1982	82	1,2
E.F. Scanlon et al. [20]	1981	245	1,2
J.K. Jacobs et al. [21]	1983	213	2,8
A.E. Schwartz and E.W. Friedman [22]	1987	183	3,3
J.K. Harness et al. [23]	1986	404	4
M.B. Flynn et al. [24]	1994	73	5,5
D.B. de Roy van Zuidewijn et al. [25]	1995	167	6
W.C. Pederson et al. [26]	1984	105	8,6
D.J. Wingert et al. [27]	1986	32	9,9
M.R. Burge et al. [28]	1998	142	10,6
W.B. Farrar et al. [29]	1980	33	14
I.D. Hay et al. [30]	1987	138	32

Производилась ПА случайно удаленных или деваскуляризированных паращитовидных желез.

Таблица 2

**Частота встречаемости перманентного гипопаратиреоза с применением аутотрансплантации паращитовидных желез**

Ссылка	Год	Количество пациентов	% с ПА	Перманентный гипопаратиреоз (%)
D.S. Gann and J.F. Paone [31]	1979	9	100	0
A.R. Shaha et al. [32]	1991	15	100	0
H. Funahashi et al. [33]	1993	17	100	0
Q. Liu et al. [34]	1998	106	13	0
J. Zedenius et al. [35]	1999	100	100	0
P.G. Gauger et al. [36]	2000	100	50	0
J.A. Jr. Olson et al. [6]	1996	194	100	0,5
R.P. Walker et al. [37]	1994	261	100	0,8
E. Paloyan et al. [38]	1977	118	55	1,7
C. Lo and K. Lam [39]	2001	118	100	1,7
C. Lo and K. Lam [40]	1998	271	36	1,8
M.A. Smith et al. [41]	1990	87	60	2
M.A. Skinner et al. [42]	1997	32	100	3
R. Bergamashi et al. [43]	1998	1062	19	4
F. Tovi et al. [44]	1989	100	13	4
T. Kikumori et al. [45]	1999	80	100	5
A.D. Katz [1]	1981	77	100	5,2
H. Salander and L.E. Tisell [46]	1977	97	89	6,1
V. Ohman et al. [47]	1978	16	100	43

ПА производилась выборочно, но в сообщение вошли только те пациенты, которым она была выполнена.

паратом кальция с целью достижения нормокальциемии.

### **Биохимические показатели, характеризующие функциональную активность трансплантата**

С целью предотвращения повторных операций на шее и для лучшего мониторинга за функцией трансплантата пациентам с первичным, вторичным или третичным гиперпаратиреозом ПА чаще всего выполняется в мышцы предплечья. Объективным критерием функционирования трансплантата может быть проведение сравнительного анализа между уровнями сывороточного паратгормона на предплечье с трансплантатом и без него [2, 3, 4, 5, 49, 50], при этом градиент концентрации в 1,5 и более раза свидетельствует об удовлетворительной функции пересаженной паратиреоидной ткани [4]. Положительный эффект при пересадке гиперплазированной паратиреоидной ткани наблюдается в 55-100% случаев [51].

В отличие от аутоотрансплантации патологически измененных паращитовидных желез, эффективность ПА во время тиреоидэктомии была подтверждена достижением нормокальциемии без применения заместительной терапии после непродолжительного эпизода послеоперационной гипокальциемии. В большинстве подобных исследований изучение функции паратиреоидного аутоотрансплантата основывалось преимущественно на определении сывороточных показателей кальциемии [1, 6, 35, 37, 40, 41, 43, 44, 46] и лишь в некоторых сообщениях авторы оценивали концентрацию паратгормона в периферической крови [33, 36, 45]. Зачастую невозможно объективно подтвердить функциональную активность трансплантата, поскольку во время тиреоидэктомии интактные паращитовидные железы остаются на прежнем месте, а скомпрометированные (с нарушенным кровоснабжением) имплантируются в мышцы шеи [6]. В связи с этим достаточно сложно определить, какая из паращитовидных желез — сохранившая *in situ* или пересаженная, участвует в поддержании паратиреоидного гомеостаза.

Н. Funahashi et al. сообщили о повышении концентрации паратгормона от нерегистрируемых значений до исходных дооперационных показателей у 17 пациентов через 2 недели после аутоотрансплантации 2-4 паращитовидных желез [33]. По мнению авторов, наиболее объективным критерием оценки функциональной активности аутоотрансплан-

тата является изменение концентрации паратгормона в периферической крови [45]. В то же время восстановление гормонпродуцирующей способности резидуальной паратиреоидной ткани может исказить результаты подобных исследований. В связи с этим ПА в мышцы предплечья с последующим определением градиента концентрации сывороточного паратгормона позволяет достоверно оценить функционирование паратиреоидного аутоотрансплантата [42, 52, 53]. М. Sierra et al. [52] в 83% случаев (у 10 из 12 пациентов) подтвердили секреторную активность трансплантата путем измерения концентрации паратгормона, а также у семи пациентов, которым проводилось радиоизотопное исследование, обнаружили изолированную область накопления изотопа. В сообщении М.А. Skinner et al. [42], у 26 из 32 детей, которым выполнялась профилактическая тотальная тиреоидэктомия по поводу множественной эндокринной неоплазии 2А или 2В типа, ПА осуществлялась в мышцы предплечья. У 22 пациентов более высокие показатели сывороточного паратгормона наблюдались на предплечье с трансплантатом, при этом градиент концентрации более 1,5 был отмечен в 20 случаях (91%). Таким образом, с целью подтверждения гормон-секретирующей функции трансплантата забор образцов венозной крови для определения концентрации паратгормона необходимо осуществлять в непосредственной близости к месту ПА [52, 53].

В настоящее время многие авторы уделяют пристальное внимание изучению сроков начала функционирования паратиреоидного аутоотрансплантата. По данным Н. Funahashi et al. [33], достижение исходных показателей паратгормона в сыворотке крови реципиентов наблюдалось через 2 недели после ПА нормальной паратиреоидной ткани. Через 3 недели после трансплантации гиперплазированных паращитовидных желез наблюдалось незначительное повышение градиента концентрации паратгормона, однако его нормальные показатели были достигнуты в сроки 12-18 недель после пересадки [54]. Подобные результаты были получены после повторных ПА в мышцы предплечья — восстановление паратиреоидного гомеостаза наблюдалось через 2-4 недели после реимплантации паратиреоидной ткани, а полная клинико-лабораторная компенсация заболевания наступила через 2 месяца [53].

Залогом успешной трансплантации любой ткани является адекватное кровоснабжение трансплантата. Наблюдаемая после

ПА компенсация кальциевого гомеостаза обусловлена ревазуляризацией и реиннервацией паратиреоидной ткани [55]. Предположительно пересаженный аутоотрансплантат стимулирует процессы неоангиогенеза в окружающих его тканях с формированием новой капиллярной сети. Как показали результаты экспериментальных исследований, существенное влияние на индукцию ангиогенеза и ревазуляризацию трансплантата оказывает эндотелиальный фактор роста сосудов, высокая степень экспрессии которого была обнаружена в пересаженной паратиреоидной ткани [55]. Кроме того, аутоотрансплантация гиперплазированных паращитовидных желез у 7-30% пациентов приводила к рецидиву гиперпаратиреоза, чего не наблюдалось после ПА нормальной паратиреоидной ткани во время операций на щитовидной железе [2]. В то же время, А. D'Avanzo et al. [56] сообщили о 3 случаях развития гиперпаратиреоза после аутоотрансплантации гистологически неизменной ткани паращитовидной железы, что косвенно подтверждает возможность длительного функционирования паратиреоидного аутоотрансплантата и указывает на существующую вероятность его гиперпластической или аденоматозной трансформации.

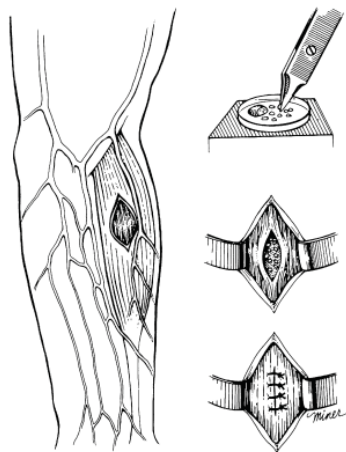
#### **Техника выполнения паратиреоидной аутоотрансплантации**

Необходимым условием для сохранения паращитовидных желез *in situ* или ПА является их визуализация во время выполнения оперативного вмешательства. Принятие решения о сохранении жизнеспособных или ПА поврежденных паращитовидных желез зависит от их анатомического расположения, опыта хирурга и субъективной визуальной оценки. Вместе с тем, дополнительная диссекция паращитовидных желез для улучшения их визуализации в процессе тиреоидэктомии представляется целесообразной, поскольку увеличивает риск развития гипопаратиреоза. Выполнение ПА показано в случаях диваскуляризации [32] или недостаточного кровоснабжения паращитовидных желез [1, 6, 37, 40], при этом жизнеспособность железы оценивается на основании изменения ее окраски [32, 40] или кровотоковости капсулы [1, 36, 38]. Безусловным показанием к ПА является обнаружение паращитовидной железы в удаленном макропрепарате [1, 3, 5, 40]. Однако без гистологического исследования идентификация паращитовидных желез представляет определенные трудности. В последнее время с этой целью, а также для

исключения имплантации потенциально злокачественной ткани, применяется гистологическое исследование замороженных образцов паращитовидной железы [2, 3, 4, 5, 6, 14, 32, 37, 41]. По мнению Н. Salander [46], в тех случаях, когда нарушение жизнеспособности паращитовидной железы не вызывает сомнения, гистологическим исследованием аутоотрансплантата можно пренебречь с целью сохранения большего количества трансплантируемой паратиреоидной ткани. Как показывает практика, идентификация случайно удаленных паращитовидных желез не требует дополнительного гистологического подтверждения, и в подобной ситуации ПА должна быть выполнена незамедлительно [57].

Техника выполнения ПА, описываемая разными авторами, имеет определенные отличия. Паратиреоидную ткань измельчали на мелкие [2, 6, 14] или более крупные фрагменты [33, 38], после чего помещали в солевой раствор и в виде суспензии путем инъекционного введения имплантировали в мышцу [5, 36]. Наиболее часто используемая методика аутоотрансплантации гиперплазированной ткани была описана S.A. Wells et al. [2, 14] (рис.). Сразу же после забора паратиреоидную ткань на 30 минут помещали в охлажденный до 4°C солевой раствор или культуральную среду, после чего нарезали в виде тонких (1 мм) пластин или кубиков (1×1×2 мм) и в количестве 10-20 фрагментов помещали в отдельные «карманы» плечелучевой мышцы, которые ушивали нерассасывающейся нитью или клипсами с целью последующей визуализации места имплантации. По мнению авторов, инъекционное введение паратиреоидной ткани в виде суспензии целесообразно, поскольку в некоторых случаях возникает необходимость в эксплантации пересаженного материала [5]. С другой стороны, инъекционная техника ПА несложна и может быть использована в процессе выполнения тиреоидэктомии [5, 36]. Как показало небольшое проспективное исследование P.G. Gauger et al. [36], сроки восстановления паратиреоидного гомеостаза были сопоставимы при применении обеих методик — суспензионного введения паратиреоидной ткани и имплантации тонко нарезанных фрагментов паращитовидной железы.

В случаях пересадки гиперплазированной паратиреоидной ткани после паратиреоидэктомии местом имплантации чаще всего являлась плечелучевая мышца предплечья, что было обусловлено необходимостью функциональной оценки аутоотрансплантата, а при



**Рис. Техника гетеротопической ПА в мышцы предплечья [14]**

развитии рецидива гиперпаратиреоза облегчало его поиск [2, 3, 4, 5, 42, 52, 53]. Использование других анатомических областей (мышцы бедра, грудино-ключично-сосцевидная, трапециевидная, большая грудная мышцы [33, 45]) для ПА ограничено техническими сложностями, возникающими при повторных оперативных вмешательствах в месте имплантации [5].

### **Перспективы**

С целью профилактики перманентного гипопаратиреоза после операций на щитовидной железе были разработаны разнообразные варианты ПА. Наиболее обоснованной считается селективная аутотрансплантация паращитовидных желез с нарушенным кровоснабжением или случайно удаленных в процессе выполнения тиреоидэктомии [1, 32, 40, 41]. Зачастую при гистологическом исследовании макропрепарата щитовидной железы обнаруживается паратиреоидная ткань. По статистике частота случайно удаленных паращитовидных желез составляет 9-19% [27, 40, 43, 58]. В связи с этим многие авторы указывают на необходимость более тщательного изучения капсулы удаленной щитовидной железы с целью обнаружения паращитовидных желез, подлежащих аутотрансплантации [40, 58]. Кроме того, по мнению большинства исследователей, любая паращитовидная железа с сомнительной жизнеспособностью подлежит ПА [38, 46]. В своем 11-летнем наблюдении за 118 пациентами, которым производилась тиреоидэктомия, E. Paloyan et al. [38] пошли по пути постепенного увеличения количества выполняемых ПА с 25% до 89%. При этом частота перманентного гипопаратиреоза

в целом составила 1,7%, а с момента более чем стаго использования селективной ПА уменьшилась с 3% до 0%. R.E. Wilson указывает на необходимость аутотрансплантации, по меньшей мере, одной из скомпрометированных паращитовидных желез с целью профилактики перманентного гипопаратиреоза, поскольку функциональный эффект паратиреоидного аутотрансплантата более предсказуем, нежели желез, оставленных *in situ* с предположительно «адекватным» кровоснабжением [59]. D.S Gann, J.F. Raone [31] сообщили о симультанной ПА во время выполнения тотальной тиреоидэктомии по поводу болезни Грейвса с целью профилактики послеоперационной гипокальциемии. Обязательная аутотрансплантация как минимум одной из паращитовидных желез позволила свести до нуля развитие перманентного гипопаратиреоза [35]. Вместе с тем, более высокая частота развития транзиторного или перманентного гипопаратиреоза была отмечена в группе пациентов, которым выполнялась селективная ПА [39]. Аутотрансплантация всех визуализируемых случайно удаленных паращитовидных желез во время радикальной тотальной тиреоидэктомии по поводу папиллярного рака щитовидной железы значительно снижала риск развития перманентного гипопаратиреоза [33, 45].

В идеале выполнение ПА показано в случаях подтвержденной нежизнеспособности паращитовидных желез *in situ*. Однако на практике достаточно сложно оценить степень их повреждения в результате нарушенного кровоснабжения. Такие сложные методы исследования, как дуплексная флоуметрия, позволяют оценить микроциркуляторные нарушения в паренхиме железы, но в рутинной клинической практике по целому ряду причин их применение ограничено [60, 61]. Общепринятый метод изучения жизнеспособности паращитовидных желез, основанный на оценке изменения их внешней окраски, нельзя считать достоверным [62]. Исследование кровотока капсулы железы является более надежным способом, позволяющим оценить ее жизнеспособность [1, 35, 62], но, в то же время, дополнительная травматизация может усугубить ишемическое повреждение паратиреоидной паренхимы. В настоящее время наиболее предпочтительным методом интраоперационного изучения паратиреоидной функции для принятия решения о необходимости выполнения ПА является определение концентрации паратгормона в периферической крови [35, 39, 63, 64].

## Заключение

Наряду с сохранением паращитовидных желез *in situ*, имеющих удовлетворительное кровоснабжение, эффективной альтернативой поддержания паратиреоидной функции является ПА, что особенно актуально в отношении желез с сомнительной жизнеспособностью. Несмотря на то, что хирургические подходы, включающие ПА, претерпевают определенные изменения, не вызывает сомнения необходимость выполнения аутоотрансплантации случайно удаленных или поврежденных паращитовидных желез. Несмотря на доказанную эффективность, до настоящего времени не разработан наиболее оптимальный вариант ПА, который бы гарантировал абсолютное сохранение паратиреоидной функции. С целью улучшения результатов ПА необходимо проведение дальнейших исследований, направленных на разработку новых хирургических подходов и методов оценки жизнеспособности паращитовидных желез. Для более глубокого понимания молекулярных основ ПА требуется изучение особенностей реваскуляризации, реиннервации и функционирования реимплантированной паратиреоидной ткани.

## ЛИТЕРАТУРА

1. Katz, A. D. Parathyroid autotransplantation in patients with parathyroid disease and total thyroidectomy / A. D. Katz // *Am. J. Surg.* – 1981. – Vol. 142. – P. 490-493.
2. Transplantation of the parathyroid glands: current status / S. A. Wells [et al.] // *Surg. Clin. N. Am.* – 1979. – Vol. 59. – P. 167-177.
3. Baumann, D. S. Parathyroid autotransplantation / D. S. Baumann, S. A. Jr. Wells // *Surgery.* – 1993. – Vol. 113. – P. 130-133.
4. Saxe, A. Parathyroid transplantation: a review / A. Saxe // *Surgery.* – 1979. – Vol. 95. – P. 507-526.
5. Senapati, A. Parathyroid autotransplantation / A. Senapati, A. E. Young // *Br. J. Surg.* – 1979. – Vol. 77. – P. 1171-1174.
6. Parathyroid autotransplantation during thyroidectomy. Results of long-term follow-up / J. A. Olson Jr. [et al.] // *Ann. Surg.* – 1996. – Vol. 223. – P. 472-480.
7. Halsted, W. F. P. Auto and iso-transplantation in dogs of the parathyroid glandules / W. F. P. Halsted // *J. Exp. Med.* – 1979. – Vol. 11. – P. 175-198.
8. Lahey, F. H. The transplantation of parathyroids in partial thyroidectomy / F. H. Lahey // *Surg. Gynecol. Obstet.* – 1926. – Vol. 62. – P. 508-509.
9. Cattell, R. B. Parathyroid transplantation – a report of autografts of parathyroid glands removed during thyroidectomy / R. B. Cattell // *Am. J. Surg.* – 1929. – Vol. 7. – P. 4-8.
10. Shambaugh, P. Autotransplantation of parathyroid gland in the dog / P. Shambaugh // *Arch. Surg.* – 1936. – Vol. 32. – P. 709-720.
11. Experimental cryopreservation and autotransplantation of parathyroid glands: technique and demonstration of function / G. S. Leight [et al.] // *Ann. Surg.* – 1978. – Vol. 188. – P. 16-21.
12. Experimental autotransplantation of the parathyroid gland / S. Prigouris [et al.] // *Br. J. Surg.* – 1996. – Vol. 83. – P. 410-412.
13. Hickey, R. C. Human parathyroid autotransplantation: proved function by radioimmunoassay of plasma parathyroid hormone / R. C. Hickey, N. A. Samaan // *Arch. Surg.* – 1975. – Vol. 110. – P. 892-895.
14. Transplantation of the parathyroid glands in man: clinical indications and results / S. A. Jr. Wells [et al.] // *Surgery.* – 1975. – Vol. 78. – P. 34-44.
15. Ready, A. R. Complications of thyroidectomy / A. R. Ready, A. D. Barnes // *Br. J. Surg.* – 1994. – Vol. 81. – P. 1555-1556.
16. Total thyroidectomy: The preferred option for multi-nodular goiter / T. S. Reeve [et al.] // *Ann. Surg.* – 1987. – Vol. 2. – P. 782-786.
17. Hypocalcaemia following thyroid surgery: Incidence and prediction of outcome / F. Pattou [et al.] // *World J. Surg.* – 1998. – Vol. 22. – P. 718-724.
18. van Heerden, J. A. Early postoperative morbidity after surgical treatment of thyroid carcinoma / J. A. van Heerden, M. A. Groh, C. S. Grant // *Surgery.* – 1986. – Vol. 101. – P. 224-227.
19. Clark, O. H. Total thyroidectomy: the treatment of choice for patients with differentiated thyroid cancer / O. H. Clark // *Ann. Surg.* – 1982. – Vol. 196. – P. 361-370.
20. The morbidity of total thyroidectomy / E. F. Scanlon [et al.] // *Arch. Surg.* – 1981. – Vol. 116. – P. 568-571.
21. Jacobs, J. K. Total thyroidectomy: a review of 213 patients / J. K. Jacobs, J. W. J. Aland, J. F. Ballinger // *Ann. Surg.* – 1983. – Vol. 197. – P. 542-549.
22. Schwartz, A. E. Preservation of parathyroid glands in total thyroidectomy / A. E. Schwartz, E. W. Friedman // *Surg. Gynecol. Obstet.* – 1987. – Vol. 165. – P. 327-332.
23. Total thyroidectomy: complications and technique / J. K. Harness [et al.] // *World J. Surg.* – 1986. – Vol. 10. – P. 781-786.
24. Local complications after surgical resection for thyroid carcinoma / M. B. Flynn [et al.] // *Am. J. Surg.* – 1994. – Vol. 168. – P. 404-407.
25. Complications of thyroid surgery / D. B. de Roy van Zuidewijn [et al.] // *Ann. Surg. Oncol.* – 1995. – Vol. 2. – P. 56-60.
26. Operative management of thyroid disease: technical considerations in a residency training program / W. C. Pederson [et al.] // *Am. J. Surg.* – 1984. – Vol. 148. – P. 350-352.
27. Post-thyroidectomy hypocalcemia. Incidence and risk factors / D. J. Wingert [et al.] // *Am. J. Surg.* – 1986. – Vol. 152. – P. 606-610.
28. Risk of complication following thyroidectomy / M. R. Burge [et al.] // *J. Gen. Intern. Med.* – 1998. – Vol. 13. – P. 24-31.
29. Farrar, W. B. Surgical management of papillary

- and follicular carcinoma of thyroid / W. B. Farrar, M. Cooperman, A. G. James // *Ann. Surg.* — 1980. — Vol. 192. — P. 701-704.
30. Ipsilateral lobectomy versus bilateral lobar resection in papillary thyroid carcinoma: a retrospective analysis of surgical outcome using a novel prognostic scoring system / I. D. Hay [et al.] // *Surgery.* — 1987. — Vol. 102. — P. 1088-1095.
31. Gann, D. S. Delayed hypocalcaemia after thyroidectomy for Graves' disease is prevented by parathyroid autotransplantation / D. S. Gann, J. F. Paone // *Ann. Surg.* — 1979. — Vol. 190. — P. 508-513.
32. Shaha, A. R. Parathyroid autotransplantation during thyroid surgery / A. R. Shaha, C. Burnett, B. M. Jaffe // *J. Surg. Oncol.* — 1991. — Vol. 46. — P. 21-24.
33. Our technique of parathyroid autotransplantation in operation for papillary thyroid carcinoma / H. Funahashi [et al.] // *Surgery.* — 1993. — Vol. 114. — P. 92-96.
34. Liu, Q. Total thyroidectomy for benign thyroid disease / Q. Liu, G. Djuricin, R. A. Prinz // *Surgery.* — 1998. — Vol. 123. — P. 2-7.
35. Zedenius, J. Routine autotransplantation of at least one parathyroid gland during total thyroidectomy may reduce permanent hypoparathyroidism to zero / J. Zedenius, C. Wadstrom, L. Delbridge // *Aust. N. Z. J. Surg.* — 1999. — Vol. 69. — P. 794-799.
36. Routine parathyroid autotransplantation during total thyroidectomy: the influence of technique / P. G. Gauger [et al.] // *Eur. J. Surg.* — 2000. — Vol. 166. — P. 605-609.
37. Parathyroid autotransplantation in patients undergoing a total thyroidectomy: a review of 261 patients / R. P. Walker [et al.] // *Otolaryngol. Head Neck Surg.* — 1994. — Vol. 111. — P. 258-264.
38. Paloyan, E. Successful autotransplantation of the parathyroid glands during total thyroidectomy for carcinoma / E. Paloyan, A. M. Lawrence, D. Paloyan // *Surg. Gynecol. Obstet.* — 1977. — Vol. 145. — P. 364-368.
39. Lo, C. Y. Routine parathyroid autotransplantation during thyroidectomy / C. Y. Lo, K. Y. Lam // *Surgery.* — 2001. — Vol. 129. — P. 318-323.
40. Lo, C. Y. Postoperative hypocalcaemia in patients who did or did not undergo parathyroid autotransplantation during thyroidectomy: a comparative study / C. Y. Lo, K. Y. Lam // *Surgery.* — 1998. — Vol. 124. — P. 1081-1087.
41. Parathyroid autotransplantation in total thyroidectomy / M. A. Smith [et al.] // *Am. Surg.* — 1990. — Vol. 56. — P. 404-406.
42. Heterotopic autotransplantation of parathyroid tissue in children undergoing total thyroidectomy / M. A. Skinner [et al.] // *J. Pediatr. Surg.* — 1997. — Vol. 32. — P. 510-513.
43. Morbidity of thyroid surgery / R. Bergamaschi [et al.] // *Am. J. Surg.* — 1998. — Vol. 176. — P. 71-75.
44. Safety of total thyroidectomy: review of 100 consecutive cases / F. Tovi // *Laryngoscope.* — 1989. — Vol. 99. — P. 1233-1237.
45. Parathyroid autotransplantation with total thyroidectomy for thyroid carcinoma: long-term follow-up of grafted parathyroid function / T. Kikumori [et al.] // *Surgery.* — 1999. — Vol. 125. — P. 504-508.
46. Salander, H. Incidence of hypoparathyroidism after radical surgery for thyroid carcinoma and autotransplantation of parathyroid glands / H. Salander, L. E. Tisell // *Am. J. Surg.* — 1977. — Vol. 134. — P. 358-362.
47. Ohman, V. Function of the parathyroid glands after total thyroidectomy / V. Ohman, P. Granberg, B. Lindell // *Surg. Gynecol. Obstet.* — 1978. — Vol. 146. — P. 773-778.
48. Complications of Thyroid Surgery: Analysis of a Multicentric Study on 14,934 Patients Operated on in Italy over 5 Years / L. Rosato [et al.] // *World J. Surg.* — 2004. — Vol. 28 (3). — P. 271-276.
49. Walgenbach, S. Prospective evaluation of parathyroid graft function after total parathyroidectomy and heterotopic autotransplantation in renal hyperparathyroidism by bilateral determination of intact parathormone in cubital venous blood / S. Walgenbach, G. Hommel, T. Junginger // *World J. Surg.* — 1998. — Vol. 22. — P. 93-97.
50. Results of heterotopic parathyroid autotransplantation: a 13-year experience / A. L. Feldman [et al.] // *Surgery.* — 1999. — Vol. 126. — P. 1042-1048.
51. Parathyroid autotransplantation / M. Herrera [et al.] // *Arch. Surg.* — 1992. — Vol. 127. — P. 825-830.
52. Prospective biochemical and scintigraphic evaluation of autografted normal parathyroid glands in patients undergoing thyroid operations / M. Sierra [et al.] // *Surgery.* — 1998. — Vol. 124. — P. 1005-1010.
53. Lo, C. Y. Parathyroid autotransplantation during thyroidectomy: Documentation of graft function / C. Y. Lo, S. C. Tam // *Arch. Surg.* — 2001. — Vol. 136. — P. 1381-1385.
54. Generalized primary parathyroid hyperplasia: Studies of the evolution of autogenous parathyroid graft function / L. E. Mallette [et al.] // *Surgery.* — 1983. — Vol. 93. — P. 254-259.
55. Parathyroid-induced angiogenesis is VEGF-dependent / W. B. Carter [et al.] // *Surgery.* — 2000. — Vol. 128. — P. 458-464.
56. Hyperparathyroidism after thyroid surgery and autotransplantation of histologically normal parathyroid glands / A. D'Avanzo [et al.] // *J. Am. Coll. Surg.* — 2000. — Vol. 190. — P. 546-552.
57. Lo, C. Y. Parathyroid autotransplantation during thyroidectomy: is frozen section necessary? / C. Y. Lo, K. Y. Lam // *Arch. Surg.* — 1999. — Vol. 134. — P. 258-260.
58. Unintentional parathyroidectomy during thyroidectomy / N. J. Lee [et al.] // *Laryngoscope.* — 1999. — Vol. 109. — P. 1238-1240.
59. Total thyroidectomy and parathyroid autotransplantation for radiation associated thyroid cancer / E. Paloyan [et al.]; disc. R. E. Wilson // *Surgery.* — 1976. — Vol. 80. — P. 70-76.
60. Ander, S. In situ preservation of the parathyroid glands during operations on the thyroid / S. Ander, K. Johansson, S. Smeds // *Eur. J. Surg.* — 1997. — Vol. 163. — P. 33-37.
61. Human parathyroid blood supply determined by laser-Doppler flowmetry / K. Johansson [et al.] // *World J. Surg.* — 1994. — Vol. 18. — P. 417-420.



62. Kuhel, W. I. Parathyroid biopsy to facilitate the preservation of functional parathyroid tissue during thyroidectomy / W. I. Kuhel, J. F. Carew // Head Neck. – 1999. – Vol. 21. – P. 442-446.
63. Kao, P. C. Intraoperative monitoring of parathyroid hormone immunochemiluminometric assay / P. C. Kao, J. A. van Heerden, R. L. Taylor // Mayo Clinic Proc. – 1994. – Vol. 69. – P. 532-536.
64. Lo, C. Y. Applicability of intraoperative parathyroid hormone assay during thyroidectomy / C. Y. Lo, J. M. Luk, S. C. Tam // Ann. Surg. – 2002. – Vol. 236. – P. 564-569.

**Адрес для корреспонденции**

220116, Республика Беларусь,  
г. Минск, пр-т. Дзержинского, 83,  
Белорусский государственный  
медицинский университет,  
2-я кафедра хирургических болезней,  
тел. раб.: +375 172 87-86-52,  
тел. моб.: +375 29 624-55-78,  
e-mail: vladimirkh77@mail.ru,  
Хрыщанович В.Я.

*Поступила 11.07.2011 г.*

---

---

**УВАЖАЕМЫЕ КОЛЛЕГИ!**

Приглашаем Вас принять участие в работе  
**XV СЪЕЗДА ОБЩЕСТВА ЭНДОХИРУРГОВ РОССИИ**  
который состоится **14-17 февраля 2012 года в г. Москве**

**Место проведения:** Институт хирургии им.А.В. Вишневского

**Тематики:**

- Абдоминальная эндохирургия
- Гепатобилиарная хирургия
- Герниология
- Антирефлюксная хирургия
- Бариатрическая хирургия
- Патология толстой и прямой кишки
- Неотложная эндовидеохирургия
- Онкология
- Торакоскопическая хирургия
- Внутривидеоэндоскопия
- Оперативная гибкая эндоскопия
- Транслуминальная хирургия (N.O.T.E.S.)
- Роботохирургия
- Хирургия мочеполовой системы
- Обучение эндохирургии
- Анестезиология в эндохирургии

Тема для дискуссии на Съезде: «Эндохирургия в России. Состояние вопроса»

Правление Общества просит Вас обратить внимание, что современное состояние эндохирургии в России требует от хирургического сообщества выработки клинических, методических и технических рекомендаций и стандартов - для обеспечения поступательного развития отрасли. Просим Вас, по возможности, уделять внимание этому важному вопросу при подготовке тезисов и докладов.

Традиционно, 14 февраля будут организованы мастер-классы с прямой трансляцией из операционных с участием ведущих отечественных и зарубежных специалистов.

Бронирование гостиницы в он-лайн режиме возможно на сайте: **www.travel.aversa.ru**

По организационным вопросам просьба обращаться в научно-организационный отдел Института хирургии им. А.В.Вишневского:

8 499 236 65 65,

электронная почта: org@ixv.comcor.ru, m.tariverdiev@surgeons.ru

<http://www.laparoscopy.ru/doktoru/conference.php?id=13>