

В.А. КОСИНЕЦ ¹, И.В. САМСОНОВА ², Е.Л. РЫЖКОВСКАЯ ³

СТРУКТУРНЫЕ ИЗМЕНЕНИЯ В ПЕЧЕНИ ПРИ ЭКСПЕРИМЕНТАЛЬНОМ РАСПРОСТРАНЕННОМ ГНОЙНОМ ПЕРИТОНИТЕ

ГОУ ВПО «Первый Московский государственный медицинский университет им. И.М.Сеченова» ¹,
Российская Федерация,
УО «Витебский государственный медицинский университет» ²,
Институт физиологии НАН Республики Беларусь ³,
Республика Беларусь

Цель. Изучить структурные изменения печени и возможности их коррекции при экспериментальном распространенном гнойном перитоните.

Материал и методы. В эксперименте на 55 кроликах-самцах породы шиншилла с помощью световой и электронной микроскопии изучены структурные изменения печени при экспериментальном распространенном гнойном перитоните.

Результаты. Через 6 часов после инициации перитонита в печени наблюдались гемодинамические расстройства, интерстициальный отек, выраженная воспалительная нейтрофильная инфильтрация паренхимы. В большей части гепатоцитов определялись дистрофические, некробиотические, некротические изменения. Интенсивная деструкция митохондрий указывала на дефицит энергетического обеспечения гепатоцитов.

Заключение. Сравнительный анализ влияния метаболических средств «Цитофлавин», содержащего янтарную кислоту, и «Неотон», включающего фосфокреатин, на структурное состояние печени при экспериментальном распространенном гнойном перитоните выявил высокую эффективность препарата «Цитофлавин». Она заключалась в более быстром восстановлении структуры печени, снижении выраженности воспалительных изменений и сохранении целостности митохондрий.

Ключевые слова: *распространенный гнойный перитонит, печень, структурные изменения, митохондрии, «Неотон», «Цитофлавин»*

Objectives. To study structural changes in the liver using light and electronic microscopy and the ways of its correction at an experimental widespread purulent peritonitis.

Methods. The structural changes in the liver using light and electronic microscopy were studied during the experiment on 55 male rabbits of chinchilla breed at the experimental widespread purulent peritonitis.

Results. In 6 hours after initiation of peritonitis in the liver the hemodynamic disorders, interstitial edema, severe inflammatory neutrophilic parenchyma infiltration were observed. In the majority of hepatocytes dystrophic, necrobiotic and necrotic changes were defined. Intensive mitochondrial destruction testified to the deficiency of the hepatocytes power maintenance.

Conclusions. The comparative analysis of action of metabolic preparations "Citoflavin" which contains amber acid and "Neoton" containing phosphocreatine on a structural condition of the liver at the experimental widespread purulent peritonitis has revealed high efficiency of the preparation "Citoflavin". The last one provided intensive restoration of the liver structure, decrease of inflammatory changes and preservation of integrity of mitochondrions.

Keywords: *widespread purulent peritonitis, heart, structural changes, mitochondria, «Neoton», «Citoflavin»*

Введение

Наиболее тяжелым осложнением и неблагоприятным прогностическим признаком при распространенном гнойном перитоните является развитие синдрома полиорганной недостаточности (ПОН). Одна из ключевых ролей в данном процессе принадлежит дисфункции печени, которая в составе ПОН приводит к значительному росту летальности [1, 2].

Печень является важнейшим катаболическим центром и детоксикационным барьером, запас прочности которого во многом определяет эффективность борьбы с инфекцией. Наличие выраженных фагоцитирующих свойств, направленных на уничтожение чужеродных агентов,

продукция ряда цитокинов и биологически активных веществ делают данный орган обязательным участником любого воспалительного процесса [3, 4].

Известно, что основным направлением транслокации патогенной микрофлоры паретического кишечника при перитоните является портальная вена [5]. Купферовские клетки печени, составляющие до 70% популяции макрофагов организма, формируют первичную систему блокирования попадания бактерий и эндотоксинов в системный кровоток [6]. Кроме того, данные клетки способны как продуцировать иммуномодулирующие факторы (фактор некроза опухолей, интерлейкины 1a-b, -8, -12, -18, гранулоцитарный колониестимулирующий

фактор), так и инактивировать медиаторы воспаления, токсические продукты метаболизма, цитокины, что определяет их важное место в регуляции системного воспалительного ответа [7, 8]. Действие гепатоцитов направлено на синтез белков острой фазы воспаления и реализацию дополнительного энергообеспечения за счет глюконеогенеза [9]. Эндотелиальные клетки печени реагируют на эндотоксины мощным выбросом оксида азота и увеличением продукции интерлейкинов 1 и 6 [10, 11].

Образование активных форм кислорода является важным элементом процесса фагоцитоза, однако гиперпродукция свободных радикалов в условиях интенсивного воспаления является также мощным индуктором модификации и деструкции собственных клеточных мембран [12, 13].

Прогрессирующее воздействие бактериальных экзо- и эндотоксинов, иммунных комплексов, токсических продуктов перекисного окисления липидов и других факторов в значительной степени увеличивают функциональную нагрузку на гепатоциты, способствуют их повреждению с развитием дистрофических и некротических изменений, формированием печеночной недостаточности [9, 14, 15]. Нарушение фагоцитоза в печени при перитоните коррелирует с тяжестью заболевания [16]. Декомпенсация детоксикационных возможностей печеночной ткани наравне с энтеральной недостаточностью является определяющим фактором начала полиорганной дисфункции.

В связи с этим представляется актуальным изучение изменений структуры печени в динамике при распространенном гнойном перитоните и эффективности воздействия на нее средствами метаболической поддержки.

Цель исследования. Изучить структурные изменения печени и возможности их коррекции при экспериментальном распространенном гнойном перитоните.

Материал и методы

Эксперимент выполнен на 55 кроликах-самцах породы шиншилла массой 2600-3000 г. Животные были разделены на следующие группы: I – интактные (n=5); II – 6-часовой распространенный гнойный перитонит без хирургического лечения (n=5); III – контрольная, хирургическое лечение перитонита (n=15); IV – хирургическое лечение перитонита с применением в послеоперационном периоде препарата «Цитофлавин» (n=15); V – хирургическое лечение перитонита с применением в послеоперационном периоде препарата «Неотон» (n=15).

Все экспериментальные исследования осуществляли в условиях адекватной анестезии в соответствии с этическими нормами обращения с животными, а также требованиями сообщества «Европейская конвенция по защите позвоночных, используемых для экспериментальных и иных научных целей» (Страсбург, 1986).

Перитонит моделировали путем интраабдоминального введения аэробно-анаэробной взвеси *E.coli* (штамм 0111 K58 НИ С 130-53) и *B.fragilis* (штамм 323) из расчета 6 млрд. микробных тел на 1 кг массы кролика. Через 6 часов после введения микроорганизмов в III, IV и V группах животных с целью лечения перитонита и устранения энтеральной недостаточности выполняли лапаротомию, санацию брюшной полости, декомпрессию тонкой кишки. Животным IV-ой и V-ой групп в послеоперационном периоде в течение 5-ти суток ежедневно внутривенно капельно вводили препараты «Цитофлавин» (28,6 мг янтарной кислоты на 1 кг массы) и «Неотон» (0,05 г на 1 кг массы) соответственно, животным III-ей группы – эквивалентный объем 0,9%-ного раствора натрия хлорида.

Животных с распространенным гнойным перитонитом выводили из эксперимента (летальная доза нембутала) через 6 часов после заражения, животных III-ей, IV-ой и V-ой групп – на 1-е, 3-и и 5-е сутки после операции.

«Цитофлавин» – раствор для инфузий, содержащий янтарную кислоту, никотинамид, рибоксин и рибофлавин.

«Неотон» – метаболическое средство, действующим веществом которого является креатинфосфат.

Материалом для морфологического исследования служили участки печени. Для световой микроскопии материал фиксировали в 10%-ом растворе нейтрального формалина. После стандартной проводки готовили парафиновые срезы, которые окрашивали гематоксилином-эозином и по методу Ван-Гизон. Оценка морфологических изменений проводилась на световом оптическом уровне при увеличении $\times 100$, $\times 200$ и $\times 400$ [17].

Для трансмиссионной электронной микроскопии участки печени фиксировали в 2,5%-ом растворе глутарового альдегида на 0,1 М фосфатном буфере (pH 7,2) и в 2%-ом растворе четырехоксида осмия, после дегидратации и пропитки заливали эпон-аралдитной смесью. Ультратонкие срезы изготавливали на ультратоме «ЛКВ» (Швеция), контрастировали уранилацетатом и цитратом свинца по Рейнольдсу, исследовали в электронном микроскопе «JEM-100CX» (Япония) [18].

Результаты исследования

Через 6 часов после интраабдоминального введения экспериментальным животным полимикробной взвеси *E.coli* и *V.fragilis* в печени развивались выраженные гемодинамические и структурные изменения. В капсуле определялись отек и разрыхление стромы, выраженная гиперемия сосудов. Гемодинамические нарушения в паренхиме выражались в полнокровии центральных вен и синусоидных капилляров. Стенка большинства центральных вен и портальных трактов была отечна, разрыхлена, имели место разрывы сосудистой стенки и мелкие кровоизлияния (рис. 1, см. цв. вкладыш).

В просвете сосудов различных звеньев определялось большое количество нейтрофилов с развитием «краевого стояния». Кроме того, имела место диффузная выраженная полиморфноклеточная воспалительная инфильтрация паренхимы с преобладанием в инфильтрате нейтрофилов. В большей части гепатоцитов определялась зернистость цитоплазмы и дистрофические (мелкокапельная жировая дистрофия), некробиотические, некротические изменения с появлением очагов некрозов клеток преимущественно по периферии долек и в субкапсулярной зоне.

В митохондриях гепатоцитов наблюдалось интенсивное набухание, деструкция внутренних и наружных мембран, лизис и смещение крист от центра к периферии. Часть митохондрий была полностью разрушена (рис. 2).

На 1-е сутки послеоперационного периода в печени, наряду с выраженными гемодинамическими изменениями в виде расширения портальных трактов, синусоидных капилляров и центральных вен, наблюдалось разрушение стенки центральных вен и массивные поля

некрозов, что определяло нарушение классической структуры долек. В большей степени по периферии долек отмечалась воспалительная полиморфно-клеточная, с преобладанием нейтрофилов, воспалительная инфильтрация паренхимы и выраженные дистрофические (набухание гепатоцитов, гидропическая дистрофия), некробиотические и некротические изменения гепатоцитов (рис. 3, см. цв. вкладыш).

Электронно-микроскопическая картина гепатоцитов печени была представлена остатками митохондриального аппарата (рис. 4) в результате массового разрушения митохондрий с разрывами наружной и внутренней мембран, дезорганизацией, деформацией и фрагментацией крист.

Исследование на 1-е сутки после операции печени животных группы, в которой применялся препарат «Неотон», выявило утолщение и отек капсулы, ее воспалительную инфильтрацию полинуклеарами. Структура печеночных долек в целом была сохранена. В паренхиме наблюдалась диффузная умеренно выраженная полиморфно-клеточная с преобладанием нейтрофилов воспалительная инфильтрация; вокруг портальных трактов воспалительный инфильтрат был представлен преимущественно лимфомакрофагальными элементами. Значительная часть гепатоцитов, в основном центральной части долек, была с дистрофическими, некробиотическими и, в отдельных случаях, некротическими изменениями. В большинстве полей зрения определялось слабо или умеренно выраженное расширение центральных, вокругдольковых вен и синусоидных капилляров, в части элементов венозной системы печени отмечалось разрушение сосудистой стенки (рис. 5, см. цв. вкладыш).

Электронно-микроскопически определя-

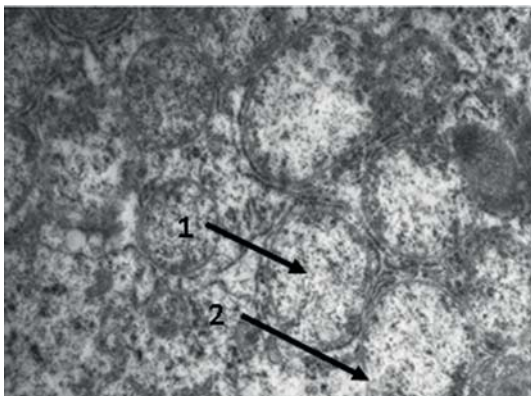


Рис. 2. Митохондрии печени при 6-часовом распространенном гнойном перитоните. Контрастирование уранилацетатом и цитратом свинца ($\times 14000$).

1 – гомогенизация матрикса;
2 – деструкция мембран.

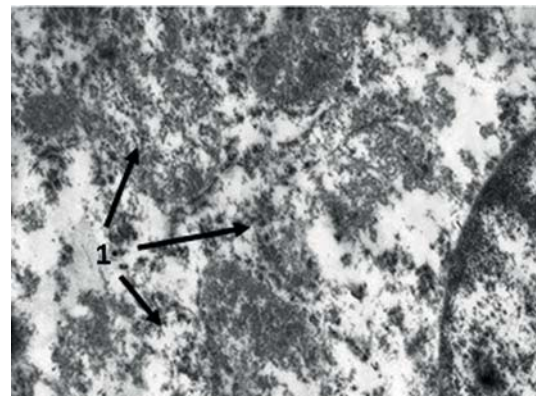


Рис. 4. Митохондрии печени, 1-е сутки послеоперационного периода. Контрастирование уранилацетатом и цитратом свинца ($\times 14000$).

1 – деструкция митохондрий

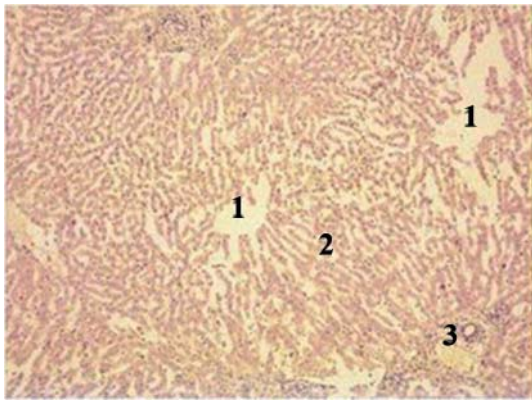


Рис. 1. (к статье В.А. Косинца с соавт.)
 Морфологическая картина печени животных при 6 часовом перитоните. Окраска гематоксилином и эозином (×200).
 1 – расширенные центральные вены, 2 – расширенные синусоидные капилляры, 3 – воспалительная инфильтрация и гиперемия сосудов триад печени.

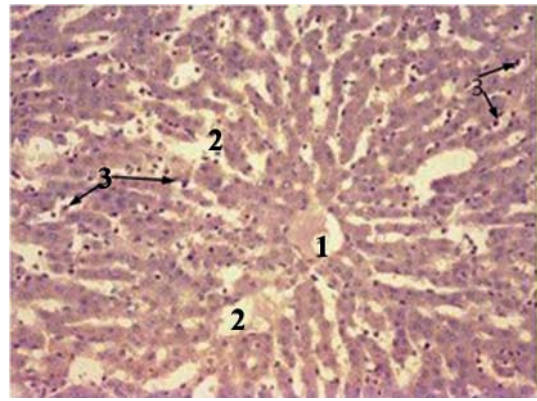


Рис. 3. (к статье В.А. Косинца с соавт.)
 Морфологическая картина паренхимы печени животных на 1-е сутки после операции. Окраска гематоксилином и эозином (×200).
 1 – центральная вена, 2 – некроз гепатоцитов и расширение синусоидных капилляров, 3 – полиморфно-клеточная с преобладанием нейтрофилов воспалительная инфильтрация.

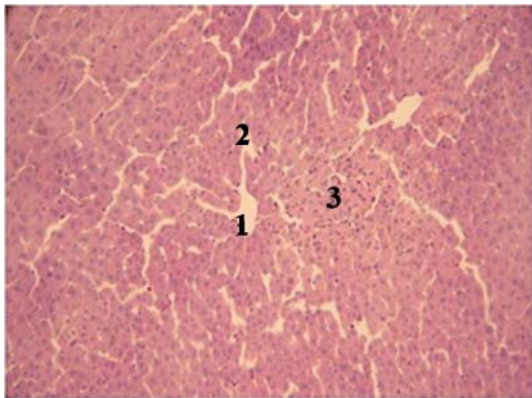


Рис. 5. (к статье В.А. Косинца с соавт.)
 Морфологическая картина паренхимы печени животных на 1-е сутки после операции с применением препарата «Неотон». Окраска гематоксилином и эозином (×200).
 1 – центральная вена, 2 – расширение синусоидных капилляров, 3 – полиморфно-клеточная с преобладанием нейтрофилов воспалительная инфильтрация.

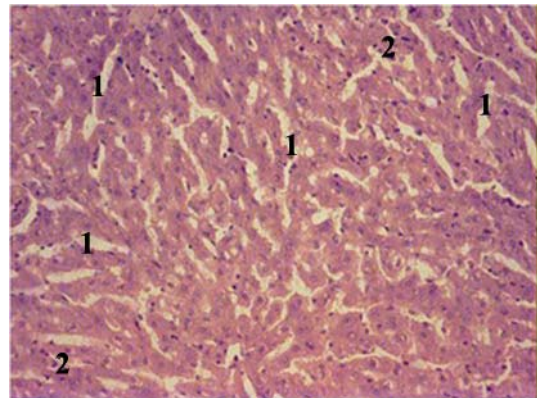


Рис. 7. (к статье В.А. Косинца с соавт.)
 Морфологическая картина паренхимы печени животных на 1-е сутки после операции с применением препарата «Цитофлавин». Окраска гематоксилином и эозином (×200).
 1 – расширение синусоидных капилляров, 2 – полиморфно-клеточная воспалительная инфильтрация.

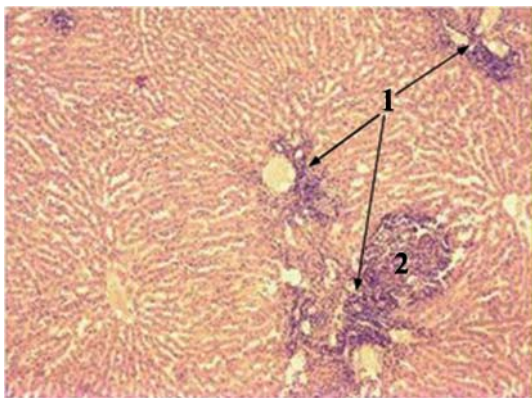


Рис. 9. (к статье В.А. Косинца с соавт.)
 Морфологическая картина паренхимы печени животных на 3-и сутки после операции. Окраска гематоксилином и эозином (×100).
 1 – преимущественно лимфо-макрофагальные инфильтраты вокруг порталных трактов, 2 – микроабсцесс.

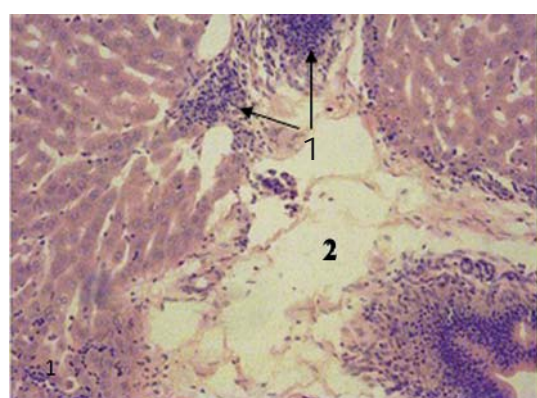


Рис. 11. (к статье В.А. Косинца с соавт.)
 Морфологическая картина паренхимы печени животных на 3-и сутки после операции с применением препарата «Неотон». Окраска гематоксилином и эозином (×100).
 1 – лимфо-макрофагальные инфильтраты, 2 – отек.

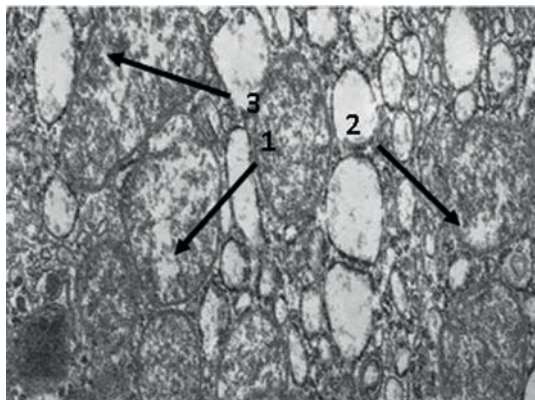


Рис. 6. Митохондрии печени, 1-е сутки послеоперационного периода с применением препарата «Неотон». Контрастирование уранилацетатом и цитратом свинца ($\times 19000$).

- 1 – набухание митохондрий;
- 2 – гомогенизация матрикса,
- 3 – деструкция мембран.

лись митохондрии крупных и средних размеров, прослеживалась тенденция к их сближению вплоть до плотного прилегания. Мембраны в большинстве случаев были сохранены, в отдельных участках – набухшие, с исчезновением межмембранного пространства. Кристы располагались преимущественно по периферии, количество их было значительно снижено (рис. 6).

На 1-е сутки послеоперационного периода на фоне применения препарата «Цитофлавин» структура печени в целом была сохранена, что выражалось в сохранности печеночных долек и их балочного строения. В паренхиме определялась диффузная слабо выраженная нейтрофильноклеточная инфильтрация, появлялись лимфо-макрофагальные элементы. В части гепатоцитов преимущественно центральной части долек наблюдались дистрофические изменения.

Гемодинамические изменения характеризовались расширением всех элементов сосудистого русла, неравномерностью просвета сосудов (рис. 7, см. цв. вкладыш), диапедезными кровоизлияниями. В ряде полей зрения отмечался от умеренного до выраженного перипортальный отек (в большей степени вокруг триад печени и вокругдольковых вен).

Большое количество митохондрий в гепатоцитах локализовалось вокруг ядра, формируя группы с образованием мостиков между ними и ядром. Митохондрии были различных размеров – от мелких с компактным расположением крист до крупных с просветлением и гомогенизацией центральной части матрикса. В части митохондрий определялось исчезновение крист как в центральной части, так и по направлению к периферии. В большинстве случаев мембраны просматривались отчетливо (рис. 8).

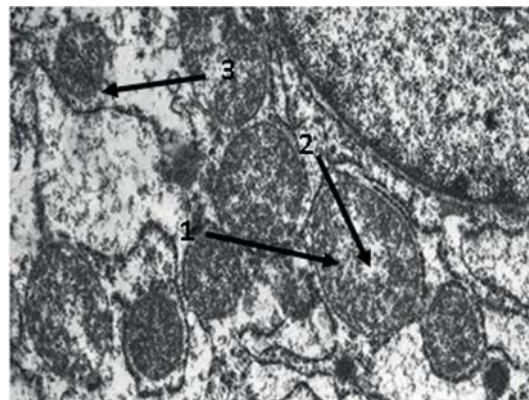


Рис. 8. Митохондрии печени, 1-е сутки послеоперационного периода с применением препарата «Цитофлавин». Контрастирование уранилацетатом и цитратом свинца ($\times 19000$).

- 1 – набухание митохондрий;
- 2 – гомогенизация матрикса,
- 3 – деструкция мембран.

На 3-и сутки после операции в группе животных, где препараты не применялись, определялись утолщение и отек капсулы печени. Наблюдалась умеренно выраженная диффузная полиморфноклеточная с большим количеством нейтрофилов воспалительная инфильтрация паренхимы с наличием в отдельных участках фокусов гнойного воспаления и преимущественно лимфомакрофагальных инфильтратов вокруг портальных трактов (рис. 9, см. цв. вкладыш). Умеренное и равномерное расширение сосудов всех звеньев сочеталось с нарушением дольчатости, дистрофическими, некробиотическими и некротическими изменениями гепатоцитов.

В большинстве митохондрий межмембранное пространство было расширено, контур наружной мембраны был нечеткий, с утолщениями, отмечались деструкция и лизис крист. На месте значительной части митохондрий остались лишь тени (рис. 10).

На 3-и сутки послеоперационного периода при применении препарата «Неотон» структура печени была сохранена, характерным являлось умеренно выраженное расширение элементов венозной системы печени и капилляров в большей степени центральной части печеночных долек. Кроме того, имела место очаговая, в основном вокруг триад и по ходу вокругдольковых вен, полиморфноклеточная, преимущественно лимфомакрофагальная, но в отдельных участках с большим количеством нейтрофилов, воспалительная инфильтрация. Наблюдалась дистрофические, некробиотические и некротические изменения гепатоцитов с явлениями кариолизиса, набуханием цитоплазмы и ее зернистостью. Часть гепатоцитов была некротизирована (рис. 11, см. цв. вкладыш).

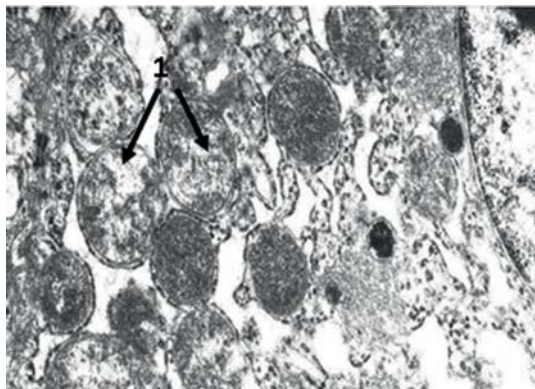


Рис. 10. Митохондрии печени, 3-и сутки послеоперационного периода. Контрастирование уранилацетатом и цитратом свинца ($\times 19000$).
1 – набухание митохондрий и фрагментация крист

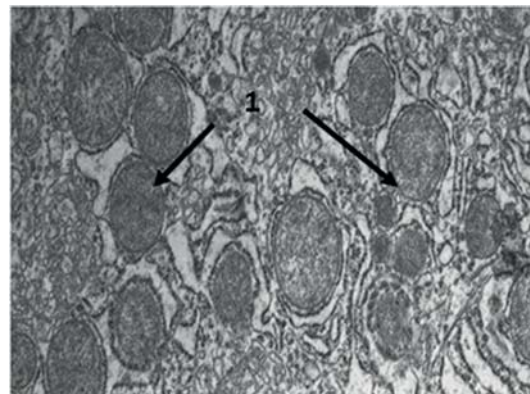


Рис. 12. Митохондрии печени, 3-и сутки послеоперационного периода с применением препарата «Неотон». Контрастирование уранилацетатом и цитратом свинца ($\times 19000$).
1 – митохондрии

Митохондрии имели преимущественно средние размеры, правильную форму. Структура их была сохранена. Кристы располагались равномерно, часто образуя комплексы, окруженные эндоплазматической сетью (рис. 12).

На 3-и сутки послеоперационного периода при фоне препарата «Цитофлавин» наблюдались умеренное расширение всех элементов венозной системы и синусоидных капилляров, главным образом центральной части печеночных долек. В паренхиме определялась преимущественно очаговая умеренная инфильтрация с преобладанием клеток лимфоцитарного ряда, наиболее выраженная вокруг триад и по ходу портальных трактов. Изменения в гепатоцитах варьировали от набухания цитоплазмы, ее зернистости до пылевидной жировой дистрофии и единичных случаев некробиоза (рис. 13, см. цв. вкладыш).

Электронномикроскопически в гепатоцитах определялись митохондрии от мелких до крупных размеров, значительная часть которых располагалась в перинуклеарном пространстве. Наружная мембрана имела четкий контур; обращало внимание плотное расположение крист, в результате чего митохондрии выглядели более темными (рис. 14).

5-е сутки послеоперационного периода в группе животных без метаболической поддержки характеризовались сохранением диффузных дистрофических, очаговых некробиотических и некротических изменений гепатоцитов. Имело место равномерное расширение большинства вен и синусоидных капилляров и преимущественно крупноочаговая полиморфноклеточная с наличием значительного количества нейтрофилов воспалительная инфильтрация паренхимы (рис. 15, см. цв. вкладыш).

В части митохондрий внутренняя и наруж-

ная мембраны были частично разрушены, практически отсутствовали кристы. Такие органеллы выглядели как большие вакуоли. Наряду с этим встречались отдельные группы митохондрий с расширенным межмембранным пространством, большим количеством крист (рис. 16).

На 5-е сутки после операции на фоне применения препарата «Неотон» количество паренхиматозных элементов с дистрофическими изменениями уменьшалось. Однако часть гепатоцитов (больше в центральной части долек) находилась в состоянии некробиоза и некроза. В полиморфноклеточном воспалительном инфильтрате соотношение клеток менялось в сторону лимфоцитов и макрофагов. Центральные вены и синусоидные капилляры в центральной части долек были расширены, стенка сохранена (рис. 17, см. цв. вкладыш).

Митохондрии равномерно распределялись в цитоплазме, их структура была сохранена, контур мембран и рисунок крист — отчетливыми. Лишь в отдельных митохондриях отмечались умеренное набухание и явления фрагментации крист. Обращали внимание органеллы малого и среднего размеров с уплотнением и компактным расположением крист (рис. 18).

На 5-е сутки послеоперационного периода применение препарата «Цитофлавин» способствовало дальнейшему восстановлению структуры печени и снижению выраженности воспалительных изменений. Архитектоника долек была сохранена, однако, определялось равномерное расширение части вен и синусоидных капилляров. В паренхиме отмечалась очаговая, в большей степени вокруг портальных трактов, лимфоцитарная воспалительная инфильтрация. Встречались гепатоциты с зернистостью цитоплазмы и пылевидной жировой дистрофией (рис. 19, см. цв. вкладыш).

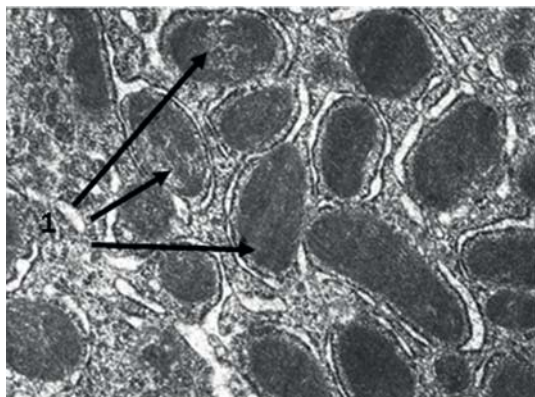


Рис. 14. Митохондрии печени, 3-и сутки послеоперационного периода с применением препарата «Цитофлавин». Контрастирование уранилацетатом и цитратом свинца ($\times 19000$).
1 – митохондрии с компактным расположением крист

В гепатоцитах преобладали митохондрии средних и крупных размеров, окруженные небольшим количеством эндоплазматической сети. Наружная мембрана имела отчетливые контуры, из-за плотного расположения крист митохондрии выглядели более темными (рис. 20).

Заключение

Развитие экспериментального распространенного гнойного перитонита сопровождается выраженными структурными изменениями в печени. Развитие уже через 6 часов после инициации перитонита выраженных гемодинамических изменений, интерстициального отека, диффузной нейтрофильной воспалительной инфильтрации паренхимы указывает на стремительное формирование несостоятельности барьерно-детоксикационных функций печени с генерализацией воспалительного процесса.

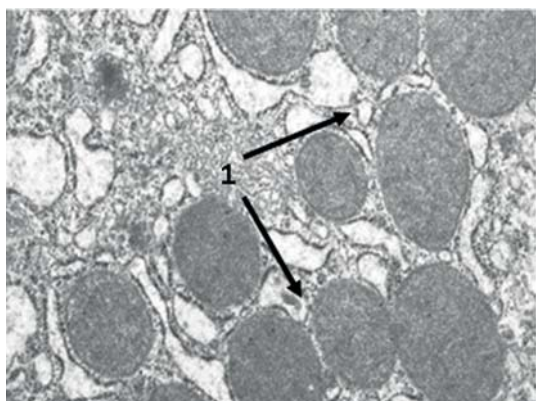


Рис. 18. Митохондрии печени, 5-е сутки послеоперационного периода с применением препарата «Неотон». Контрастирование уранилацетатом и цитратом свинца ($\times 19000$).
1 – митохондрии

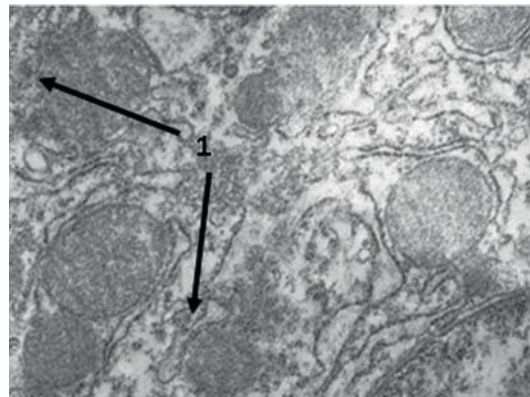


Рис.16. Митохондрии печени, 5-е сутки послеоперационного периода. Контрастирование уранилацетатом и цитратом свинца ($\times 19000$).
1 – деструкция мембран

Деструктивные изменения митохондриального аппарата свидетельствуют о дефиците обеспечения клеток энергией макроэргических соединений и возможном запуске процесса апоптоза. Нарастание негативных изменений через сутки после оперативного вмешательства определяет важность раннего начала проведения мероприятий, направленных на коррекцию патологических изменений в ткани печени и предотвращения негативной тенденции развития печеночной дисфункции.

Проведение сравнительного анализа применения при экспериментальном распространенном гнойном перитоните метаболических средств «Цитофлавин», содержащего янтарную кислоту, и «Неотон», содержащего фосфокреатин, выявило высокую эффективность препарата «Цитофлавин», которая заключалась в более интенсивном восстановлении структуры печени, снижении выраженности воспаления,

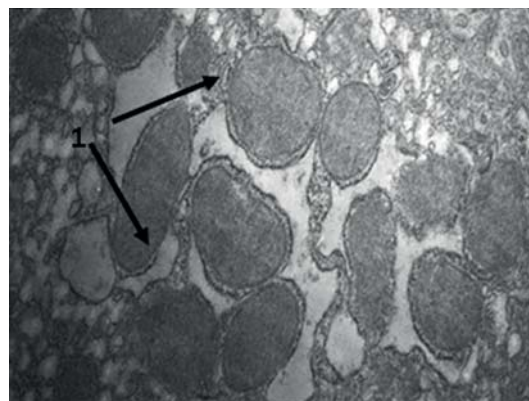


Рис. 20. Митохондрии печени, 5-е сутки послеоперационного периода с применением препарата «Цитофлавин» Контрастирование уранилацетатом и цитратом свинца ($\times 19000$).
1 – митохондрии

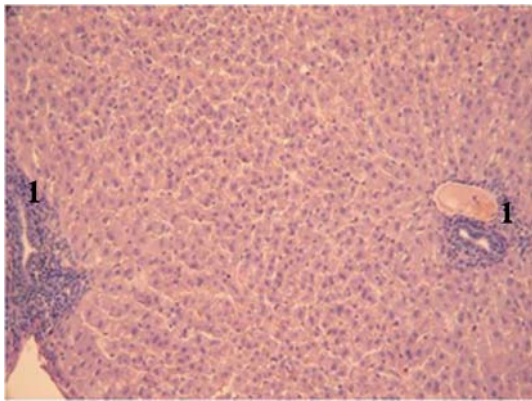


Рис. 13. (к статье В.А. Косинца с соавт.)
Морфологическая картина паренхимы печени животных на 3-и сутки после операции с применением препарата «Цитофлавин». Окраска гематоксилином и эозином ($\times 100$).
1 – лимфо-макрофагальные инфильтраты.

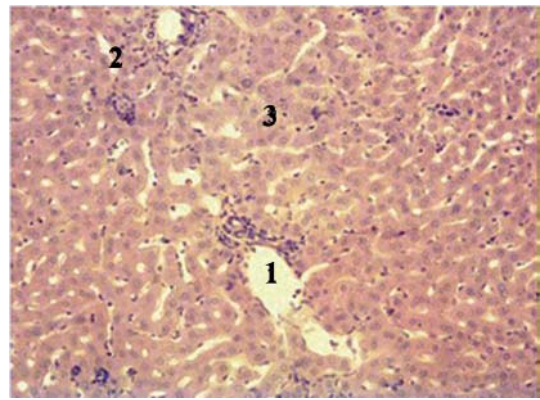


Рис. 15. (к статье В.А. Косинца с соавт.)
Морфологическая картина паренхимы печени животных на 5-е сутки после операции. Окраска гематоксилином и эозином ($\times 100$).
1 – расширение венных сосудов, 2 – полиморфно-клеточная воспалительная инфильтрация.

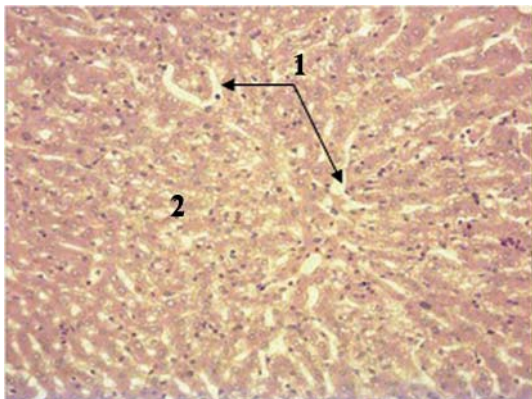


Рис. 17. (к статье В.А. Косинца с соавт.)
Морфологическая картина паренхимы печени животных на 5-е сутки после операции с применением препарата «Неотон». Окраска гематоксилином и эозином ($\times 100$).
1 – расширение сиусоидных капилляров, 2 – дистрофия гепатоцитов по периферии дольки.

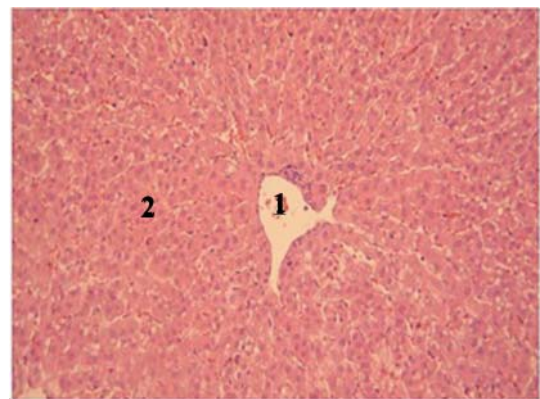


Рис. 19. (к статье В.А. Косинца с соавт.)
Морфологическая картина паренхимы печени животных на 5-е сутки после операции с применением препарата «Цитофлавин». Окраска гематоксилином и эозином ($\times 100$).
1 – центральная вена, 2 – гепатоциты с зернистостью цитоплазмы.

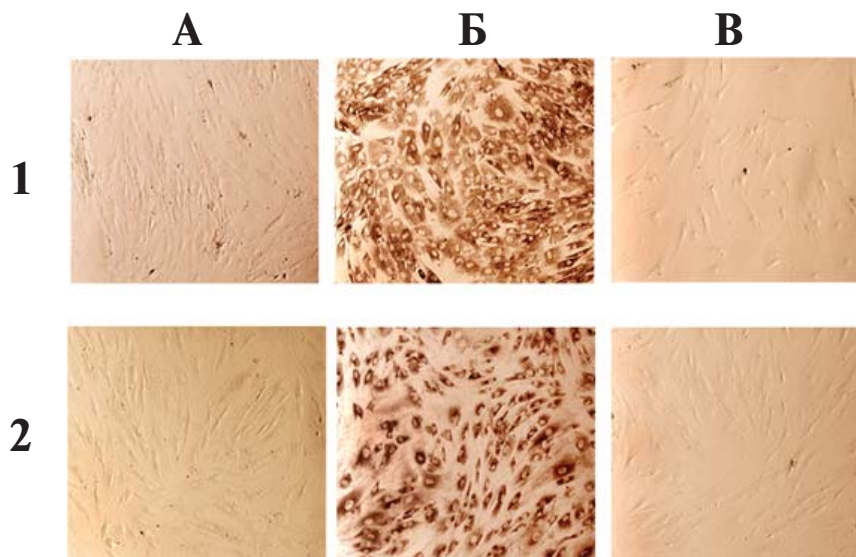


Рис. 1. (к статье В.А. Богдана с соавт.)
Экспрессия первичной культурой МСК ЖТ человека (1) и фибробластами человека 3-го пассажа линии Foreskin (2) внутриклеточных маркеров, характерных для клеток мезенхимального происхождения (ув. 100).
Примечание: А – негативный контроль, МСК ЖТ (1) и фибробласты 3-го пассажа линии Foreskin (2), окрашенные вторичными антителами меченными стрептавидин-биотиновой меткой; Б – коллаген III типа; В – MMP-2.

дистрофических и некротических изменений гепатоцитов, поддержании энергетического потенциала клеток за счет сохранения и увеличения количества митохондрий.

ЛИТЕРАТУРА

1. Aronsohn, A. Hepatobiliary manifestations of critically ill and postoperative patients / A. Aronsohn, D. Jensen // *Clin. Liver. Dis.* – 2011. – Vol. 15. – P. 183-197.
2. Han, D. W. Intestinal endotoxemia as a pathogenetic mechanism in liver failure / D. W. Han // *World J. Gastroenterol.* – 2002. – Vol. 8. – P. 961-965.
3. Singh, R. Autophagy and regulation of lipid metabolism / R. Singh // *Results Probl. Cell Differ.* – 2010. – Vol. 52. – P. 35-46.
4. Wynn, T. A. Macrophages: master regulators of inflammation and fibrosis / T. A. Wynn, L. Barron // *Liver Dis.* – 2010. – Vol. 30. – P. 245-257.
5. Studies of the route, magnitude, and time course of bacterial translocation in a model of systemic inflammation / M. R. Mainous [et al.] // *Arch. Surg.* – 1991. – Vol. 126. – P. 33-37.
6. Katz, S. Liver bacterial clearance following hepatic artery ligation and portacaval shunt / S. Katz // *J. Surg. Res.* – 1991. – Vol. 51. – P. 267-270.
7. Circulating interleukin 6 during a continuous infusion of tumor necrosis factor and interferon gamma / P. Brouckaert [et al.] // *J. Exp. Med.* – 1989. – Vol. 169. – P. 2257-2262.
8. Hart, P. H. IL-4 suppresses IL-1b, TNF-a and PGE2 production by human peritoneal macrophages / P. H. Hart, R. L. Cooper, J. J. Finlay-Jones // *Immunology.* – 1991. – Vol. 72. – P. 344-349.
9. Vary, T. C. Regulation of hepatic protein synthesis in chronic inflammation and sepsis / T. C. Vary, S. C. Kimball // *Am. J. Physiol.* – 1992. – Vol. 262. – P. C445-C452.
10. Feder, L. S. Characterization of interleukin-1 and interleukin-6 production by hepatic endothelial cells and macrophages / L. S. Feder, J. A. Todaro, D. L. Laskin // *J. Leukoc. Biol.* – 1993. – Vol. 53. – P. 126-132.
11. Spitzer, J. A. Cytokine stimulation of nitric oxide formation and differential regulation in hepatocytes and nonparenchymal cells of endotoxemic rats / J. A. Spitzer // *Hepatology.* – 1994. – Vol. 19. – P. 217-228.
12. Илюкевич, Г. В. Особенности нарушений метаболизма липидов и возможность их коррекции у больных с распространенным перитонитом / Г. В. Илюкевич, И. И. Канус, Г. Я. Хулуп // *Вестн. интенсив. терапии.* – 2002. – № 3. – С. 83-87.
13. Huet, O. Oxidative stress and endothelial dysfunction during sepsis / O. Huet // *Front Biosci.* – 2011. – Vol. 16. – P. 1986-1995.
14. Smets, D. Liver perfusion and hepatocellular inflammatory response in sepsis / D. Smets, H. Spapen, M. Diloer // *Acta. Clin. Belg.* – 1999. – Vol. 54. – P. 201-206.
15. Wang, P. Mechanism of hepatocellular dysfunction during hyperdynamic sepsis / P. Wang, I. H. Chaudry // *Am. J. Physiol.* – 1996. – Vol. 270. – P. R927-R 938.
16. Чернов, В. Н. Классификация и принципы лечения острого гнойного перитонита / В. Н. Чернов, Б. М. Велик // *Хирургия.* – 2002. – № 4. – С. 52-56.
17. Волкова, О. В. Основы гистологии с гистологической техникой / О. В. Волкова, Ю. К. Елецкий. – М.: Наука, 1982. – 304 с.
18. Карупу, В. Я. Электронная микроскопия / В. Я. Карупу. – К.: Вища шк., 1984. – 208 с.

Адрес для корреспонденции

119991, Российская Федерация,
г. Москва, ул. Яузская, д.11,
Первый Московский государственный
медицинский университет им. И.М. Сеченова,
кафедра общей хирургии,
e-mail: vkosinets@yandex.ru,
Косинец В.А.

Поступила 14.07.2011 г.