

В.Т. МАЛЬКЕВИЧ, В.В. ЖАРКОВ, Л.И. ОСИТРОВА, В.П. КУРЧИН,  
А.Ю. БАРАНОВ, И.А. ИЛЬИН

## НОВЫЕ ПОДХОДЫ К ЛЕЧЕНИЮ ВНУТРИПЛЕВРАЛЬНЫХ ОСЛОЖНЕНИЙ В ХИРУРГИИ РАКА ПИЩЕВОДА

ГУ «Республиканский научно-практический центр онкологии  
и медицинской радиологии им. Н.Н. Александрова», г. Минск,  
Республика Беларусь

**Цель.** Разработать и внедрить в клиническую практику новый способ лечения внутриплевральных осложнений, обусловленных несостоятельностью швов анастомоза и/или некрозом эзофаготрансплантата, при хирургическом лечении рака пищевода.

**Материал и методы.** В статье представлен опыт лечения 59 пациентов на базе торакального подразделения РНПЦ ОМР им. Н.Н. Александрова, у которых после хирургического лечения по поводу рака пищевода развились внутриплевральные осложнения: несостоятельность швов пищеводного анастомоза у 17 и некроз эзофаготрансплантата у 42 пациентов.

**Результаты.** По консервативному принципу с сохранением пищеводно-желудочного соустья были пролечены 22 пациента (1-я группа), по активной хирургической тактике, основанной на выполнении разъединяющей операции с резекцией проксимального сегмента желудочного стебля с анастомотическим сегментом пищевода и формированием эзофагостомы, гастро- или еюностомы – 37 пациентов (2-я группа). У 6 пациентов из 2-й группы лечение внутриплевральных хирургических осложнений было проведено по новому способу путем аппаратной резекции анастомотического сегмента пищевода и проксимального участка желудочного стебля в пределах здоровых тканей с оставлением культи резецированного эзофагогастротрансплантата в заднем средостении, формированием шейной концевой эзофагостомы в левой надключичной области и подвешенной зондовой еюностомы в левом мезогастрii.

**Заключение.** Установлено, что оптимальным методом лечения некроза эзофагогастротрансплантата и/или несостоятельности швов пищеводного анастомоза является именно активная хирургическая тактика, направленная «на разъединение» непрерывности пищеварительного тракта и позволяющая снизить послеоперационную летальность и обеспечить потенциал долговременной выживаемости в данной группе пациентов за счет выполнения реконструктивной операции.

*Ключевые слова:* рак пищевода, внутриплевральные осложнения, некроз эзофагогастротрансплантата, несостоятельность швов пищеводного анастомоза, разъединяющая операция

**Objectives.** To work out and introduce in the clinical practice a new treatment method of the intrapleural complications caused by anastomosis sutures failure and/or esophagotransplant necrosis at surgical treatment of the esophageal cancer.

**Methods.** The paper presents the surgical treatment experience of 59 patients on the basis of the thoracic department of N.N.Alexandrov Republican scientific practical center of oncology and radiology, in whom, after surgical treatment for esophageal cancer, intrapleural complications developed: esophageal anastomotic sutures failure was diagnosed in 17 and esophagotransplant necrosis – in 42 patients.

**Results.** The conservative principle was used in 22 patients (the 1<sup>st</sup> group) with saving of the esophagogastric anastomosis; and 37 patients (the 2<sup>nd</sup> group) were treated by active surgical tactics based on the disconnecting surgery with the resection of the proximal segment of gastric stem with the esophageal anastomotic segment and esophagostomy, gastro- or jejunostomy formation. In 6 patients from the 2<sup>nd</sup> group, treatment of intrapleural complications was carried out using a new method by anastomotic esophageal segment and proximal gastric area apparatus resection within healthy tissue boundaries with the leaving of the resected stump in the posterior mediastinum, the formation of the cervical end esophagostomy in the left supraclavicular area and the suspended probe jejunostomy in the left mesogaster.

**Conclusions.** It was established that the optimal treatment method of esophagotransplant necrosis and/or esophageal anastomosis sutures failure was the active surgical tactics aimed “to disconnect” the alimentary tract continuity, allowing to reduce postoperative mortality and to provide the potential long-term survival rates for this group of patients by performing the reconstructive surgery.

*Keywords:* esophageal cancer, intrapleural complications, esophagotransplant necrosis, esophageal anastomosis sutures failure, disconnecting surgery

Novosti Khirurgii. 2012; Vol 20 (3): 74-80

New approaches to treatment of intrapleural complications in esophageal cancer surgery  
V.T. Malkevich, V.V. Zharkov, L.I. Ositrova, V.P. Kurchin, A.Yu. Baranov, I.A. Ilyin

## Введение

Хирургический метод при лечении рака пищевода (РП) является единственно радикальным. Однако этот метод сопряжен с риском послеоперационной смертности. Среди летальных хирургических осложнений основное значение имеют несостоятельность пищеводного анастомоза (НПА) и некроз эзофаготрансплантата (НЭТ) [1]. Внутривисцеральные НПА и НЭТ остаются самыми тяжелыми осложнениями, часто приводящими к смерти пациентов вследствие развития септических осложнений [2, 3, 4]. Патогенетически пусковым моментом является проникновение инфекции в сопоставляемые ткани органов, участвующих в формировании соустья, а затем в периаанастомотические клетчаточные пространства и серозные полости. НПА после операций, выполненных по поводу РП, развивается у 5,9-32% пациентов [5], а по некоторым данным до 52% [6]. Такая разбежка в цифрах говорит об отсутствии единого мнения в отношении определения НПА.

Технические особенности формирования пищеводного анастомоза в значительной степени связаны со сложностью и травматичностью операции, зависят от выбора типа эзофаготрансплантата, пути его проведения и места локализации анастомоза. Эти факторы обуславливают риск некроза и несостоятельности в раннем послеоперационном периоде и развитие рубцовых стриктур в поздние сроки [7].

Процесс заживления анастомоза зависит от множества факторов. Среди них особого внимания заслуживают анатомические особенности: отсутствие серозной оболочки, продольная ориентация мышечных волокон пищевода, перемещение гастротрансплантата в несвойственную для него среду [8, 9, 10, 11]. К общим или системным факторам, неблагоприятно влияющим на процесс заживления, следует отнести кахексию, гипотензию, гипоксемию, химиотерапию, сахарный диабет, сердечно-сосудистые заболевания, дыхательную недостаточность [12].

Совершенствование хирургического метода лечения РП заключается в профилактике развития НПА и НЭТ, а также в разработке эффективных подходов в лечении развившихся осложнений.

**Цель работы:** разработать и внедрить в клиническую практику новый способ лечения внутривисцеральных осложнений, обусловленных несостоятельностью швов анастомоза и/или некрозом эзофаготрансплантата, при хирургическом лечении рака пищевода.

## Материал и методы

За период с 1990 по 2010 гг. в торакальном отделении РНПЦ ОМР им. Н.Н. Александрова субтотальная резекция пищевода с заднемедиастинальной эзофагогастропластикой с внутривисцеральным пищеводно-желудочным анастомозом (операция типа Льюиса) была выполнена у 470 пациентов с РП. У 436 (92,8%) пациентов основным типом эзофаготрансплантата был широкий желудочный стебель. НПА и НЭТ развились у 59 (12,5%) пациентов: НПА у 17 (3,6%) и НЭТ у 42 (8,9%). Основным методом диагностики НПА и НЭТ явился рентгенологический [13].

Тактика лечения НПА и НЭТ включала в себя два различных подхода: консервативный, направленный на сохранение пищеводно-желудочного соустья и активный, основанный на выполнении разъединяющей операции с резекцией проксимального сегмента желудочного стебля с анастомотическим сегментом пищевода и формированием шейной концевой эзофагостомы и гастростомы.

По консервативному принципу были пролечены 22 пациента с НПА и НЭТ, по активной хирургической методике – 37 пациентов.

В 1-й группе с консервативной тактикой лечения и сохранением пищеводно-желудочного анастомоза у 6 пациентов были выполнены срочные оперативные вмешательства: у 4 реторакотомия с дренированием средостения и правой плевральной полости; у 2 – аппаратная резекция некротизированного участка желудочного стебля, ушивание линии скрепленного шва и дренирование средостения и плевральной полости (таблица). Остальным 16 пациентам из этой группы осуществлялось дренирование средостения и правой плевральной полости с проведением трансназального зонда в двенадцатиперстную кишку под рентгенологическим контролем. Всем пациентам в этой группе проводилась санационная терапия и зондовое энтеральное питание.

Во 2-ю группу с активной хирургической тактикой «на разъединение» вошли 37 пациентов, которым после установления диагноза НПА или НЭТ были произведены оперативные вмешательства, включавшие резекцию проксимального сегмента желудочного стебля с анастомотическим сегментом пищевода, формирование шейной концевой эзофагостомы и гастростомы у 24 человек или еюностомы по Айзельсбергу-Витцелю у 13.

Статистическую обработку данных исследования проводили с помощью программы SPSS v.17.0.

Применялись методы частотного и дискриптивного анализа для расчета долевых (%) и средних величин ( $M \pm SE$ ) с применением параметрических (тест Стьюдента) и непараметрических (тест Манна-Уитни) методов сравнения. Для анализа качественных признаков (долевых значений) использовался критерий Пирсона  $\chi^2$ . Показатели общей выживаемости, средняя продолжительность жизни и медиана выживаемости рассчитывались по методу Каплана-Мейера с применением сравнительного теста логического ранжирования (LogRank).

### Результаты и обсуждение

Сроки развития внутриплевральных хирургических осложнений варьировали в пределах от 3 до 24 суток. Средние сроки развития НЭТ составили  $10,4 \pm 0,7$  дней, НПА –  $9,8 \pm 1,1$  дней ( $P_z = 0,6$ ). Средняя продолжительность срочных оперативных вмешательств была  $153,3 \pm 8,8$  минут (диапазон 40-260 минут). Средний срок пребывания в стационаре составил  $44,2 \pm 2,4$  койко-дней (диапазон 15-124 суток).

У пациентов с внутриплевральными осложнениями преобладали симптомы общей интоксикации, которые проявлялись в развитии одышки и гипотонии с нарушением водно-электролитного баланса (сухость слизистой рта, олигурия). В этой группе чаще развивалась гипертермия до  $39^\circ\text{C}$  в сочетании с бессонницей. Патогномичным симптомом являлось появление гнойного отделяемого по внутриплевральным дренажам. Этот симптом был зафиксирован у каждого третьего пациента с внутриплевральными осложнениями.

Клиническая картина характеризовалась тахикардией свыше 120 ударов в минуту (84,7%), бронхореей (50,8%), появлением гнилостного запаха из полости рта (33,9%), нарушением сознания (22,0%) и ишемией миокарда по данным ЭКГ (20,3%).

НЭТ и НПА имели различия в клинической картине. Течение НЭТ чаще сопровождалось гнилостным запахом из полости рта пациента и во время промывания желудочного стебля через трансназальный зонд, промывные воды из гастротрансплантата продолжительное время имели насыщенный геморрагический характер. У пациентов с НЭТ течение заболевания чаще осложнялось пароксизмами мерцательной аритмии и нарушением сна.

При сравнительном анализе клинико-лабораторных характеристик выявлено достоверное преобладание более высоких показателей лейкоцитоза у пациентов с НЭТ –  $14,3 \times 10^9$  против  $10,2 \times 10^9$  у пациентов с НПА ( $P_z = 0,039$ ).

Применение активной хирургической тактики позволило в 2 раза уменьшить госпитальную смертность – 43,2% против 86,4% в группе пациентов с консервативным подходом лечения НПА и НЭТ ( $P_{\chi^2} = 0,009$ ) и достоверно снизить 60-дневную послеоперационную смертность 54,1% против 90,9% ( $P_{\chi^2} = 0,003$ ) (таблица).

9 пациентам (52,9%) из 17, выживших после оперативных вмешательств «на разъединение» в сроки от 3 до 6 месяцев, была выполнена реконструктивная ретроперитонеальная толстокишечная эзофагопластика.

В группе пациентов, пролеченных по консервативной программе, только 2 пациента выжили и прожили 5 и 9 месяцев. В группе пациентов, перенесших оперативное вмешательство в объеме резекции проксимального сегмента желудочного стебля с зоной пищевода анастомоза, удалось достигнуть долговременной выживаемости. 1-годичная выживаемость составила 20,3%, 3-летняя – 5,1%, средняя продолжительность жизни – 12,3 месяцев, максимальная продолжительность жизни составила 147 месяцев. Межгрупповой сравнительный анализ подтвердил преимущества показателей выживаемости во второй группе пациентов с

Таблица

Характеристики исследуемых групп			
Признаки	1 Группа	2 Группа	$P_{\chi^2}$
Количество пациентов	22	37	
Дренирующие оперативные вмешательства – абс (%)	4 (18,0)		
Резекция и ушивание некротизированного участка стенки желудочного стебля – абс (%)	2 (9,0)		
Формирование гастростомы – абс (%)		24 (64,8)	
Формирование еюностомы – абс (%)		13 (35,2)	
Госпитальная летальность абс – (%)	19 (86,4)	16 (43,2)	0,009*
60-дневная послеоперационная смертность – абс (%)	20 (90,9)	20 (54,1)	0,008*
Реконструктивная эзофагоколопластика – абс (%)		9 (24,3)	

\* – статистически значимые различия

активной хирургической тактикой лечения с высокой степенью статистической значимости ( $P_{\text{LogRank}}=0,001$ ).

На протяжении 20-летнего периода развития хирургии пищевода хирургическая тактика совершенствовалась, и был разработан новый способ лечения внутриплевральных осложнений (НПА и НЭТ) после первичного вмешательства, включавшего резекцию пищевода с одномоментной эзофагогастропластикой. Предложенный способ включает в себя срочное повторное оперативное вмешательство, направленное на ликвидацию и активное дренирование септических очагов в заднем средостении и плевральной полости на стороне первой операции путем аппаратной резекции анастомотического сегмента пищевода и проксимального участка желудочного стебля в пределах здоровых тканей с оставлением культи резецированного эзофагогастротрансплантата в заднем средостении («операция на разъединение»), формированием шейной концевой эзофагостомы в левой надключичной области, дренированием верхнего средостения со стороны шеи и одновременным формированием подвесной зондовой еюностомы в левом мезогастрii. После ликвидации септических осложнений через 3 месяца пациентам выполняется реконструктивная толстокишечная или тонкокишечная эзофагопластика.

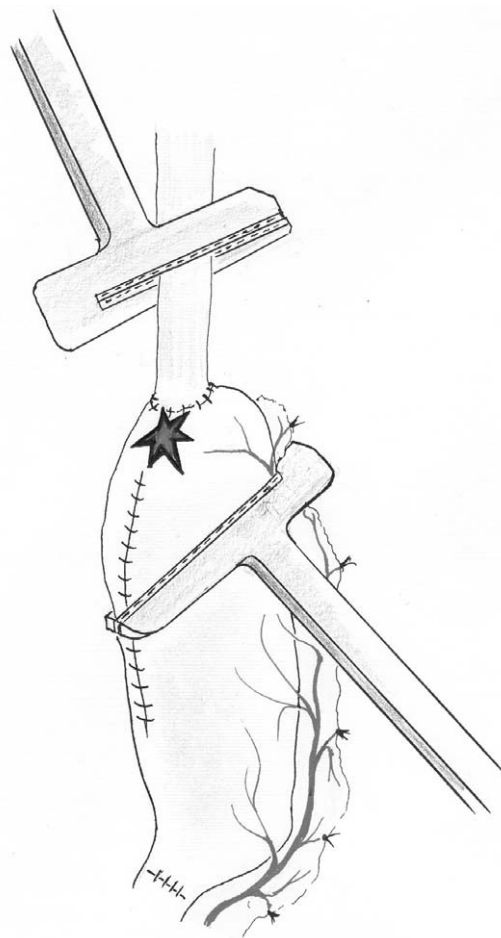
Принципиальные положения предложенного способа лечения внутриплевральных осложнений:

1. Радикальное устранение причины несостоятельности путем аппаратной резекции проксимального отдела гастротрансплантата с анастомотическим сегментом пищевода. При этом полностью устраняется источник септического осложнения и, как следствие, снижается риск летального исхода (рис. 1).

2. Оставление культи резецированного гастротрансплантата в заднем средостении позволяет: а) снизить интраоперационный травматизм, уменьшить кровопотерю и сократить продолжительность операции; б) оставшаяся часть желудка выполняет роль биотампона, разделяющего между собой плевральные и брюшную полости; в) исключается риск нарушения кровоснабжения перемещенного желудка и целостности его стенки (рис. 2).

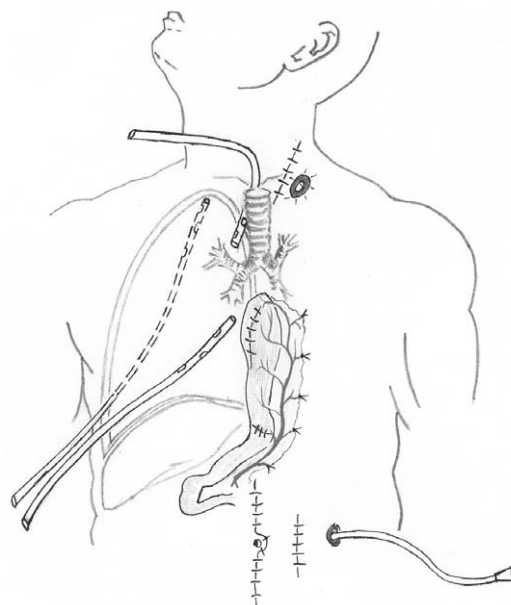
3. Выполнение шейного и абдоминального этапов операции двумя бригадами хирургов одновременно существенно сокращает время операции до 2-х часов.

4. Дренирование верхнего заднего средостения со стороны шеи обеспечивает оптимальный контроль области первичного ослож-



**Рис. 1.** Аппаратная резекция проксимального отдела желудочного трансплантата с анастомотическим сегментом пищевода

**Рис. 2.** Схема дренирования средостения и правой плевральной полости



нения (рис. 2).

5. Применение дополнительного трансректального лапаротомного доступа позволяет снизить риск осложнений, которые возникают при релапаротомии.

6. Формирование для энтерального питания подвешенной зондовой еюностомы является оптимальным вариантом обеспечения полноценного питания пациентов в раннем послеоперационном периоде и в течение подготовительного триместра к реконструктивной эзофагопластике.

Выбор формирования еюностомы обусловлен тем, что гастростома, сформированная из скомпрометированного желудочного стебля, плохо заживает, лишена резервуарной функции и герметизма, протекает, вызывает мацерацию и стойкий локальный дерматит, ухудшает качество жизни пациентов. Кроме того, в случае использования скомпрометированного желудочного стебля для формирования гастростомы сохраняется угроза локальной ишемии стенки желудка с возможной перфорацией и развитием перитонита.

Формирование зондовой еюностомы определило общую тенденцию в улучшении качества жизни пациентов за счет обеспечения адекватного энтерального питания.

7. Реконструктивная эзофагоколопластика через 3 месяца восстанавливает качество жизни пациентов и улучшает отдаленные результаты лечения (рис. 3).

В послеоперационном периоде пациентам проводится инфузионная терапия, паренте-

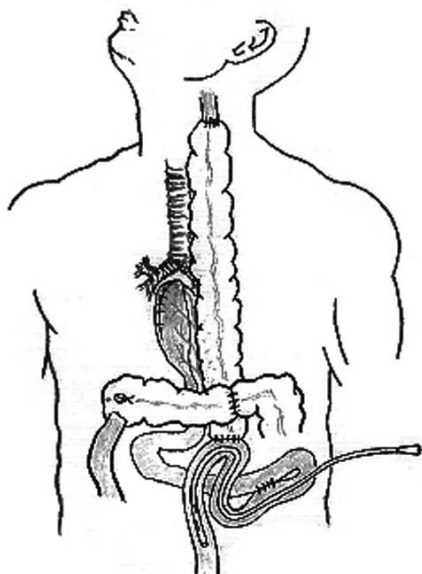
ральное питание, антибактериальная терапия в соответствии с бактериальным мониторингом, по показаниям — санация бронхиального дерева. Дренажи из плевральной полости находятся на постоянной вакуум-аспирации и удаляются последовательно после ликвидации эмпиемы и медиастинита, при отсутствии признаков септического воспаления. При необходимости проводится дополнительный торакоцентез и дренирование новых гнойных очагов при контроле компьютерной томографией. После восстановления перистальтики на 5-6 сутки начинается зондовое энтеральное питание через еюностому.

По предложенному способу были оперированы 6 пациентов с положительным результатом, летальных исходов не было. Все эти пациенты вошли во вторую группу с активной тактикой лечения внутриплевральных осложнений.

Одним из ключевых моментов предложенного метода лечения является использование для энтерального питания еюностомы, которая является оптимальной по простоте формирования, не требует специального ухода, обеспечивает адекватное питание и не доставляет пациенту физического дискомфорта. В случае извлечения зонда наружный кожный свищ закрывается самостоятельно в течение 2-5 суток и не требуется выполнения реконструктивной операции, как в случае закрытия гастростомы.

Сложность выполнения первичного оперативного вмешательства по поводу РП и высокий риск развития послеоперационных осложнений обусловлены преимущественно реконструктивным этапом операции (эзофагогастропластика). Существующие варианты формирования желудочного стебля являются потенциально опасными в отношении риска развития ишемических расстройств в проксимальном сегменте гастротрансплантата, которые наряду с рядом других факторов, приводят к развитию некроза или несостоятельности пищевода анастомоза. С целью снижения риска послеоперационной летальности исторически предпринимались меры по расположению желудочного кондуита и пищевода вне плевральной полости подкожно и на шее. Это позволяло контролировать клиническую ситуацию и более успешно и безопасно справляться с развивающимися осложнениями. Однако с течением времени преобладали тенденции функциональности и эстетичности. На сегодняшний день наиболее благоприятным расположением для эзофагогастротрансплантата является заднее средостение, оптимальным вариантом эзофагогастропластики

**Рис. 3. Схема реконструктивной эзофагоколопластики**



широкий желудочный стебель, а самым безопасным соустьем внутриплевральный инвагинационный пищеводно-желудочный анастомоз [14].

Внутриплевральные НПА и НЭТ относятся к самым тяжелым хирургическим осложнениям и в большинстве случаев приводят к септической интоксикации с летальным исходом. Основная задача при лечении развившегося осложнения — проведение мероприятий по ликвидации септического очага, которая может быть достигнута за счет дренирования плевральной полости и средостения под контролем компьютерной томографии, путем торакотомии или торакоскопии. Для обеспечения энтерального питания пациентам устанавливается трансназальный зонд дистальнее пилорического жома. После обеспечения декомпрессии желудка, адекватной санации с формированием наружного свища и активной антибактериальной терапии в ряде случаев удается излечить пациентов.

Реторакотомия относится к самому эффективному методу ревизии для установления причины и локализации дефекта в области анастомоза или желудочного стебля. Повторное оперативное вмешательство обеспечивает быстрый доступ к области осложнения, эффективную санацию плевральной полости и средостения, а также точное локальное расположение дренажей для обеспечения последующего контроля и интраоперационное проведение двупросветного трансназального зонда с целью обеспечения декомпрессии желудка и энтерального зондового питания.

Несмотря на достижение эффекта закрытия образовавшегося дефекта либо за счет перифокального рубцевания, либо с помощью различных искусственных и биологических тканей, устранить первопричину осложнения этими методами не всегда представляется возможным. Наружные свищи, очаги хронического воспаления в средостении приводят к развитию сепсиса. Неудовлетворительное кровоснабжение в стенке перемещенного желудочного стебля способствует развитию ишемических язв с пенетрацией в окружающие структуры средостения и образованием межорганых фистул. Лечение поздних осложнений сопряжено с высоким риском летального исхода в условиях сопутствующей пневмонии и/или септицемии.

Таким образом, известные методы лечения, направленные на закрытие дефекта в области осложненного эзофагогастроанастомоза и желудочного стебля, позволяют достигнуть непосредственного результата, но не обеспе-

чивают долговременной выживаемости пациентов РП с внутриплевральными осложнениями, развившимися в процессе хирургического лечения.

### Заключение

Оптимальным методом лечения некроза эзофагогастротрансплантата и внутриплевральной несостоятельности швов пищеводно-желудочного анастомоза является активная хирургическая тактика, направленная «на разъединение» путем аппаратной резекции проксимального сегмента желудочного стебля и анастомотического сегмента пищевода с формированием эзофаго- и еюностомы, которая позволяет снизить послеоперационную летальность и подготовить пациента к реконструктивной операции. При этом наиболее оптимальным вариантом восстановления непрерывности пищеварительного тракта является эзофагоколопластика, обеспечивающая потенциал долговременной выживаемости в группе пациентов с заведомо неблагоприятным прогнозом.

### ЛИТЕРАТУРА

1. Давыдов М. И. Рак пищевода: современные подходы к диагностике и лечению / М. И. Давыдов, Б. Е. Полоцкий, И. С. Стилиди // Рус. мед. жур. — 2006. — Т. 14, № 14. — С. 1006–1015.
2. Improvement in the results of surgical treatment of advanced squamous esophageal carcinoma during 15 consecutive years / N. Ando [et al.] // Ann. Surg. — 2000. — Vol. 232, N 2. — P. 225–232.
3. The acute management and surgical reconstruction following failed esophagectomy in malignant disease of the esophagus / H. M. Dowson [et al.] // Dis. Esophagus. — 2007. — Vol. 20, N 2. — P. 135–140.
4. Anastomotic leakage post-esophagogastrectomy for esophageal carcinoma: retrospective analysis of predictive factors, management and influence on longterm survival in a high volume centre / M. Junemann-Ramirez [et al.] // Eur. J. Cardiothorac. Surg. — 2005. — Vol. 27, N 1. — P. 3–7.
5. Relevant prognostic factors in gastric cancer: ten-year results of the German Gastric Cancer Study / J. R. Siewert [et al.] // Ann. Surg. — 1998. — Vol. 228, N 4. — P. 449–461.
6. Single-layered cervical esophageal anastomoses: A prospective study of two suturing techniques / R. Bardini [et al.] // Ann. Thorac. Surg. — 1994. — Vol. 58, N 4. — P. 1087–1090.
7. Cassivi S. D. Leaks, strictures, and necrosis: a review of anastomotic complications following esophagectomy / S. D. Cassivi // Semin. Thorac. Cardiovasc. Surg. — 2004. — Vol. 16, N 2. — P. 124–132.
8. Is tissue oxygen tension during esophagectomy a predictor of esophagogastric anastomotic healing? / C. A. Jacobi [et al.] // J. Surg. Res. — 1998. — Vol. 74, N 2. — P. 161–164.

9. Esophagovisceral anastomotic leak: a prospective statistical study of predisposing factors / A. Peracchia [et al.] // J. Thorac. Cardiovasc. Surg. – 1988. – Vol. 95, N 2. – P. 685–691.

10. Sharma, D. Esophageal replacement by gastric transposition / D. Sharma // I. J. S. – 2000. – Vol. 62. – P. 97–112.

11. Analysis of reduced death and complication rates after esophageal resection / B. P. Whooley [et al.] // Ann. Surg. – 2001. – Vol. 233, N 3. – P. 338–344.

12. Anastomotic complications after esophagectomy / T. Lerut [et al.] // Dig. Surg. – 2002. – Vol. 19, N 3. – P. 92–98.

13. Рентгенодиагностика внутриплевральных осложнений после хирургического лечения по поводу рака пищевода и кардии / В. Т. Малькевич [и др.] //

Новости хирургии – 2011. – Т. 19, № 6. – С. 95–100.  
14. Давыдов М. И. Рак пищевода / М. И. Давыдов, И. С. Стилиди. – М. : Издат. группа РОНЦ, Практ. медицина, 2007. – 392 с.

#### Адрес для корреспонденции

223040, Республика Беларусь,  
Минская обл., Минский район, пос. Лесной 2,  
РНПЦ онкологии и медицинской  
радиологии им. Н.Н. Александрова,  
отдел торакальной онкопатологии,  
тел. раб.: +375 17 287 95 32,  
тел. моб.: +375 29 669-95-32,  
e-mail: malkvt@mail.ru,  
Малькевич Виктор Тихонович

#### Сведения об авторах

Малькевич В.Т., к.м.н., ведущий научный сотрудник отдела торакальной онкопатологии РНПЦ ОМР им. Н.Н. Александрова.

Жарков В.В., д.м.н., профессор, главный научный сотрудник отдела торакальной онкопатологии РНПЦ ОМР им. Н.Н. Александрова.

Оситрова Л.И., к.м.н., врач-онколог-хирург онкологического торакального отделения № 1 РНПЦ ОМР им. Н.Н. Александрова.

Курчин В.П., д.м.н., заведующий отделом торакальной онкопатологии РНПЦ ОМР им. Н.Н. Александрова.

Баранов А.Ю., заведующий онкологическим торакальным отделением № 1 РНПЦ ОМР им. Н.Н. Александрова.

Ильин И.А., клинический ординатор РНПЦ ОМР им. Н.Н. Александрова.

*Поступила 11.03.2012 г.*

---

## ЧИТАЙТЕ В СЛЕДУЮЩЕМ НОМЕРЕ

**А.О. ХОРОВ, К.Н. УГЛЯНИЦА**

**ОЦЕНКА ЭФФЕКТИВНОСТИ СОЧЕТАННОГО ПРИМЕНЕНИЯ  
НЕОАДЪЮВАНТНОЙ ПОЛИХИМИОТЕРАПИИ И ВНУТРИВЕННОГО  
ЛАЗЕРНОГО ОБЛУЧЕНИЯ КРОВИ У ПАЦИЕНТОК  
С МЕСТНО-РАСПРОСТРАНЕННЫМ РАКОМ МОЛОЧНОЙ ЖЕЛЕЗЫ**