

Р.М. САЛМИН<sup>1</sup>, Н.И. ПРОКОПЧИК<sup>1</sup>, И.Г. ЖУК<sup>2</sup>, А.В. ГАЙДУК<sup>1</sup>,  
М.В. ГОРЕЦКАЯ<sup>1</sup>, А.Ю. ПАВЛЮКОВЕЦ<sup>1</sup>, А.И. ЖМАКИН<sup>1</sup>

## ОЦЕНКА ЭФФЕКТИВНОСТИ УКРЕПЛЕНИЯ ЗОНЫ ТОЛСТОКИШЕЧНОГО АНАСТОМОЗА ГУБКой «ТАХОКОМБ»

УО «Гродненский государственный медицинский университет»<sup>1</sup>,  
Гродненский областной исполнительный комитет<sup>2</sup>,  
Республика Беларусь

**Цель.** Провести патоморфологическую оценку эффективности профилактики несостоятельности толстокишечного анастомоза с помощью губки «ТахоКомб».

**Материал и методы.** В эксперименте использовались белые беспородные крысы-самцы, массой 250±50 г. Все животные были разделены на 4 контрольные и 4 опытные группы. В группах контроля выполнялось пересечение толстой кишки дистальнее илеоцекального угла на 2 см, с последующим формированием анастомоза по типу «конец в конец» однорядным внутриузловым серозно-мышечно-подслизистым швом. В группах опыта выполнялись те же манипуляции, что и в контроле, однако дополнительно зона анастомоза окутывалась губкой «ТахоКомб». Животные выводились из эксперимента на 3, 7, 14, 30 сутки после операции.

**Результаты.** При макроскопическом анализе установлено, что применение губки «ТахоКомб» снижает выраженность стеноза соустья, воспалительного и спаечного процессов. Микроскопически, при укреплении зоны кишечного шва губкой «ТахоКомб», были выявлены меньший отек и лейкоцитарная инфильтрация подслизистой и мышечной оболочек, раннее начало пролиферации эпителия, наблюдался более нежный соединительнотканый рубец, остаток губки «ТахоКомб» имел вид тонкой инкапсулированной пластинки, интимно связанной с серозной оболочкой. При иммунологическом исследовании в опытных группах был выявлен более низкий лейкоцитоз, при посеве смыва с зоны анастомоза на агар, количество выявленных колониеобразующих единиц на 3 сутки было в 14 раз меньше, чем в группах без использования губки «ТахоКомб».

**Заключение.** Губка «ТахоКомб» является эффективным средством профилактики несостоятельности толстокишечного анастомоза.

*Ключевые слова:* толстокишечный анастомоз, кишечный шов, «ТахоКомб», несостоятельность кишечного шва

**Objectives.** To carry out a pathomorphological evaluation of the prevention effectiveness of the colonic anastomotic failure with the sponge “TachoComb”.

**Methods.** White mongrel male rats, weighing 250±50 g were used in the experiment. All animals were divided into four control and four experimental groups. The intersection of the colon distally to the ileocecal angle by 2 cm with the following “end to end” anastomosis with one-line intrasite serous-musculo-submucous suture was performed in the control group. The same manipulations were carried out in the experimental groups but the anastomosis zone was additionally covered with the sponge “TachoComb”. The animals were derived from the experiment on the 3, 7, 14, 30 days after the surgery.

**Results.** At the macroscopic analysis it has been established that application of the sponge “TachoComb” decreases the severity of anastomosis stenosis as well as the severity of inflammatory and adhesion processes. Microscopically, at strengthening of the intestinal suture zone with the sponge “TachoComb” smaller edema and leukocyte infiltration of the submucosal and muscle membranes, early onset of the epithelial proliferation have been revealed; there was more delicate connective tissue scar, and the remainder of the sponge “TachoComb” had the appearance of a thin plate encapsulated, intimately connected with the serous coat. At immunological investigation in the experimental groups lower leucocytosis has been established; at plating of washing-up from the anastomosis zone on agar the number of the revealed colony-forming units on the 3<sup>rd</sup> day was 14 times lower than in the groups without the use of the sponge “TachoComb”.

**Conclusions.** The sponge “TachoComb” is an effective preventive means against colon anastomosis failure.

*Keywords:* colon anastomosis, intestinal suture, “TachoComb”, failure of intestinal suture

Novosti Khirurgii. 2012; Vol 20 (3): 3-8

Efficacy estimation of the colon anastomosis zone strengthening with the sponge “TachoComb”

R.M. Salmin, N.I. Prokopchik, I.G. Zhuk, A.V. Gayduk, M.V. Goretskaya, A.Yu. Pavlyukovets, A.I. Zhmakin

### Введение

По данным литературы, самым частым показанием к релапаротомии является несостоя-

тельность швов (24,5% среди всех причин релапаротомии). Летальность при несостоятельности швов анастомоза достигает 70%. Данная ситуация обуславливает необходимость поиска

и исследования новых способов профилактики несостоятельности межкишечных анастомозов [1, 2].

Препарат «ТахоКомб» состоит из коллагеновой пластины, покрытой с одной стороны высококонцентрированными активными компонентами, способствующими свертыванию крови. За счет протекающего процесса полимеризации происходит тесное соединение пластины «ТахоКомб» с тканями. Экспериментальные работы показали, что через 2 недели после операции пластина инфильтрируется фибриноваскулярной грануляционной тканью, а через 4 недели замещается эндогенным коллагеном. Пластина «ТахоКомб» рассасывается и впоследствии замещается соединительной тканью в течение 3-6 недель [3, 4, 5].

«ТахоКомб» применяется для достижения гемостаза при хирургических вмешательствах. Перед применением «ТахоКомба» раневая поверхность должна быть очищена от крови и биологических жидкостей. Сторону, покрытую факторами свертывания и помеченную желтым цветом, необходимо наложить на раневую поверхность и фиксировать в течение 3-5 мин. При достаточно влажных ранах применение препарата возможно без дополнительного увлажнения. При сухих ранах перед применением рекомендуется увлажнить физиологическим раствором для достижения полного соединения с сухими участками раневой поверхности [6, 7, 8]. В литературе имеются единичные публикации о эффективном применении губки «ТахоКомб» для укрепления зоны кишечного шва. За счет своих адгезивных и герметизирующих свойств данный препарат, возможно, является хорошим методом профилактики несостоятельности толстокишечного шва.

**Цель** исследования: провести патоморфологическую оценку эффективности профилактики несостоятельности толстокишечного анастомоза с помощью губки «ТахоКомб».

### Материал и методы

В эксперимент включено 48 белых беспородных крыс самцов, массой  $250 \pm 50$  грамм. Все животные были разделены на контрольную и опытную группы по 6 животных в каждой. Все эксперименты производились в соответствии с правилами обращения с животными, принятыми в Гродненском государственном медицинском университете. Животные содержались в клетках по 6 штук и имели свободный доступ к пище и воде. Все операции и выведение из эксперимента выполнялись под кетаминовой анестезией. В группах контроля

выполнялось пересечение толстой кишки дистальнее илеоцекального угла на 2 см, с последующим формированием анастомоза по типу «конец в конец» однорядным серозно-мышечно-подслизистым швом Пирогова-Матешука под операционным микроскопом при 10-кратном увеличении с использованием шовного материала фирмы Ethicon (Ethilon black 10/0). В группах опыта выполнялись те же манипуляции, что и в контроле, однако дополнительно зона анастомоза окутывалась губкой «ТахоКомб». Животные в каждой группе выводились из эксперимента на 3, 7, 14, 30 сутки после операции.

У животных на всех сроках бралась кровь для выполнения общего анализа крови и иммунологических исследований. При этом в крови оценивались: лейкоцитарная формула, уровень циркулирующих иммунных комплексов, фагоцитарный индекс, фагоцитарное число.

Количество лейкоцитов крови определяли с использованием счетной камеры Горяева по общепринятой методике. Лейкоцитарную формулу подсчитывали в мазках крови, окрашенных по Романовскому.

Для оценки функциональных свойств нейтрофилов крови крыс воспроизводили модель фагоцитоза. Тест-объектом служил штамм *Staphylococcus aureus* 209P. Определяли следующие фагоцитарные показатели: фагоцитарный индекс (ФИ) — количество активно фагоцитирующих нейтрофилов, показатель выражали в процентах; фагоцитарное число — среднее число поглощенных микробных клеток одним фагоцитирующим нейтрофилом, показатель выражали в абсолютных числах.

Уровень циркулирующих иммунных комплексов определяли с помощью иммуноферментного анализатора Sunrise TECAN (Austria) с использованием светофильтра 450 нм. Вычисляли разность показателей сыворотки крови с полиэтиленгликолем (опытная лунка) и сыворотки с буфером (контрольная лунка) и умножали на 100, что и является величиной ЦИК, выраженной в единицах оптической плотности.

В стерильных условиях на всех сроках, перед выведением из эксперимента, у животных небольшим разрезом вскрывалась передняя брюшная стенка и, при помощи одноразового шприца, брался смыв с зоны анастомоза 0,9% раствором натрия хлорида в объеме 5 мл. Далее следовал засев 0,1 мл смыва на мясопептонный агар в разведениях  $10^1$ ,  $10^2$ ,  $10^3$ ,  $10^4$ . Подсчет колониеобразующих единиц (КОЕ) проводился на 2-е сутки инкубации.

Визуальная оценка признаков эффективности толстокишечного анастомоза осуществлялась на всех сроках. Для этого, после выведения из эксперимента, широко вскрывали брюшную полость срединным продольным разрезом. Макроскопически оценивались: уровень спаечного процесса, расширение приводящего отдела кишки, наличие инфильтраций и абсцессов.

Зона соустья бралась на гистологическое исследование с последующей окраской препаратов гематоксилином и эозином и пикрофуксином по Ван-Гизону.

Статистическая обработка данных проводилась в программе Statistica 7.0. Для сравнения выборок применялись непараметрические методы статистики. Для установления различий рассчитывались медиана (Me) и критерий Мана-Уитни (U). Различия признавались достоверными, если U-критерий соответствовал уровню значимости  $\alpha \leq 0,05$ .

### Результаты и обсуждение

При макроскопическом исследовании в контрольной группе на третьи сутки эксперимента в брюшной полости определялся фибринозный экссудат. Пленки фибрина располагались преимущественно в зоне оперативного вмешательства, и отмечался слипчивый процесс между петлями кишок и сальником, а также было заметно значительное расширение приводящего отдела кишки в зоне соустья. На 7 сутки эксперимента воспалительные изменения в брюшной полости сохранялись, расширение приводящего отдела зоны анастомоза было меньше в сравнении с третьими сутками эксперимента. К 14 суткам эксперимента визуально отмечалось снижение активности воспалительного процесса, отмечались единичные рыхлые соединительнотканые спайки между петлями кишок и сальником, а также сохранялось незначительное расширение приводящего отдела кишки. На 30 сутки эксперимента были обнаружены единичные рыхлые спайки в зоне анастомоза и в брюшной полости, а признаки стеноза соустья отсутствовали.

В опытной группе на третьи сутки эксперимента, по сравнению с контрольной группой, макроскопически активность воспалительного процесса в брюшной полости была ниже, сохранялось незначительное расширение приводящего отдела кишки в зоне соустья, однако оно было менее выражено, чем в группе контроля. На 7 сутки воспалительный процесс в группах опыта был менее интенсивным. По степени расширения при-

водящего отдела кишки зоны анастомоза контроль и опыт на данный срок не отличались. К 14 суткам эксперимента в опытной группе не было выявлено заметного расширения приводящей петли соустья, выраженность спаечного процесса в брюшной полости опытной группы была ниже, чем в контроле. На 30 сутки эксперимента в опытной группе спаек в брюшной полости практически не определялось, расширения приводящей петли зоны анастомоза не было заметно.

При микроскопическом исследовании на 3 сутки эксперимента в группе контроля в зоне соустья отмечались язвенные дефекты слизистой оболочки, в подслизистом и мышечном слоях выявлялись отек и лейкоцитарная инфильтрация, преимущественно нейтрофильноклеточная. К 7 суткам эксперимента слизистая представлялась сохраненной на всем протяжении, в мышечной и серозной оболочке отмечался отек, разрастание созревающей грануляционной ткани. Воспалительный инфильтрат был полиморфноклеточным, содержал большое количество нейтрофилов, гистиоцитов и плазматических клеток, а также фибробластов. На 14 сутки в зоне анастомоза слизистая оболочка представлялась сохраненной на всем протяжении, в подслизистом и мышечном слоях сохранялась лейкоцитарная инфильтрация, наблюдались очаги разрастания неспецифической грануляционной ткани. На 30 сутки в зоне соустья слизистая оболочка представлялась сохраненной, в мышечной оболочке наблюдались мелкие очаги разрастания неспецифической грануляционной и соединительной ткани.

В опытной группе на 3 сутки эксперимента в зоне соустья определялись язвенные дефекты слизистой оболочки, однако, по сравнению с контролем имелись зоны пролиферации эпителия, а в некоторых образцах, дефекты практически полностью закрывались регенерирующим эпителием. Отек и лейкоцитарная инфильтрация подслизистой и мышечной оболочек были выражены менее интенсивно, чем в группе контроля. Со стороны серозной оболочки определялся остаток губки «ТахоКомб» в виде плотной волокнистой пленки, интимно связанной с серозной оболочкой. К 7 суткам эксперимента определялось очаговое разрастание неспецифической грануляционной ткани, воспалительные изменения были менее выражены. Со стороны серозной оболочки отмечалось наличие в зоне соустья инкапсулированной коллагеновой пленки. На 14 сутки в зоне анастомоза слизистая оболочка была сохранена на всем протяжении, в подслизи-

стом и мышечном слоях кое-где отмечалась слабо выраженная лейкоцитарная инфильтрация, определялись мелкие очаги разрастания неспецифической грануляционной ткани. Со стороны серозной оболочки отмечалось врастание соединительной ткани в волокнистую коллагеновую пластинку. На 30 сутки в зоне соустья наблюдался более нежный соединительнотканый рубец, чем в группе контроля. Остаток губки «ТахоКомб» имел вид тонкой инкапсулированной пластинки.

При иммунологическом и микробиологическом исследовании к 3 суткам в контрольной группе отмечался высокий лейкоцитоз со сдвигом влево (таблица 1), фагоцитарный индекс и фагоцитарное число были выше нормы, что говорит о выраженном воспалительном процессе (таблица 2). При посеве смыва на мясопептонный агар на вторые сутки инкубации было выявлено 56 колониеобразующих

единиц (КОЕ). На 7 сутки эксперимента был также обнаружен лейкоцитоз со сдвигом влево несколько меньшей выраженности, фагоцитарный индекс и фагоцитарное число были выше нормы, однако ниже, чем в такой группе на 3 сутки, что говорит о стихании воспалительного процесса (таблицы 1, 2). Кроме того, на 7 сутки был отмечен рост циркулирующих иммунных комплексов, что говорит об активизации гуморального звена иммунитета (рис. 1). При посеве смыва на 7 сутки было выявлено 4 КОЕ. К 14 суткам эксперимента отмечались невысокий лейкоцитоз, повышенные уровни фагоцитарного индекса и фагоцитарного числа, но ниже, чем на предыдущий срок, наблюдался пик циркулирующих иммунных комплексов (рис. 4). При посеве на агар было выявлено 1 КОЕ. На 30 сутки лейкоцитоз был у верхней границы нормы, сдвига влево не было выявлено, фагоцитарный индекс и фаго-

Таблица 1

Лейкоцитарная формула (группе контроля) (Ме)

Сутки	L, 10 <sup>9</sup> /л	П, %	С, %	Э, %	М, %	Л, %
3 сутки	17,7*	4,0*	31,5	2,0	2	61
7 сутки	15,3*	2,0	29,5	2,0	3	65
14 сутки	9,5#	1,5	29	1,5	2	66
30 сутки	8,6	1,0	29	2,0	2	67

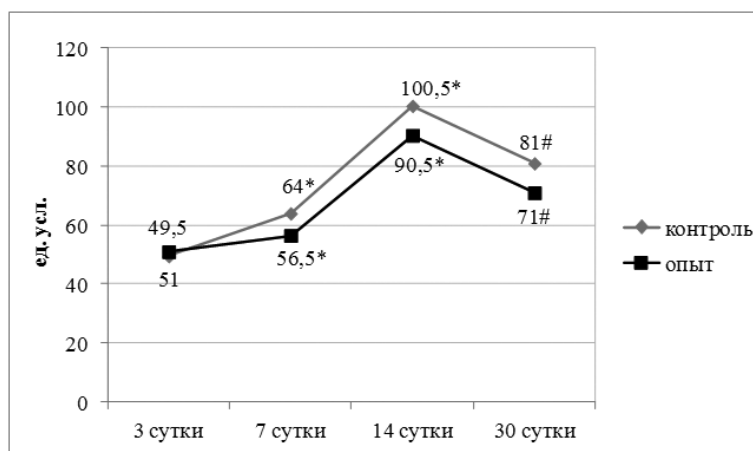
\* – достоверное отличие от опыта ( $\alpha \leq 0,009$ ), # – достоверное отличие от опыта ( $\alpha \leq 0,05$ )

Таблица 2

Фагоцитарная активность (группе контроля) (Ме)

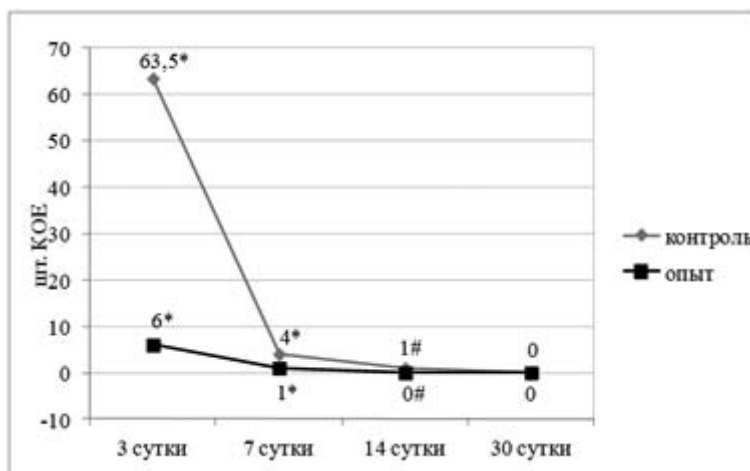
Сутки	Фи., %	Фч., абс.ед.
3 сутки	86,5#	14,1*
7 сутки	83,5*	6,5
14 сутки	70	7,9
30 сутки	58	4,5

\* – достоверное отличие от опыта ( $\alpha \leq 0,009$ ), # – достоверное отличие от опыта ( $\alpha \leq 0,05$ )



\* – достоверное отличие от опыта ( $\alpha \leq 0,009$ ), # – достоверное отличие от опыта ( $\alpha \leq 0,05$ )

Рис. 1. Уровень циркулирующих иммунных комплексов (Ме)



\* – достоверное отличие от опыта ( $\alpha \leq 0,009$ ), # – достоверное отличие от опыта ( $\alpha \leq 0,05$ )

**Рис. 2. Количество колониеобразующих единиц, выявленных в 10 разведении смыва с зоны анастомоза (Ме)**

цитарное число оставались в пределах нормы. Уровень ЦИК был повышен, при этом он был ниже, чем в такой группе на 14 сутки. При посеве смыва на агар на 30 сутки колониеобразующих единиц выявлено не было (рис. 2).

В опытной группе на 3 сутки лейкоцитоз и фагоцитарный индекс были достоверно ниже, чем в соответствующей контрольной группе (таблицы 3, 4). При посеве на агар в среднем было выявлено 4 КОЕ, что меньше соответствующего показателя в контрольной группе в 14 раз (рис. 2). Это говорит о более высокой герметичности зоны соустья на 3 сутки, укрепленной губкой «ТахоКомб». В группе опыта на 7 сутки, по сравнению с контролем, уровень лейкоцитоза и фагоцитарный индекс был достоверно ниже, что говорит о меньшей активности воспалительного процесса (таблицы

3, 4). При посеве смыва на 7 сутки было выявлено 1 КОЕ, что оказалось достоверно ниже 7 суток группы контроля (рис. 2). К 14 суткам в группе опыта, в отличие от контроля, лейкоцитоза не было выявлено, фагоцитарный индекс и фагоцитарное число оставались в пределах нормы. Так же, как и в случае контроля, на 14 сутки наблюдался пик циркулирующих иммунных комплексов, однако уровень его был ниже, что подтверждает меньшую амплитуду иммунного ответа (рис. 1). При посеве смыва на агар, в отличие от контроля, роста выявлено не было (рис. 2). На 30 сутки достоверных отличий в иммунологических и бактериологических показателях в группе опыта и контроля выявлено не было.

Более ранняя эпителизация и меньшая лейкоцитарная инфильтрация стенки кишки в

Таблица 3

**Лейкоцитарная формула в опытной группе (Ме)**

Сутки	L, $10^9$ /л	П, %	С, %	Э, %	М, %	Л, %
3 сутки	15,8*	2,0*	30,5	2,0	2	64,5
7 сутки	11,0*	2,0	31	1,5	2	65,5
14 сутки	8,8#	1,0	29,5	1,5	2	65,5
30 сутки	8,8	1,0	30	2,0	2	66,5

\* – достоверное отличие от опыта ( $\alpha \leq 0,009$ ), # – достоверное отличие от опыта ( $\alpha \leq 0,05$ )

Таблица 4

**Фагоцитарная активность в опытной группе (Ме)**

Сутки	Фи., %	Фч., абс.ед.
3 сутки	79,5#	12,4*
7 сутки	65,5*	6,1
14 сутки	66	7,3
30 сутки	56,5	4,6

\* – достоверное отличие от опыта ( $\alpha \leq 0,009$ ), # – достоверное отличие от опыта ( $\alpha \leq 0,05$ )

зоне соустья в группах опыта на ранние сроки, по-видимому, является следствием хорошей склеивающей способности губки «ТахоКомб», а также достаточной эластичности и прочности образуемой коллагеновой пленки. В результате, для петель кишки в зоне анастомоза формируется дополнительная опора, которая не сдавливает ткани и не нарушает кровоснабжение сопоставляемых концов кишки. При этом, наиболее важно то, что положительный эффект проявляется в критические сроки заживления анастомоза. Это снижает вероятность несостоятельности кишечного шва. Более низкие показатели фагоцитарной активности нейтрофилов и уровней циркулирующих иммунных комплексов в группах опыта являются признаком менее интенсивной иммунной реакции и свидетельствуют о более низкой экспрессии антигенов, что подтверждается бактериологическим исследованием. Вероятно, это является следствием хорошей герметичности губки «ТахоКомб», которая обусловлена ее высокой липкостью и биосовместимостью. Таким образом, губка «ТахоКомб» является эффективным средством профилактики несостоятельности толстокишечного шва.

### Выводы

1. Губка «ТахоКомб» способствует укреплению и стимулированию репаративных процессов в зоне толстокишечного анастомоза, снижает выраженность воспалительного процесса и повышает бактериальную герметичность в области кишечного шва.

2. Применение губки «ТахоКомб» для укрепления толстокишечного анастомоза способствует снижению интенсивности иммунной реакции организма после формирования соустья.

Салмин Р.М., аспирант кафедры оперативной хирургии и топографической анатомии УО «Гродненский государственный медицинский университет». Прокопчик Н.И., кандидат медицинских наук, доцент кафедры патологической анатомии УО «Гродненский государственный медицинский университет».

Жук И.Г., д.м.н., профессор, заместитель председателя Гродненского областного исполнительного комитета.

Гайдук А.В., студентка 6 курса УО «Гродненский государственный медицинский университет».

### ЛИТЕРАТУРА

1. Возможности, результаты и перспективы укрепления кишечных швов фибрин-коллагеновой субстанцией «ТахоКомб» / Б. К. Шуркалин [и др.] // Хирургия. – 2004. – № 2. – С. 53-55.
2. Шуркалин Б. К. Проблема надежности кишечного шва / Б. К. Шуркалин, В. А. Горский, И. В. Лёноненко // Consilium medicum. – 2004. – Т. 6, № 6. – С. 442-446.
3. Hemostatic Efficiency and Safety of “TachoComb” in Surgery / G. B. Agus [et al.] // Int. Surgery. – 1996. – Vol. 81. – P. 316-319.
4. General pharmacological effects of “TachoComb” / N. Ohtani [et al.] // Pharmacometrics. – 1995. – Vol. 49. – P. 345-354.
5. The clinical significance of “TachoComb”, a fibrin adhesive in sheet form / H. Osada [et al.] // Surgical Technology International VII. – 1998. – Vol. 1. – P. 31-35.
6. The use “TachoComb” in thoracic surgery / H. Hollaus [et al.] // J. Cardiovasc. Surgery. – 1994. – Vol. 35. – P. 169-170.
7. Северцев А. М. Первый опыт использования раневого клеевого покрытия «ТахоКомб» в хирургии печени / А. М. Северцев // Клин. вестн. – 1995. – № 3. – С. 24-26.
8. Скипенко О. Г. Применение раневого покрытия «ТахоКомб» при хирургических вмешательствах на печени и поджелудочной железе / О. Г. Скипенко, Г. А. Шатверян, А. А. Мовчун // Хирургия. – 1998. – № 1. – С. 11-14.

### Конфликт интересов отсутствует

Адрес для корреспонденции  
230009, Республика Беларусь,  
г. Гродно, ул. Горького, д. 80,  
Гродненский государственный  
медицинский университет,  
кафедра оперативной хирургии  
и топографической анатомии,  
тел. раб.: +375 152 72-11-72,  
тел. моб.: +375 29 783-95-37,  
e-mail: dr.salmin@tut.by,  
Салмин Роман Михайлович

### Сведения об авторах

Горещкая М.В., к.б.н., доцент кафедры микробиологии, вирусологии и иммунологии имени С.И. Гельберга УО «Гродненский государственный медицинский университет».

Павлюковец А.Ю., ассистент кафедры микробиологии, вирусологии и иммунологии имени С.И. Гельберга УО «Гродненский государственный медицинский университет».

Жмакин А.И., д.м.н., профессор, заведующий кафедрой микробиологии, вирусологии и иммунологии имени С.И. Гельберга УО «Гродненский государственный медицинский университет».

Поступила 29.06.2011 г.