

В.И. БЕЛОКОНЕВ<sup>1</sup>, А.А. СТАРОСТИНА<sup>2</sup>, З.В. КОВАЛЕВА<sup>2</sup>,  
Е.В. СЕЛЕЗНЕВА<sup>2</sup>

## ОБОСНОВАНИЕ ПОДХОДОВ К ОТБОРУ ПАЦИЕНТОВ С ЗАБОЛЕВАНИЯМИ ЩИТОВИДНОЙ ЖЕЛЕЗЫ ДЛЯ ОПЕРАТИВНОГО ЛЕЧЕНИЯ

ГБОУ ВПО «Самарский государственный медицинский университет»<sup>1</sup>,  
ММБУ «Городская клиническая больница №1 им. Н.И. Пирогова» г. Самара<sup>2</sup>,  
Российская Федерация

**Цель.** Обосновать подходы к отбору пациентов с заболеваниями щитовидной железы для оперативного лечения.

**Материал и методы.** Из 289 пациентов с заболеваниями щитовидной железы было оперировано 204 (70,58%). При отборе для операции пациентов с токсическими формами зоба ориентировались на тяжесть тиреотоксикоза и его осложнения, сроки консервативной терапии и ее эффективность; с узловым эутиреоидным зобом – на размеры узлов и железы, развитие компрессионного синдрома. У 62 (30,39%) пациентов выполнена предельно субтотальная резекция щитовидной железы с массой тиреоидного остатка до 3 грамм. У 142 (69,61%) проведена тиреоидэктомия, у 37 (26,06%) из них – без визуализации, а у 105 (73,94%) – с визуализацией возвратных и нижних гортанных нервов.

**Результаты.** У пациентов после тиреоидэктомии без визуализации возвратных и гортанных нервов временное нарушение фонации отмечено у 8 (21,62%), с визуализацией – у 3 (2,85%). При указанных объемах операций рецидива тиреотоксикоза у пациентов с токсическими формами зоба не было. Однако при предельно субтотальной резекции щитовидной железы только 1/3 пациентов не нуждалась в терапии препаратами, замещающими функцию щитовидной железы.

**Заключение.** Обоснованный отбор пациентов с заболеваниями ЩЖ для оперативного лечения на основании принятых стандартов улучшает результаты лечения этой тяжелой патологии. У пациентов с токсическими и узловыми формами зоба операцией выбора является тиреоидэктомия. Клинические результаты указывают на преимущества применения тиреоидэктомии с визуализацией возвратных и гортанных нервов при лечении пациентов с заболеваниями щитовидной железы.

*Ключевые слова:* токсический зоб, узловой эутиреоидный зоб, субтотальная резекция щитовидной железы, тиреоидэктомия

**Objectives.** To substantiate approaches to the selection of patients with thyroid diseases for the operation.

**Methods.** 204 out of 289 patients (70,58%) with the thyroid diseases were operated on. Patients with a toxic goiter were selected for the operation according to severity of thyrotoxicosis and its complications, terms of non-surgical treatment and its efficiency; patients with nodular euthyroid goiter were selected for the operation according to the sizes of nodules and thyroid gland, development of compression syndrome. Maximum subtotal resection of the thyroid gland leaving a small amount of thyroid tissue up to 3 grams was performed in 62 patients (30,39%). 142 patients (69,61%) were subjected to thyroidectomy, in 37 patients (26,06%) there was no direct visualization of recurrent laryngeal nerves and inferior laryngeal nerves versus 105 (73,94%) patients with visualization.

**Results.** The temporary phonation changes have been reported in 8 patients (21,62%) who underwent thyroidectomy without visualization of recurrent laryngeal nerves and inferior laryngeal nerves and in 3 patients (2,85%) – with visualization.

At the given volumes of operations there wasn't any recurrence of thyrotoxicosis in patients with a toxic goiter. However, only 1/3 of patients did not require a thyroid hormone replacement therapy following this procedure.

**Conclusions.** The substantiated selection of patients with the thyroid diseases for the operations for thyroid nodules on the basis of the accepted standards has improved the treatment results of this severe pathology. Thyroidectomy is an operation of choice in patients in multinodular goitres. Clinical results indicate to the advantages of thyroidectomy with visualization of recurrent laryngeal nerves and inferior laryngeal nerves while treating patients with thyroid pathology.

*Keywords:* toxic goiter, nodular euthyroid goiter, subtotal thyroid resection, thyroidectomy

**Novosti Khirurgii. 2012; Vol 20 (4): 17-22**

**Substantiation of approaches to the selection of patients with thyroid diseases for the operation**

**V.I. Belokonev, A.A. Starostina, Z.V. Kovaleva, E.V. Selezneva**

### Введение

Заболевания щитовидной железы (ЩЖ) среди населения занимают первое место в структуре эндокринной патологии [1]. При этом распространенность тиреотоксикоза до-

стигает 0,5% [2].

Для оказания эффективной помощи пациентам с диффузным (ДТЗ) и смешанным токсическим зобом (СТЗ), аденомами ЩЖ, а также узловыми формами эутиреоидного зоба важное значение имеет отбор пациентов для

оперативного лечения. В настоящее время вопросы диагностики при данной патологии практически решены из-за доступности и совершенства лабораторных и инструментальных методов исследования. Однако их интерпретация, определяющая показания к оперативному вмешательству, во многом зависит от принятых стандартов лечения, в которых должны быть оговорены предельные сроки консервативной терапии токсических форм зоба (ТФЗ) [3, 4] и размеры узловых образований, требующих оперативного лечения [5]. Отсутствие этих указаний в стандартах оказания медицинской помощи Российской Федерации приводит к тому, что объемы оперативных вмешательств у пациентов не регламентированы, поэтому выполняются операции разного объема [6, 7, 8]. Такая ситуация приводит к рецидивам заболевания, хирургическое лечение которых сопряжено с увеличением числа осложнений по сравнению с первичной операцией.

**Цель работы** – обосновать подходы к отбору пациентов с заболеваниями ЩЖ для оперативного лечения.

### Материал и методы

За период с 2000 по март 2012 года было проконсультировано 289 пациентов с заболеваниями ЩЖ. Мужчин было 39 (13,49%), женщин – 250 (86,51%). Распределение обследованных по полу и возрасту представлено в таблице 1.

При отборе пациентов для оперативного лечения придерживались следующих критериев. Операция показана пациентам с ДТЗ и СТЗ при безуспешности консервативного лечения в течение 6 месяцев, при рецидиве заболевания после отмены тиреостатических препаратов, при рецидивном токсическом зобе, токсической аденоме ЩЖ, непереносимости тиреостатических препаратов; у пациентов с узловыми формами зоба – операция показана

при одиночных узлах солидного или кистозного строения при размерах более 2 см и тенденции к быстрому росту; при появлении в просвете кистозных образований патологических разрастаний; при всех вариантах узлового зоба с развитием компрессионного синдрома и нарушении фонации; при сочетании аденом паращитовидной железы (ПЩЖ) с узловыми формами зоба.

Из общего числа пациентов с токсическими формами зоба (ТФЗ) было 177 (61,24%), с узловым эутиреоидным зобом (УЭЗ) – 112 (38,76%). Среди пациентов с ТФЗ ДТЗ был у 65 (22,49%), СТЗ – у 93 (32,18%), рецидивный токсический зоб (РТЗ) – у 19 (6,57%). Среди пациентов с узловыми формами зоба было 10 (3,46%), у которых имелось сочетание УЭЗ с аденомой паращитовидных желез, в том числе – у 6 (2,07%) УЭЗ протекал на фоне третичного гиперпаратиреоза, развивающегося у пациентов с ХПН, находящихся на программном гемодиализе.

К настоящему времени были оперированы 204 (70,58%) пациента, у 85 (29,42%) продолжено консервативное лечение. Среди них – это пациенты, у которых показания к операции не укладывались в указанные критерии, а также те из них, кто по различным причинам воздержался от оперативного лечения.

При планировании операции важное значение мы придавали вопросам по разъяснению пациентам целей и задач операции с обсуждением характера и объема предстоящего вмешательства, возможных его осложнений. В своей практике мы использовали два варианта операций на ЩЖ: предельно субтотальную резекцию ЩЖ с массой формируемых долей до 3 грамм (ПСР ЩЖ) и тиреоидэктомию (ТЭ).

Обработка полученного цифрового материала проведена с помощью статистического пакета программ Statistica 6. Для сравнения качественных переменных был применен критерий Пирсона. Оценка эффективности ис-

Таблица 1

**Распределение пациентов с заболеваниями щитовидной железы по полу и возрасту**

Возраст	Абс		%		Всего	
	М	Ж	М	Ж	Абс	%
До 20 лет	2	11	0,69	3,8	13	4,49
21-30 лет	3	36	1	12,46	39	13,46
31-40 лет	7	42	2,42	14,53	49	16,95
41-50 лет	9	57	3,1	19,72	66	22,82
51-60 лет	12	62	4,15	21,45	74	25,6
61-70 лет	4	32	1,38	11,07	36	12,45
Старше 70	2	10	0,69	3,54	12	4,23
Итого	39	250	13,43	86,57	289	100

пользованных способов операций проведена с помощью показателей, рекомендованных в доказательной медицине, в соответствии со стандартными методиками [9, 10, 11].

### Результаты и обсуждение

При лечении заболеваний ЩЖ техника выполнения операций имела важное значение. ПСР ЩЖ позволяла избегать контакта с элементами связки Бэрри, в которой расположены нижняя щитовидная артерия и вена, а также нижний гортанный нерв. Такой объемом операции мы выполняли у пациентов до 2005 года. Всего было выполнено 62 (30,39%) операции. Нарушений фонации отмечено не было.

Оценка отдаленных результатов показала, что сохраненный тиреоидный остаток массой до 3 грамм обеспечивал необходимый уровень тиреоидных гормонов только у каждого третьего пациента. Остальные нуждались в заместительной гормональной терапии (эутирокс в дозе от 25 до 100 мг в сутки) [12]. При этом отмечено, что подбор дозировки препарата был затруднен из-за наличия функционирующего тиреоидного остатка. Рецидивов тиреотоксикоза у пациента не было.

С учетом изменившихся стандартов лечения пациентов с токсическими и узловыми эутиреоидными формами зоба с 2006 года стали выполнять ТЭ. Всего выполнено 142 (69,61%) операции. Осложнений, связанных с повреждением гортанных нервов, не было, хотя временные нарушения фонации отмечены у 11 (5,39%) пациентов.

Вначале эту операцию проводили с учетом опыта ПСР ЩЖ. Для этого проводили мобилизацию связочного аппарата ЩЖ и перевязку магистральных сосудов, затем пересекали перешеек и последовательно удаляли вначале правую, а затем — левую доли ЩЖ изнутри кнаружи, без визуализации гортанных нервов. Всего выполнено 37 (26,06%) таких операций. В послеоперационном периоде нарушение фонации отмечено у 8 (21,62%) пациентов.

Полученные результаты стали поводом для пересмотра техники операции, и с 2009 года вмешательства стали выполнять с обязательной визуализацией гортанных нервов. Отличие такого подхода состояло в мобилизации ЩЖ снаружи внутрь единым блоком вначале одной, а затем — другой доли с тщательным разделением элементов связки Бэрри. При этом оценивали ход нижнего гортанного нерва, который наиболее часто имел дугообразную форму, поднимался над пищеводно-тра-

хеальной бороздой вверх и кпереди, входя в гортань между перстневидным и щитовидным хрящами (рис.). Профилактика повреждений верхних гортанных нервов заключалась в перевязке верхней щитовидной артерии и вены непосредственно на капсуле ЩЖ при мобилизации верхних ее полюсов. ТЭ с визуализацией гортанных нервов была выполнена у 105 (73,94%) больных. Нарушение фонации возникло у 3 (2,85%) пациентов.

Сравнение результатов лечения пациентов, у которых операцию проводили без и с визуализацией гортанных нервов, с позиции доказательной медицины [9,10, 11], представлено в таблицах 2 и 3.

СОР — относительное уменьшение частоты неблагоприятных исходов (осложнений) в группе лечения с визуализацией гортанных нервов по сравнению с группой сравнения (без визуализации).

САР — абсолютная арифметическая разница в частоте неблагоприятных исходов между сравниваемыми группами.

Различия показателей статистически значимы  $\chi^2=13,48$ ,  $p=0,0002$ , что свидетельствует о высокой эффективности визуализации гортанных нервов в профилактике их повреждения при выполнении тиреоидэктомии.

Еще одна проблема, которая заслуживает пристального внимания, — это сочетание аденомы ПЩЖ или третичного гиперпаратиреоза с заболеваниями ЩЖ. Число пациентов с данной патологией в последние годы растет. Это связано как с улучшением методов диагностики заболевания, так и с увеличением числа пациентов, находящихся на программном гемодиализе. Нами было оперировано 10 (3,46%) пациентов с сочетанием заболеваний щитовидной и паращитовидных желез.

Хотя доминирующим показанием к оперативному лечению у них была патология паращитовидных желез, однако, необходимость вмешательства на ЩЖ была обусловлена двумя причинами. Первой является наличие узловых образований в ЩЖ, которые выявлялись при УЗИ до операции и подтверждались интраоперационно. В этих случаях мы выполняли ТЭ и удаление аденом ПЩЖ.

Вторая причина вмешательства на ЩЖ связана с трудностями поиска ПЩЖ, особенно при третичном гиперпаратиреозе, что требует мобилизации ЩЖ не только у одного из полюсов, но всей доли, что нарушает ее кровоснабжение.

Результаты выполненных операций показали их высокую эффективность, так как снижался уровень общего и ионизированного

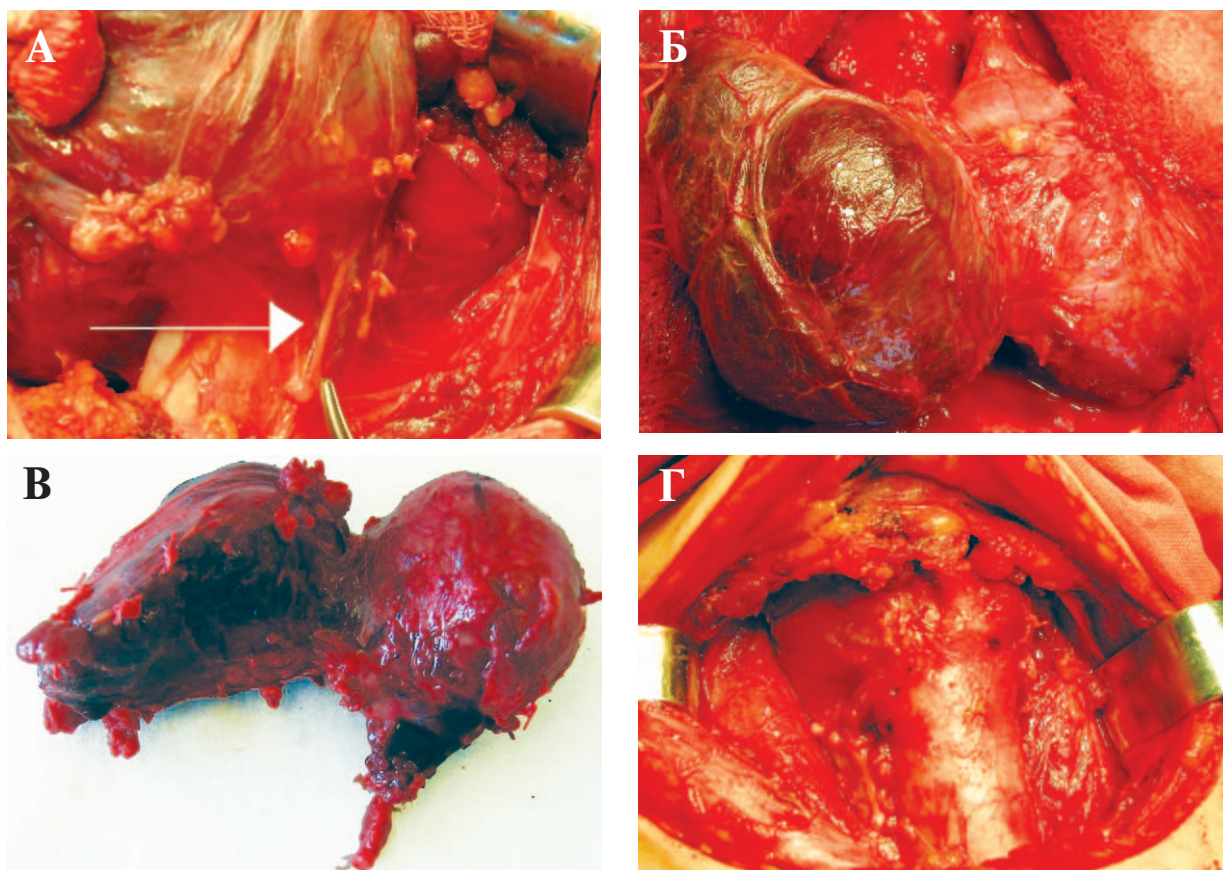


Рис. Этапы тиреоидэктомии у пациентки со смешанным токсическим зобом: А – выделение и мобилизация правой доли ЩЖ под визуальным контролем хода правого нижнего гортанного нерва; Б – мобилизованная правая и левая доля ЩЖ единым блоком перед ее удалением; В – макропрепарат удаленной ЩЖ; Г – окончательный вид раны на шее после тиреоидэктомии.

Таблица 2

**Сравнение результатов тиреоидэктомии с и без визуализации гортанных нервов**

Группы пациентов	Нарушение фонации в зависимости от способа выполнения тиреоидэктомии		
	Есть осложнения	Нет осложнений	Всего
Основная группа	3	102	105
Группа сравнения	8	29	37

Таблица 3

**Показатели оценки эффекта тиреоидэктомии в группе пациентов с и без визуализации гортанных нервов**

Показатель (аббревиатура)	Показатель	Значение
ЧИЛ	Частота исходов в основной группе (с визуализацией) = 3/102	2,9%
ЧИК	Частота исходов в группе сравнения (без визуализации) = 8/29	21,6%
СОР=ПОП	Снижение относительного риска или Повышение относительной пользы. В скобках приведен 96% доверительный интервал = ЧИЛ-ЧИК /ЧИК	86,8% (52,7%–96,3%)
САР	Снижение абсолютного риска или Повышение абсолютной пользы = ЧИЛ-ЧИК	18,8% (7,3%–34,5%)
ЧБНЛ	Число пациентов, которых необходимо лечить, чтобы предотвратить неблагоприятный исход у одного пациента = 1/САР	5,3

кальция и паратгормона. При этом отмечался регресс симптомов гиперпаратиреоза (приступы стенокардии, ишемии миокарда, гипертензионный синдром). Среди пациентов этой группы у одного возник рецидив гиперпаратиреоза вследствие гиперплазии оставшихся ПЩЖ. Он был оперирован повторно с положительным результатом.

Из общего числа оперированных пациентов наложение трахеостомы потребовалось 3 (1,47%). У одной пациентки в связи с двухсторонним послеоперационным парезом головных складок, страдающей тяжелой формой гипертонической болезни, трахеостомия была выполнена на 4 сутки после первичного вмешательства. Второй пациент со смешанным токсическим зобом IV степени, тиреотоксикозом тяжелого течения, компрессионным синдромом был госпитализирован в экстренном порядке в связи с развитием декомпенсированного стеноза гортани. После выполнения ему тиреоидэктомии на завершающем этапе операции была превентивно наложена трахеостома. По окончании срока стационарного лечения пациент был деконюлирован и выписан на амбулаторное долечивание. И, наконец, третья пациентка с беременностью 36 недель, течение которой осложнилось развитием позднего ОПГ-гестоза, страдающей многоузловым эутиреоидным зобом IV степени, во время экстренного родоразрешения после завершения акушерского этапа вмешательства по абсолютным показаниям была произведена ТЭ с наложением трахеостомы для проведения продленной ИВЛ. По завершению курса лечения пациентка была деконюлирована.

Обращает на себя внимание то, что трахеостомия у всех пациентов потребовалась при осложнениях, развившихся еще до операции. Из 11 оперированных с послеоперационным нарушением фонации у 8 (72,72%) был компрессионный синдром. Кроме этого, у всех пациентов был длительный анамнез заболевания и продолжительные сроки консервативного лечения препаратами тиреостатического ряда. При морфологическом исследовании препаратов удаленных ЩЖ отмечено патологическое развитие в строме ЩЖ соединительной ткани, а также разрастание соединительной ткани между капсулой ЩЖ и окружающими ее структурами, затрудняющими ее мобилизацию.

Наблюдение за пациентами с нарушениями фонации показало, что спустя 6-12 месяцев у них наступала полная компенсация голосовой функции. Показаний к наложению трахеостомы в отдаленные сроки не было.

Из общего числа оперированных нами пациентов летальных исходов не было. Из общего числа наблюдаемых умерла 1 (0,34%) пациентка 18 лет с быстрорастущим узловым эутиреоидным зобом. Смерть ее наступила во время вводного наркоза от развившейся острой сердечно-сосудистой и дыхательной недостаточности. Реанимационные мероприятия, несмотря на интубацию и адекватную ИВЛ, были неэффективны. При патологоанатомическом исследовании обнаружена полигландулярная патология в гипофизе, надпочечниках, яичниках и вилочковой железе. В этой связи особое внимание стали уделять дополнительному сбору анамнеза, направленному на выявление полигландулярной патологии, требующей расширенного объема обследования пациента до операции.

Оценка результатов лечения пациентов с заболеваниями ЩЖ за указанный период времени показала эффективность выработанных подходов при их отборе на оперативное лечение. Результатом такого подхода стали доверительные отношения с врачами-эндокринологами амбулаторно-поликлинического звена. Хотя операции выполнялись на базе общехирургического отделения, на лечение направлялись наиболее сложные пациенты из города и области; прекратились повторные обращения пациентов с рецидивом заболевания; при обнаружении в препаратах удаленных ЩЖ рака повторная операция пациентам не требовалась.

## Выводы

1. Обоснованный отбор пациентов с заболеваниями ЩЖ для оперативного лечения на основании принятых стандартов улучшает результаты лечения этой тяжелой патологии.

2. У пациентов с токсическими и узловыми формами зоба при показаниях к хирургическому лечению операцией выбора является тиреоидэктомия.

3. Технически тиреоидэктомия должна проводиться под обязательным визуальным контролем нижнего гортанного и возвратного нервов, что позволяет снизить возможный риск развития осложнений, связанный с нарушением фонации.

## ЛИТЕРАТУРА

1. Дедов И. И. Эндокринология / И. И. Дедов, Г. А. Мельниченко, В. В. Фадеев. — М.: ГЭОТРАП-Медиа, 2009. — 432 с.
2. Петунина Н. А. Синдром тиреотоксикоза. Подходы к диагностике и лечению / Н. А. Петунина,

- Н. С. Мартиросян, Л. В. Трухина // Трудный пациент. – 2012. – Т. 10, № 1. – С. 20–24.
3. Treatment of patients with toxic multinodular goiter / D. Erickson [et al.] // Thyroid. – 1998. – Vol. 8, N 4. – P. 277–282.
4. Incidence of immunogenic hyperthyroidism after radioiodine therapy of focal thyroid gland autonomy. Results of a multicenter study / M. Weiss [et al.] // Med Klin. – 1999. – Bd. 94, N 5. – P. 239–244.
5. Калинин А. П. Хирургическая эндокринология / А. П. Калинин; под ред. А. П. Калинина, Н. А. Майстренко, П. С. Ветшева. – СПб. : Питер, 2004. – 941 с.
6. Валдина Е. А. Заболевания щитовидной железы / Е. А. Валдина. – 3-е изд. – СПб. : Питер, 2006. – 368 с.
7. Трунин Е. М. Диффузный токсический зоб / Е. М. Трунин. – СПб. : ЭЛБИ-СПб., 2006. – 181 с.
8. Alsanea O. Treatment of Graves' disease: the advantages of surgery / O. Alsanea, O. H. Clark // Endocrinol Metab Clin North Am. – 2000. – Vol. 29, N 2. – P. 321–337.
9. Власов В. В. Введение в доказательную медицину / В. В. Власов. – М. : Медиа Сфера, 2001. – 392 с.

10. Котельников Г. П. Доказательная медицина. Научно-обоснованная медицинская практика : монография / Г. П. Котельников, А. С. Шпигель. – Самара, 2000. – 116 с.
11. Котельников Г. П. Доказательная медицина : рук. для врачей / Г. П. Котельников, А. С. Шпигель. – Самара, 2009. – 124 с.
12. Старостина А. А. К вопросу о целесообразности выполнения тиреоидэктомии у больных с токсическими формами зоба / А. А. Старостина. – Самара : Аспирант. вестн. Поволжья, 2011. – № 5-6. – С. 169–171.

#### Адрес для корреспонденции

443099, Российская Федерация, г. Самара, ул. Чапаевская, д. 89,  
ГБОУ ВПО «Самарский государственный медицинский университет»,  
кафедра хирургических болезней №2,  
тел. раб.: +7 846 337-02-96,  
e-mail: nbelokoneva@yandex.ru,  
Белоконев Владимир Иванович

#### Сведения об авторах

Белоконев В.И., Заслуженный врач РФ, д.м.н., профессор, заведующий кафедрой хирургических болезней №2 ГБОУ ВПО «Самарский государственный медицинский университет».

Старостина А.А., заочный аспирант кафедры хирургических болезней №2 ГБОУ ВПО «Самарский государственный медицинский университет», врач-

хирург ММБУ «Городская клиническая больница №1 им. Н.И. Пирогова» г. Самара

Ковалева З.В., к.м.н., врач-хирург ММБУ «Городская клиническая больница №1 им. Н.И. Пирогова» г. Самара

Селезнева Е.В., врач-эндокринолог ММБУ «Городская клиническая больница №1 им. Н.И. Пирогова» г. Самара

*Поступила 29.04.2012 г.*

---

---

### ЧИТАЙТЕ В СЛЕДУЮЩЕМ НОМЕРЕ

**А.А. ЗЕНЬКОВ, Ю.П. ОСТРОВСКИЙ**  
**НЕПОСРЕДСТВЕННЫЕ РЕЗУЛЬТАТЫ ПОЛНОЙ МИНИИНВАЗИВНОЙ**  
**РЕВАСКУЛЯРИЗАЦИИ МИОКАРДА**

**Г.А. БЛУВШТЕЙН, В.В. ГРЕКОВ**  
**СЛОЖНОСТИ МОРФОЛОГИЧЕСКОЙ ДИАГНОСТИКИ ЗАБОЛЕВАНИЙ**  
**ЩИТОВИДНОЙ ЖЕЛЕЗЫ**