

А.Е. ЩЕРБА, Л.В. КИРКОВСКИЙ, А.М. ДЗЯДЗЬКО,
Е.Л. АВДЕЙ, А.Ф. МИНОВ, Л.С. БОЛОНКИН, О.О. РУММО

РЕЗЕКЦИЯ ПЕЧЕНИ В УСЛОВИЯХ ГИПОТЕРМИЧЕСКОЙ КОНСЕРВАЦИИ

УЗ «9-я Городская клиническая больница г. Минска»,
РНПЦ Трансплантации органов и тканей,
Республика Беларусь

Цель. Продемонстрировать опыт резекций печени с применением способов гипотермической консервации в условиях тотальной сосудистой изоляции (ТСИ) при локализации опухоли и паразитарных поражений области гепатокавальной конfluenceции и/или нижней полой вены.

Материал и методы. Проанализированы результаты лечения 155 пациентов, которым была выполнена резекция печени (РП). Приемы сосудистой окклюзии (маневр Прингла, селективная сосудистая изоляция, тотальная сосудистая изоляция) применены у 80 (51,6%) пациентов, из них прием Прингла у 68 (43,8%), селективная сосудистая изоляция у 42 (27%), тотальная сосудистая изоляция у 4 (6%) и тотальная сосудистая изоляция с гипотермической консервацией у 5 (3,3%).

Результаты. Средняя длительность РП в условиях ТСИ и гипотермической консервации, 712 ± 155 мин, была больше, чем при стандартных обширных резекциях, 280 ± 154 мин (Mann-Whitney, $p=0,00001$). Средняя кровопотеря при РП в условиях ТСИ и гипотермической консервации ($n=9$) составила 2880 ± 1948 мл и 588 ± 478 мл при стандартных обширных резекциях ($n=47$; Mann-Whitney, $p=0,00003$). Печеночная недостаточность развилась в 1 случае из 5 РП в условиях гипотермической консервации (20%) и в 7 случаях из 47 типичных обширных резекций (14,9%). Частота билиарных осложнений, 3 из 9 пациентов (33,3%) после РП в условиях ТСИ и гипотермической консервации и 9 из 47 (19,1%) после обширных РП достоверно не отличалась. Летальности после РП в условиях ТСИ и РП с гипотермической консервацией не было. Летальность после типичных обширных РП составила 6,3% (3 из 47; Fisher test, $p=0,9$)

Заключение. Резекция печени в условиях гипотермической консервации способствует преодолению ограничений тепловой ишемии и получению запаса времени для резекции и реконструкции и позволяет расширить возможности резекционной хирургии печени и избежать трансплантации печени при доброкачественных опухолях трудной локализации.

Ключевые слова: резекция печени, гипотермическая консервация

Objectives. To demonstrate the experience of the liver resection applying methods of hypothermic perfusion in conditions of the total vascular exclusion at tumors and parasitic lesions localization in the hepatocaval confluence and/or inferior vena cava regions.

Methods. The treatment results of 155 patients who had undergone the liver resections (LR) were analyzed. Vascular occlusion techniques (Pringle maneuver, selective vascular isolation, total vascular exclusion (TVE)) were applied in 80 patients (51,6%). Pringle maneuver was used in 68 patients (43,8%), selective vascular isolation in 42 (27%), total vascular isolation (TVI) – in 4 (6%) and TVE with hypothermic perfusion in 5 (3,3%).

Results. The average time of LR was longer at TVI with hypothermic perfusion, 712 ± 155 min, then at standard major LR, 280 ± 154 min (Mann-Whitney, $p=0,00001$). The average blood loss at LR with TVI and hypothermic perfusion ($n=9$) was 2880 ± 1948 ml and 588 ± 478 ml at standard major LR ($n=47$; Mann-Whitney, $p=0,00003$). Hepatic failure developed in 1 of 5 LR at hypothermic perfusion (20%) and in 7 of 47 standard major LR (14,9%). Biliary complications developed in 3 of 9 (33,3%) LR with TVI and hypothermic perfusions and in 9 of 47 (19,1%) at standard major LR, but the difference was not statistically significant. There were no mortality cases after LR with TVI and LR with hypothermic perfusions. Mortality after standard major LR made up 6,3% (3 of 47; Fisher test, $p=0,9$).

Conclusions. Liver resection at the hypothermic conservation promotes the overcoming limitations of the thermal ischemia and brings an additional time for resection and reconstruction as well as expands the possibilities of the resection surgery and permits to avoid the liver transplantation at benign hardly accessible liver tumors.

Keywords: liver resection, hypothermic liver perfusion

Novosti Khirurgii. 2012; Vol 20 (6): 45-52

Liver resection under hypothermic perfusion

A.E. Shcherba, L.V. Kirkovsky, A.M. Dzyadzko, E.L. Avdey, A.F. Minou, L.S. Bolonkin, O.O. Rumo

Введение

Хирургия печени получила активное и динамичное развитие в 70-80-х годах после появления новых исследований печеночной анатомии, открытий в области иммунологии,

тканевой совместимости, фармакологии трансплантации печени [1]. Резекция печени (РП) из рискованного и сложного вмешательства с периоперационной летальностью более 20%, превратилась в стандартную процедуру с риском госпитальной летальности менее 5% [2, 3].

Несмотря на стандартизацию и технологичность большинства подходов в хирургии печени пациенты с локализацией опухоли и паразитарных поражений в области гепатокавальной конfluenceции и/или нижней полой вены и с инвазией последних составляют до сих пор группу повышенного операционного риска. Операции по поводу данных локализаций сопряжены главным образом с риском массивной и стремительной кровопотери и рядом связанных с ней послеоперационных осложнений [4].

Стандартные приемы сосудистой окклюзии имеют ограниченные возможности предупреждения интраоперационных осложнений при данных локализациях, таких, как воздушная эмболия и ретроградное кровотечение из НПВ и печеночных вен при приеме Прингла, послеоперационная печеночная недостаточность вследствие продленной тепловой ишемии печени при сосудистой изоляции [5].

Быстрое и доступное решение проблемы интраоперационной кровопотери при РП по поводу опухолей или паразитарных поражений с инвазией гепатокавальной конfluenceции нижней полой вены это тотальная сосудистая изоляция — выключение печени из кровотока путем пережатия гепатодуоденальной связки и НПВ в поддиафрагмальном и подпеченочном отделе.

Впервые прием был описан J.P. Heaney et al. в 1966 г. и выполнялся в комбинации с пережатием поддиафрагмального отдела аорты (рис. 1) [6]. В последующем пережатие аорты не выполнялось и в таком виде первые серии успешной тотальной изоляции были описаны С. Huguet et al. в 1978 г. (14 пациентов) и Н. Bismuth et al. в 1989 г. (9-ти летний опыт, 51 пациент) [8, 9].

Несмотря на эффективность два основных недостатка данного подхода ограничи-

вают широкое его применение, это прекращение кровотока по НПВ и нестабильность гемодинамики и печеночная недостаточность вследствие продленной тепловой ишемии и последующего реперфузионного повреждения. Современные анестезиологические технологии, отчасти заимствованные из трансплантации печени, позволяют безопасно пережимать НПВ в течение 60-90 мин. Наряду с фармакологическими методами использование систем быстрой инфузии (мы применяем LEVEL 1® H-1200 FastFlowFluidWarmer) и планирование вено-венозного обхода (мы используем Medtronic, USA) на сроках пережатия более 60 мин. позволяет повысить безопасность длительного пережатия НПВ. Но лимитирующим фактором в этих условиях становится длительность тепловой ишемии печени.

Было показано, что в нормотермических условиях ишемия печени до 60-85 минут не сопровождается послеоперационной печеночной недостаточностью, если функция печени не была компрометирована до операции [10]. Однако сложные резекции, требующие диссекции в паракавальной области, резекции и протезирования НПВ, резекции и реинсерции печеночных вен занимают пограничное или превышающее время безопасной тепловой ишемии печени. Поэтому для понижения метаболических запросов печени и продления срока ишемии было предложено охлаждение ее в условиях тотальной сосудистой изоляции.

В настоящее время известны три методически разных подхода: *in situ*, *ex situ in vivo* и *ex vivo* гипотермической консервацией печени. Все они невыполнимы без условий и технологий, используемых в ортотопической трансплантации печени, таких, как тотальная сосудистая изоляция и охлаждение печени, консервирующий раствор, вено-венозный обход. Комбинация этих приемов зависит от

Рис. 1. Выключение печени из кровотока путем пережатия гепатодуоденальной связки и НПВ в поддиафрагмальном и подпеченочном отделе и аорты [7]

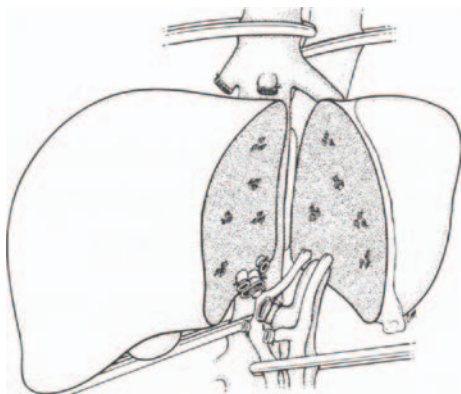
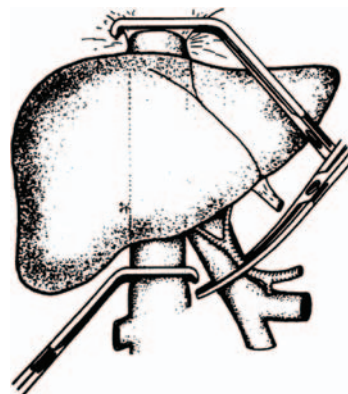


Рис. 2. Выключение печени из кровотока путем пережатия гепатодуоденальной связки и НПВ без пережатия аорты [9]



предполагаемой длительности ишемии печени, функционального резерва печени, гемодинамического ответа на сосудистую изоляцию и необходимости и места сосудистой реконструкции [11].

J.G. Fortner et al. в 1974 г. описал методику РП в условиях тотальной сосудистой изоляции и *in situ* гипотермической консервации печени. После тотальной сосудистой изоляции гипотермическая консервация достигалась введением около 5 литров охлажденного до 4°C раствора Рингера через культю печеночной артерии удаляемой доли печени и воротную вену (общий ствол или культю вены удаляемой доли печени), при этом печень оставалась в брюшной полости с сохранением ее связи с НПВ, печеночными венами и гепатодуоденальной связкой. Для оттока промывающего раствора выполнялась кавотомия тотчас ниже печени. В таких условиях РП была выполнена 29 пациентам. Среднее время сосудистой изоляции составило 89 мин (48-147). Периоперационная летальность составила 10,3% [12].

Недостатком этой техники является немобильность печени, что затрудняет доступ к опухолям паракавальной области, особенно с инвазией НПВ и/или устьев печеночных вен. Второй недостаток — это невозможность достичь достаточно низких внутрипеченочных температур, необходимых для безопасного продления срока ишемии. Известно, что при снижении температуры на каждые 10°C скорость метаболизма гепатоцитов уменьшается в 1,5-2 раза и достигает 10-12% от исходной при температуре 4°C и 5% при 0°C [13].

Поскольку печень остается в брюшной полости, наименьшая температура паренхимы, которую удается достичь составляет 13-20°C. В этой связи безопасная длительность ишемии при данном подходе ограничена 2 часами. Так как охлаждение само по себе может провоцировать повреждение, оптимальная температура охлаждения органа составляет 2-4°C. В то же время известно, что через 4 часа холодной консервации печенью расходуется почти 95% энергетических запасов, что по сути, и определяет толерантность органа к ишемии.

Прогресс трансплантации печени и разработка консервирующих растворов НТК и UW изменили логистику и результаты гипотермии при тотальной сосудистой изоляции печени [14]. Применение консервирующего раствора позволило противодействовать разрушительным побочным эффектам гипотермии и ишемии — набуханию, ацидозу и свободным радикалам кислорода, а так же стало источником энергетических субстратов (кетоглутарат в

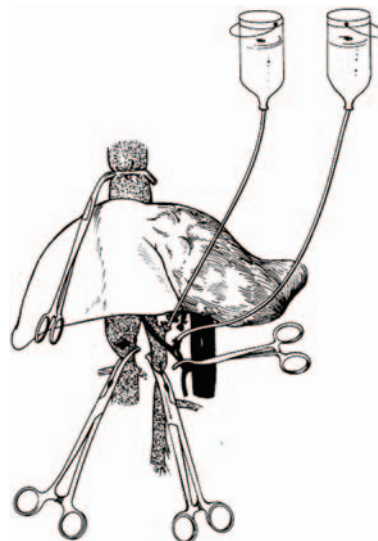


Рис. 3. Схема *in situ* гипотермической консервации печени по J.G. Fortner et al. [12]

растворе НТК, аденозин в UW) в анаэробных условиях [15, 16].

В 1990 г. R. Puchlmayer описал первую серию из 9 пациентов, которым была выполнена экстракорпоральная резекция (т.н. *ex vivo*) печени и серию из 3 пациентов, которым была выполнена резекция в условиях ТСИ и *in situ* гипотермической перфузии печени; перфузия выполнялась через артерию и вену охлажденным до 4°C р-ром НТК в количестве 6 л [17].

В 1991 г. L. Hanoun дал первое описание *ex situ in vivo* резекции печени у 3 пациентов. В основе этого подхода лежит вывихивание печени из лапаротомной раны за счет пересечения нижней полой вены в поддиафрагмальном отделе или отсечения печеночных вен (рис. 4).

С целью консервации использовался раствор UW. Печень с сохраненной гепатодуоденальной связкой вывихивалась на переднюю брюшную стенку и помещалась на теплообменник с температурой +4°C. Длительность ишемии составила 225, 205 и 230 мин. Госпитальной летальности не было [19].

Таким образом, использование гипотермической консервации при поражении гепатокавальной конfluenceции и НПВ может существенно расширить возможности резекционной хирургии печени и обеспечить удовлетворительные результаты хирургического лечения.

Цель работы: продемонстрировать опыт резекции печени с применением способов гипотермической консервации в условиях тотальной сосудистой изоляции при локализации опухоли и паразитарных поражений области гепатокавальной конfluenceции и/или нижней полой вены.

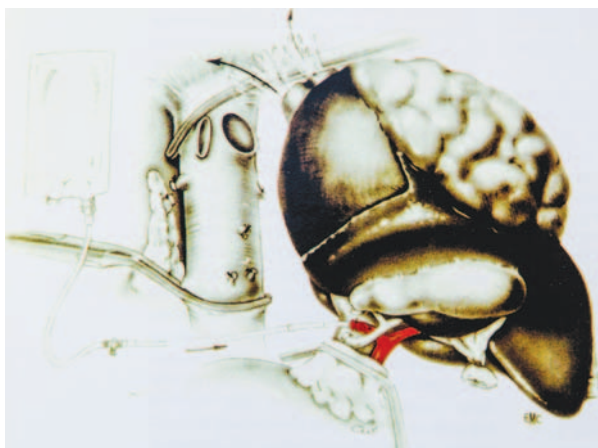


Рис. 4. Схема *ex situ in vivo* гипотермической консервации печени по L. Napoun et al. [18]

Материал и методы

С февраля 2008 г. по май 2012 г. в РНПЦ Трансплантации органов и тканей УЗ «9-я Городская клиническая больница г. Минска» выполнено 155 резекций печени. Средний возраст пациентов составил 46 ± 15 (13-82) лет, мужчин 46, женщин 109. Сосудистая окклюзия (маневр Прингла, селективная сосудистая изоляция, тотальная сосудистая изоляция) применены у 80 (51,6%) пациентов, из них прием Прингла – 68 (43,8%), селективная сосудистая изоляция – 42 (27%), тотальная сосудистая изоляция – 9 (6%); в 7 случаях гемигепатэктомия и в 2-х энуклеация) из них тотальная сосудистая изоляция с гипотермической консервацией – 5 (3,3%; в 3 случаях гемигепатэктомия и в 2-х энуклеация). Гемигепатэктомия была выполнена у 56 пациентов (36,1%). Средняя кровопотеря при гемигепатэктомии составила 684 ± 719 мл (100-4500), средняя длительность операции – 463 ± 157 (225-900) мин. Характеристика пациентов, которым была выполнена тотальная сосудистая изоляция с гипотермической консервацией, и характер операций представлены в таблицах 1 и 2.

Методически операция состояла из следующих основных этапов.

Подготовка к тотальной сосудистой изоляции путем выделения поддиафрагмального и подпеченочного отдела НПВ, выделения в гепатодуоденальной связке воротной вены, общей печеночной артерии, гепатикохоледоха в футляре (для предупреждения ишемического его повреждения) (рис. 5).

Затем экстрапаренхиматозно выделялась печеночная вена оставляемой доли печени (если была необходима гемигепатэктомия) и выполнялся прием подвешивания. С помощью ультразвукового диссектора (CUSAEXel, Valleylab) выполнялась транссекция паренхимы (при гемигепатэктомиях) насколько возможно до начала ТСИ для ограничения времени ишемии печени (рис. 6).

Следующий этап тотальная сосудистая изоляция. Выполняется венотомия НПВ на отрезке между сосудистыми зажимами для оттока, венотомия или пересечение и канюляция *v. portae* для подачи консервирующего раствора. Гипотермическая консервация осуществлялась четырьмя литрами охлажденного до 2-4°C раствора Custodiol (Dr. Franz Koechler), вместе с этим печень обкладывалась крошкой льда. В условиях консервации завершалась (при гемигепатэктомиях) или осуществлялась (при энуклеации) транссекция паренхимы. В случае инвазии на этом этапе выполнялась резекция НПВ, затем реинсерция печеночной вены в НПВ, если устье печеночной вены было резецировано (рис. 7) и реконструкция НПВ (рис. 8, 9). Во всех случаях инвазии НПВ объем резекции составил гемигепатэктомии с каудатэктомией с ретропеченочным отделом НПВ. На последнем этапе канюля из воротной вены извлекалась и ушивалось отверстие венотомии *v. portae* и НПВ. После чего ТСИ прекращалась и осуществлялась реперфузия.

В одном случае резекция НПВ не была закончена восстановлением ее проходимости. После пересечения подпеченочного от-

Таблица 1

Характеристика пациентов

Патология	Возраст	Вид консервации/ Длительность, мин	Резекция НПВ	Реконструкция НПВ
Альвеококкоз	39	in situ / 30	Да	Gore-Техпротез
Гемангиома	49	in situ / 60	–	–
Колоректальные метастазы	64	exsitu in vivo / 130	Да	Донорская НПВ
Аденома	17	insitu/ 80	–	–
Альвеококкоз	35	exsitu in vivo/ 45	Да	Анастомоз между LHV и поддиафрагмальной НПВ с использованием вставки из донорской подвздошной вены

Примечание. НПВ – нижняя полая вена; LHV – левая печеночная вена.

Патология	Объем резекции	Характеристика операций			Исход
		Крово-потеря, мл	Резекция НПВ	Осложнения	
Альвеококкоз	Сегменты 1-4-5-6-7-8	2000	Да	Желчный затек, инфицирование Gore-Tex-протеза, сепсис, СПОН	Умер через 4 месяца после выписки
Гемангиома	Энуклеация (сегменты 4-5-8)	1500	–	–	Жив
Колоректальный метастаз	Сегменты 1-4-5-6-7-8	4000	Да	Печеночная недостаточность, сепсис	Жив
Аденома	Энуклеация (сегменты 4-5-8)	3000	–	Желчный затек	Жив
Альвеококкоз	Сегменты 1-4-5-6-7-8	400	Да	–	Жива

Примечание. СПОН – синдром полиорганной недостаточности.

Рис. 5. Выделенные в гепатодуоденальной связке воротная вена (синяя держалка), общая печеночная артерия (красная держалка), гепатикохоледох (отведен диссектором)

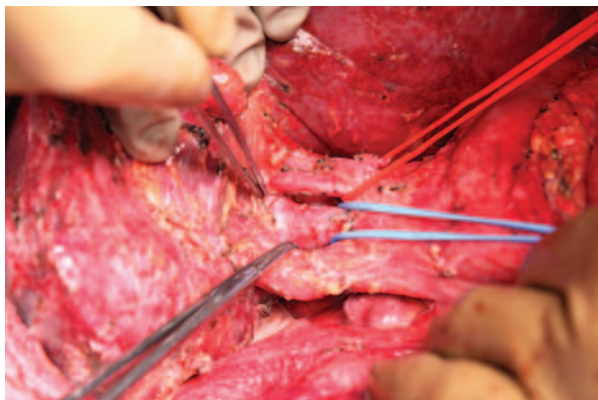
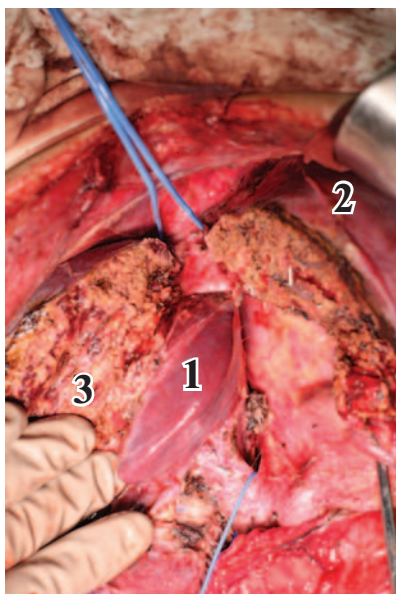


Рис. 6. Печень разделена на две части до левой печеночной вены (держалки на поддиафрагмальном и подпеченочном отд. НПВ, 1 – хвостатая доля, 2 – левая доля, 3 – правая доля)



дела НПВ была выявлена полная его рубцово-тромботическая окклюзия, при этом ТСИ не сопровождалась гемодинамическими изменениями и нарушением диуреза, а во время предоперационной МСКТ были выявлены выраженные паравертебральные шунтирующие вены, соединяющие инфраренальную НПВ и непарную и полунепарную вены. Учитывая эти обстоятельства дистальный отрезок НПВ был ушит, а отток из печеночной вены в условиях консервации сформирован в виде печеночно-кавального анастомоза с пластикой из заплаты донорской подвздошной вены (рис. 10).

Статистический анализ выполнен с применением программного пакета «Statistica 8.0». Средние значения представлены как среднее \pm стандартное отклонение. Достоверность различий оценивалась с помощью тестов Манна-Уитни и Фишера. Терминология: обширными резекциями в нашей статье определены типичные и расширенные гемигепатэктомия с и без каудатэктомии. Печеночная недостаточность определена как развитие печеночной энцефалопатии на фоне гипербилирубинемии и гипокоагуляции (по стандартным тестам: МНО, протромбиновое время, фибриноген). Послеоперационная госпитальная летальность определена как летальность возникшая в течение 90 дней после операции.

Результаты

Средняя длительность РП в условиях ТСИ и гипотермической консервации, 712 ± 155 мин, была больше, чем при стандартных обширных резекциях, 280 ± 154 мин (Mann-Whitney, $p=0,00001$). Средняя кровопотеря при РП в условиях ТСИ и гипотермической консервации ($n=9$) составила 2880 ± 1948 мл и 588 ± 478 мл при стандартных обширных резек-

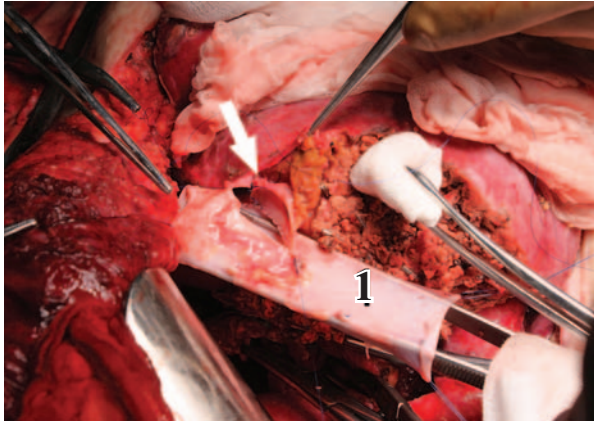


Рис. 7. Реинсерция левой печеночной вены (стрелка) в донорскую НПВ (1 – донорская НПВ)

циях ($n=47$; Mann-Whitney, $p=0,00003$). Несмотря на готовность в каждом случае, вено-венозный обход не применялся ни при одной операции. Печеночная недостаточность развилась в 1 случае из 5 РП в условиях гипотермической консервации (20%) и в 7 случаях из 47 типичных обширных резекций (14,9%), но достоверной разницы не было (Fisher-test, $p=0,5$). Печеночная недостаточность у данного пациента разрешилась на фоне стандартных мероприятий без экстракорпоральных методов детоксикации в течение первых 3-х дней после операции. Потребности в плазмаферезе или процедуре Prometheus после РП в условиях ТСИ и гипотермической консервации не было. После обширных РП плазмаферез или процедура Prometheus выполнялась в 2 из 47 (4,2%). Типичным явлением для послеоперационного периода было повышение уровня АСТ и АЛТ, билирубина и лактата в первые послеоперационные сутки с последующим прогрессивным снижением. Частота билиарных осложнений, 3 из 9 пациентов (33,3%) после РП в условиях ТСИ и гипотермической консервации и 9 из

Рис. 9. Реконструкция НПВ с помощью отрезка донорской НПВ (1 – донорская НПВ, 2 – левая доля печени)

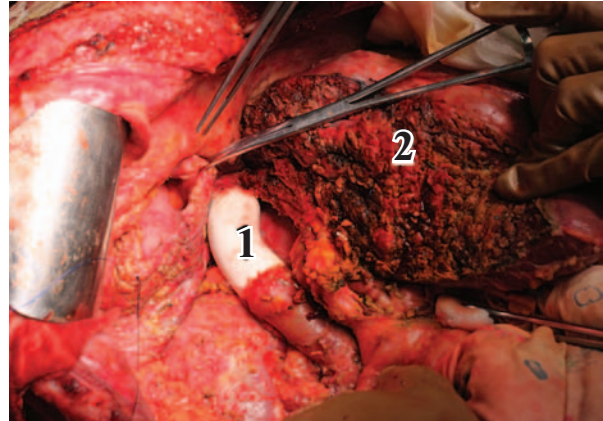
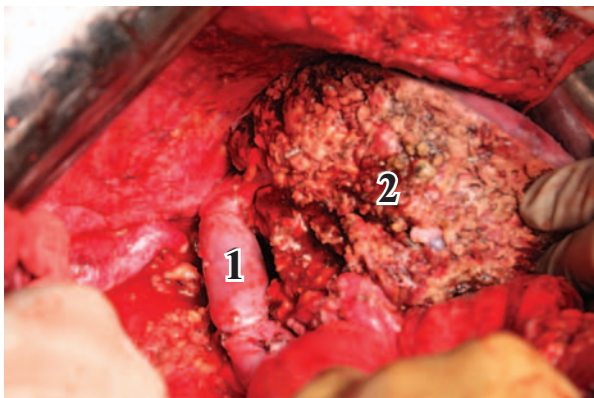


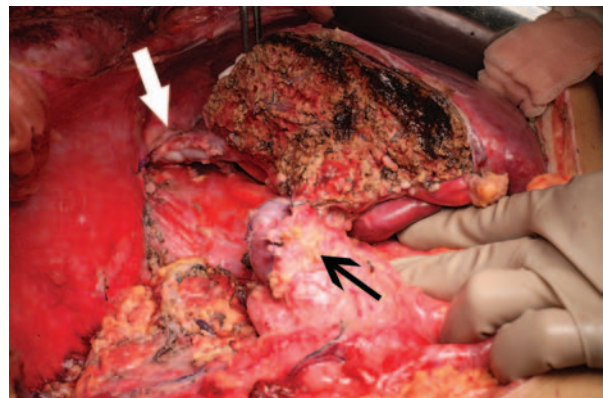
Рис. 8. Реконструкция НПВ с помощью PTFE – протеза (1 – протез, 2 – левая доля печени)

47 (19,1%) после обширных РП достоверно не отличалась (Fisher-test, $p=0,2$). Для коррекции билиарных осложнений после РП в условиях ТСИ и гипотермической консервации ($n=3$) потребовались эндоскопическое транспапиллярное стентирование, релапаротомия и ушивание дефекта гепатикуса на стенке, релапаротомия и наружное дренирование желчного протока левого латерального сектора.

Послеоперационной госпитальной летальности после РП в условиях ТСИ и РП с гипотермической консервацией не было. Летальность после типичных обширных РП составила 6,3% (3 из 47; Fisher-test, $p=0,9$).

Специфическим интраоперационным осложнением РП в условиях ТСИ и гипотермической консервации явилось постреперфузионное кровотечение из охлажденной паренхимы и «скелетированных» печеночных вен, для остановки которого наряду с прошиванием (полипропилен 5/0) имели эффект компрессия салфетками, смоченными горячим раствором NaCl 0,9%, и гемостатические композиции (Тахокомб).

Рис. 10. Печеночно-кавальный анастомоз конец в конец (белая стрелка; гепатодуоденальная связка – черная стрелка)



Обсуждение

Наилучшим доступным методом лечения большинства первичных опухолей печени и колоректальных метастазов является резекция печени, которая обеспечивает 30-50% общую 5-летнюю выживаемость в случае R0 резекции [20]. При этом опухоли, инвазирующие крупные сосуды, область гепатокавальной конfluenceции и/или НПВ принято считать нерезектабельными. Однако, эти опухоли могут стать потенциально резектабельными в случае обеспечения адекватного доступа к ним и увеличения времени диссекции и реконструкции крупных сосудов.

Резекция печени в условиях ТСИ и гипотермической консервации, по сути, является более сложной и требовательной процедурой, чем трансплантация печени. Кроме технических и методических особенностей, такая резекция отличается от ТП по влиянию на анаболический статус пациента и регенераторный потенциал печени. Известно, что регенерация печени является энергоемким процессом в организме и сопровождается как ранний посттрансплантационный, так и пострезекционный период. При сравнимой травматичности регенераторные способности печени после резекции значительно меньше, чем после трансплантации. Усугубление хирургической травмы и катаболизма вызванного резекцией паренхимы ишемией требует применения защитных мер каковыми является гипотермическая консервация, что позволяет избежать или уменьшить послеоперационную печеночную недостаточность, а вместе с ней и риск полиорганной недостаточности и инфекционных осложнений. Более того, поддержание регенерации печени и уменьшение ее конкуренции с воспалительным ответом за энергетические ресурсы возможно при активной нутритивной поддержке. В этой связи подобные операции мы завершаем установкой назоеюнального зонда или питательной еюностомы.

Летальность после резекции печени в условиях ТСИ и гипотермической консервации выше, чем при стандартных процедурах и колеблется от 9 до 33% [21, 22], и в наибольшей известной нам описанной серии, 54 случая экстракорпоральных резекций, составляет 22,5% [23].

По данным D. Azoulay, имеющего опыт более 100 резекций печени в условиях ТСИ и гипотермической консервации, этот подход обеспечивает меньшую частоту осложнений (инфекционных, острая печеночная, острая

почечная недостаточность) и летальность, чем резекции печени в условиях ТСИ [24].

В нашей серии операции в условиях гипотермической консервации были очевидно травматичнее и сопровождались большей кровопотерей, чем типичные обширные резекции (2880 ± 1948 мл против 588 ± 478 мл). При этом частота специфических осложнений (печеночная недостаточность и билиарные) и летальность после операций в условиях гипотермической консервации достоверно не отличалась от таковой при типичных обширных резекциях.

Следует отметить, что безопасность *in situ* и *ante situ* резекций относительна, поскольку такие операции могут быть выполнены в специализированных центрах с опытом не только расширенных резекций печени и *fullsize*, но и сегментарной (родственной и *SPLIT*) трансплантации печени.

Выводы

Резекция печени в условиях гипотермической консервации сложное хирургическое вмешательство, более трудное и требовательное, чем трансплантация печени, которое:

1. Является эффективным способом преодоления ограничений тепловой ишемии (60 мин) и получения запаса времени для резекции и реконструкции;
2. Обеспечивает повышение толерантности печеночной паренхимы к ишемии и улучшение функции печени после операции;
3. Обеспечивает резектабельность ранее нерезектабельных опухолей;
4. Позволяет расширить возможности резекционной хирургии печени и избежать трансплантации печени при доброкачественных опухолях трудной локализации.

ЛИТЕРАТУРА

1. Portal triad clamping versus other methods of vascular control in liver resection: a systematic review and meta-analysis / J. Arthur [et al.] // HPB. — Vol. 14, N 6. — Is. 6. — P. 355–64.
2. Capussoti L. Operative risk of major hepatic resections / L. Capussoti, R. Polastri // Hepatogastroenterology. — 1998. — Vol. 45, N 19. — P. 184–90.
3. Improvement in perioperative outcome after hepatic resection: analysis of 1,803 consecutive cases over the past decade / W. R. Jarnagin [et al.] // Ann Surg. — 2002. — Vol. 236, N 4. — P. 397–406.
4. Influence of transfusions on perioperative and long-term outcome in patients following hepatic resection for colorectal metastases / D. A. Kooby [et al.] // Ann Surg. — 2003. — Vol. 237, N 6. — P. 860–69.
5. Hoti E. Hepatic resection with *in situ* hypothermic

- perfusion is superior to other resection techniques / E. Hoti, C. Salloum, D. Azoulay // *Dig Surg.* – 2011. – Vol. 28, N 2. – P. 94–99.
6. An improved technic for vascular isolation of the liver: experimental study and case reports / J. P. Heaney [et al.] // *Ann Surg.* – 1966. – Vol. 163, N 2. – P. 237–41.
 7. Liver Resection Under Total Vascular Isolation Variations on a Theme / S. Emre [et al.] // *Ann Surg.* – 1993. – Vol. 217, N 1. – P. 15–19.
 8. Normothermic hepatic vascular exclusion for extensive hepatectomy / C. Huguet [et al.] // *Surg Gynecol Obstet.* – 1978. – Vol. 147, N 5. – P. 689–93.
 9. Bismuth H. Major hepatic resection under total vascular exclusion / H. Bismuth, D. Castaing, O. J. Garden // *Ann Surg.* 1989. – Vol. 210, N 1. – P. 13–19.
 10. Liver ischemia for hepatic resection: where is the limit? / C. Huguet [et al.] // *Surgery.* – 1992. – Vol. 111, N 3. – P. 251–59.
 11. Techniques in liver surgery / eds. A. Mazziotti, A. Cavallari. – London, UK : Greenwich Medical Media, 1997. – P. 337–48.
 12. Major hepatic resection using vascular isolation and hypothermic perfusion / J. G. Fortner [et al.] // *Ann Surg.* – 1974. – Vol. 180, N 4. – P. 644–52.
 13. Belzer F. O. Principles of solid-organ preservation by cold storage / F. O. Belzer, J. H. Southard // *Transplantation.* – 1988. – Vol. 45, N 4. – P. 673–76.
 14. Comparison of histidine tryptophan ketoglutarate (HTK) solution versus University of Wisconsin (UW) solution for organ preservation in human liver transplantation. A prospective, randomized study / J. Erhard [et al.] // *Transpl Int.* – 1994. – Vol. 7, N 3. – P. 177–81.
 15. HTK solution (Bretschneider) for human liver transplantation. First clinical experiences / G. Gubernatis [et al.] // *Langenbecks Arch Chir.* – 1990. – Vol. 375, N 2. – P. 66–70.
 16. In situ protection of the liver with Bretschneider HTK solution / P. Lamesch [et al.] // *Langenbecks Arch Chir.* – 1991. – Vol. 376, N 2. – P. 85–92.
 17. Technique and preliminary results of extracorporeal liver surgery (bench procedure) and of surgery on the in situ perfused liver / R. Pichlmayr [et al.] // *Br J Surg.* – 1990. – Vol. 77, N 1. – P. 21–26.
 18. Techniques in Liver Surgery / Eds. A. Mazziotti [et al.]. – Greenwich Medical Media, 1997. – 392 p.
 19. "Ex situ-in vivo" surgery of the liver: a new technique in liver surgery. Principles and preliminary results / L. Hannoun [et al.] // *Gastroenterol Clin Biol.* – 1991. – Vol. 15, N 10. – P. 758–761.
 20. Hypothermic ante situm resection in tumors of the hepatocaval confluence / A. Mehrabi [et al.] // *Dig Surg.* – 2011. – Vol. 28, N 2. – P. 100–108.
 21. Combined resection of the liver and inferior vena cava for hepatic malignancy / A. W. Hemming [et al.] // *Ann Surg.* – 2004. – Vol. 239, N 5. – P. 712–19.
 22. Technique and preliminary results of extracorporeal liver surgery (bench procedure) and of surgery on the in situ perfused liver / R. Pichlmayr [et al.] // *Br J Surg.* – 1990. – Vol. 77, N 1. – P. 21–26.
 23. Long-term experience after ex situ liver surgery / K. J. Oldhafer [et al.] // *Surgery.* – 2000. – Vol. 127, N 5. – P. 520–27.
 24. Hoti E. Hepatic resection with in situ hypothermic perfusion is superior to other resection techniques / E. Hoti, C. Salloum, D. Azoulay // *Dig Surg.* – 2011. – Vol. 28, N 2. – P. 94–99.

Адрес для корреспонденции

220116, Республика Беларусь,
г. Минск, ул. Семашко, д. 8,
УЗ «9-я Городская
клиническая больница г. Минска»,
РНПЦ Трансплантации органов и тканей,
отдел трансплантологии,
тел. раб.: +375 212 37-80-82,
e-mail: aleina@tut.by,
Щерба Алексей Евгеньевич

Сведения об авторах

Щерба А.Е., к.м.н., зав. отделом трансплантологии УЗ «9-я Городская клиническая больница г. Минска», РНПЦ Трансплантации органов и тканей.
Кирковский Л.В., к.м.н., врач-хирург отделения портальной гипертензии УЗ «9-я Городская клиническая больница г. Минска», РНПЦ Трансплантации органов и тканей.
Дзядзько А.М., к.м.н., зав. отделом анестезиологии и реанимации УЗ «9-я Городская клиническая больница г. Минска», РНПЦ Трансплантации органов и тканей.
Авдей Е.Л., к.м.н., зав. отделением портальной гипертензии УЗ «9-я Городская клиническая боль-

ница г. Минска», РНПЦ Трансплантации органов и тканей.
Минов А.Ф., зав. отделением анестезиологии УЗ «9-я Городская клиническая больница г. Минска», РНПЦ Трансплантации органов и тканей.
Болонкин Л.С., врач-анестезиолог отделения анестезиологии УЗ «9-я Городская клиническая больница г. Минска», РНПЦ Трансплантации органов и тканей.
Руммо О.О., д.м.н., зам. главного врача по хирургии УЗ «9-я Городская клиническая больница г. Минска», руководитель РНПЦ Трансплантации органов и тканей.

Поступила 18.09.2012 г.