

С.В. ШАХРАЙ

МЕТОДИКА КОМБИНИРОВАННОГО ХИРУРГИЧЕСКОГО ЛЕЧЕНИЯ ХРОНИЧЕСКОГО ГЕМОРРОЯ

ГУО «Белорусская медицинская академия последипломного образования»,
Республика Беларусь

Цель. Изучить результаты и провести клинический анализ комплексной хирургической методики лечения пациентов с хроническим геморроем, включающей использования лазерного излучения 1,56 мкм и трансанальную лигатурную мукопексию.

Материал и методы. В исследование включено 52 пациента с хроническим геморроем. Пациенты разделены на две группы. В контрольную группу вошло 30 человек с III-й стадией заболевания. Всем пациентам этой группы выполнена стандартная геморроидэктомия с ушиванием переанальных ран. Вторую, основную, группу составили 22 пациента с III-й стадией хронического геморроя, которым произведена субмукозная лазерная деструкция геморроидальных узлов излучением в инфракрасном диапазоне длиной волны 1560 Нм и лигатурная мукопексия. Манипуляции проводили под местной анестезией с помощью разработанного авторами инструмента для лазерной объемной деструкции.

Состояние пациентов оценивали ежедневно в течение первой недели послеоперационного периода, затем еженедельно на протяжении шести месяцев после операции. Оценивалась скорость заживления раневого дефекта, наличие местных гнойно-воспалительных изменений, кровотечений, развитие дизурических расстройств в послеоперационном периоде.

Результаты. Сравнение среднестатистических объективных и субъективных показателей в результате мониторинга операции и послеоперационного периода показывает преимущества предлагаемой комбинированной методики с использованием лазерной деструкции геморроидальных узлов и мукопексией над стандартной геморроидэктомией. Статистически значимые различия наблюдались между группами сравнения, при этом и индуцированные дефекацией боли, и болевая реакция в покое в послеоперационном периоде были значительно меньше в группе с лазерной деструкцией. В этой же группе короче были сроки послеоперационной реабилитации.

Заключение. Разработанный комбинированный хирургический способ лечения хронического геморроя может являться малоинвазивной альтернативой геморроидэктомии и рекомендоваться к применению в условиях амбулаторной операционной или отделения стационара с краткосрочным пребыванием пациентов.

Ключевые слова: хронический геморрой, геморроидэктомия, малоинвазивное лечение, лазерная деструкция, лигатурная мукопексия

Objectives. To study the results and carry out a clinical analysis of the complex surgical treatment technique of patients with chronic hemorrhoids including laser radiation using (1,56 microns) and transanal suture ligation and mucopexy.

Methods. 52 patients with chronic hemorrhoid were included in the research. The patients were divided into two groups. The control group was made up of 30 patients with the 3rd stage of the disease. All patients of this group were subjected to a standard technique (open). The second (main) group was made up of 22 patients with the 3rd stage of chronic hemorrhoid who had undergone a submucous laser destruction of the hemorrhoidal nodes by means of infrared radiation which coagulates tissue (wavelength of 1560 nm) and transanal suture ligation and mucopexy of hemorrhoids. Procedures were carried out under local anesthesia by instrument for laser volumetric destruction of hemorrhoid worked out by the authors.

During the first postoperative week the patients' state was daily assessed; then weekly – during a six-month period after the operation. Wound healing rate, the presence of local purulent inflammatory changes, hemorrhage as well as dysuric disorders development in the postoperative period have been assessed.

Results. Comparison of the average objective and subjective indicators at the monitoring of the operation and the postoperative period shows the advantages of the suggested combined technique with use of laser destruction of the hemorrhoid and mucopexy versus a standard hemorrhoidectomy. Statistically significant differences were observed between the groups of comparison; at the same time both the pains induced by defecation and the pain reaction during the postoperative period at rest were considerably lower the 2nd group. The period of the postoperative rehabilitation was shorter as well.

Conclusions. The designed combined surgical method for the treatment of chronic hemorrhoids can be a mini-invasive alternative to hemorrhoidectomy and be recommended to be applied in the ambulant operating room or outpatient department of the hospital with short-staying of patients.

Keywords: chronic hemorrhoid, hemorrhoidectomy, mini-invasive treatment, laser destruction, mucopexy

Novosti Khirurgii. 2013 Jan-Feb; Vol 21 (1): 52-57
Combined surgical treatment technique of chronic hemorrhoids
S.V. Shakhrai

Введение

Хронический геморрой в общей структуре аноректальной патологии в настоящее время занимает более 43%. Распространенность геморроя в мире высокая и составляет около 110-115 пациентов на 1000 взрослого населения развитых стран [1, 2, 3]. Среди пациентов первичного приема на амбулаторно-поликлиническом уровне в Республике Беларусь заболеваемость геморроем в различных клинических вариантах течения заболевания составляет около 117-120 случаев на 100 тысяч обслуживаемого населения. Ежегодно пациенты трудоспособного возраста в городе Минске только на уровне амбулаторно-поликлинической службы обеспечивают около 100-110 тысяч дней временной нетрудоспособности. Количество случаев заболеваемости геморроем в среднем в год дают стабильный прирост временной нетрудоспособности на 4-5% в городе Минске. В стационарах государственного подчинения Республики Беларусь ежегодно оперируется около 2100-2200 пациентов с хроническим геморроем, при этом в 92% случаев применяется операция Миллиган-Моргана в модификациях, использование малоинвазивных методик при этой патологии составляет не более 2-3% за последние пять лет. По литературным данным, объем малоинвазивных вмешательств при хроническом геморрое в США, Германии, Бельгии, Великобритании, Франции, Италии по анализу за 2010-2012 годы составляет около 55-80%, имея тенденцию к ежегодному увеличению за счет разработки и внедрения нового высокотехнологичного оборудования и информационной широкой доступности предлагаемых методов, как среди врачей, так и пациентов, что позволяет ежегодно добиваться снижения удельного веса пациентов с поздними стадиями хронического геморроя [1, 2, 3]. Указанные данные свидетельствуют о высокой социально-экономической значимости данной патологии для Республики Беларусь и требуют разработки и внедрения современных высокотехнологичных малоинвазивных методик лечения пациентов с хроническим геморроем, направленных с одной стороны на уменьшение финансовых расходов государства, с другой стороны на улучшение конечных результатов лечения, а также на повышение качества жизни пациентов после хирургического вмешательства.

В течение последних 60 лет в проктологии отмечается явная тенденция к поиску эффективных малоинвазивных методик лечения хро-

нического геморроя, в том числе с применением источников «высокой энергии» [3, 4, 5]. В литературе имеется множество публикаций, пропагандирующих применение ультразвукового, плазменного, радиоволнового оборудования, аппаратноконтролируемой биполярной коагуляции, модернизированных электрокоагуляторов, лазеров для лечения хронического геморроя. Подавляющее большинство указанных методик фактически являют собой принцип гемморроидэктомии, но с использованием, по мнению автора, «идеального скальпеля». Это в итоге не приводит к оптимальному послеоперационному комфорту и не позволяет кардинально ускорить сроки лечения и послеоперационной реабилитации [5].

В литературе имеются единичные сообщения об использовании высокоэнергетических лазерных волоконно-оптических полупроводниковых систем для лечения хронического геморроя с применением водопоглощаемого диапазона излучения. На наш взгляд рациональное изменение характера вмешательства с патогенетически обоснованным комплексным хирургическим воздействием, направленным на сокращение первой фазы раневого процесса, уменьшением болевого синдрома, изменением характера течения послеоперационного периода, сможет обеспечить применение указанных параметров лазерного излучения в лечении пациентов с хроническим геморроем.

Цель работы: изучить результаты и провести клинический анализ комплексной хирургической методики лечения пациентов с хроническим геморроем, включающей использование лазерного излучения 1,56 мкм и трансанальную лигатурную мукопексию.

Материал и методы

В исследование включены пациенты, которые проходили лечение в минском городском центре амбулаторной и малоинвазивной хирургии УЗ «11-я клиническая больница», ООО «Медандровит» и УЗ «3-я клиническая больница» в 2009-2011 гг. Качественный состав групп определен методом случайной выборки. В контрольную группу вошло 30 человек с III-й стадией заболевания, из которых 23 мужчины и 7 женщин, средний возраст в группе составил 41 [36-44] года (Me [25-75%]). Всем пациентам этой группы выполнена стандартная гемморроидэктомия с ушиванием переанальных ран. Вторую, основную, группу составили 22 пациента также с III-й стадией хронического геморроя, из них 17 мужчины и

5 женщин в среднем возрасте 42 [35-47] года (Ме [25-75%]), которым произведена субмукозная лазерная деструкция геморроидальных узлов излучением в инфракрасном диапазоне длиной волны 1560 Нм аппаратом «МЕДИОЛА-КОМПАКТ» производства ЗАО «ФОТЭК» Республики Беларусь и лигатурная мукопексия (таблица 1).

Лазерное излучение с длиной волны 1560 Нм в инфракрасном диапазоне относится к «водоспецифичным», поскольку преобладающее поглощение энергии происходит водными структурами биологической ткани, при этом проявляется ряд эффектов, отсутствующих у широко применяемый лазеров с диапазоном излучения в инфракрасном спектре с длиной волны 940 и 970 Нм (Н-лазеры) [6, 7, 8]. Принципиальным различием является преобладание денатурации тканей над карбонизацией при кратковременном воздействии. Излучение Н-лазера, где максимальное поглощением энергии происходит оксигемоглобином, при повышении мощности приводит к нагреву тканей в области торца световода до 1200°С с их карбонизацией и локальным термическим повреждением. Применение излучения лазера 1,56 мкм способствует более медленному нагреву тканей за счет увеличения поглощения излучения жидкостными структурами, что практически исключает возможность карбонизации за аналогичное время воздействия, при этом примерно в 2 раза увеличивается глубина проникновения излучения и наблюдается почти восьмикратное снижение величины энергии, поглощаемой в единице объема. Математическое моделирование наряду с клиническими наблюдениями показало возможность использования меньшей мощности и энергии лазерного излучения, что закономерно приводит к снижению частоты побочных эффектов воздействия и уменьшению болевого компонента.

Всем пациентам перед операцией производились стандартные клинические лабораторные и инструментальные обследования. В группы вошли относительно здоровые пациенты с отсутствием значимых для общего и местного аноректального статуса заболеваниями. Обе группы были статистически со-

поставимы по возрасту, полу, длительности и стадии заболевания. Предоперационная подготовка желудочно-кишечного тракта в обеих группах осуществлялась накануне путем приема препарата «Фортранс» по стандартной схеме. В контрольной группе пациентам выполняли геморроидэктомию с глухим ушиванием послеоперационных слизисто-кожных ран под сакральной или спинальной анестезией. В основной группе производилась контактная субмукозная деструкция внутреннего геморроидального узла лазерным излучением в инфракрасном диапазоне длиной волны 1560 Нм и лигатурная мукопексия (удостоверение на рационализаторское предложение 17 от 05.01.2012 ГУО «БелМАПО»). Суть методики заключалась в следующем – аппаратом «МЕДИОЛА-КОМПАКТ» излучением 970 Нм и мощностью 12 Вт выполняли трансдермальный прокол световодом в клетчатку, далее проводили световод под контролем пилотного лазерного излучения с красной индикацией в подслизистом слое внутри геморроидального узла и вдоль геморроидальной артерии выше узла на 3-4 см до уровня наложенного предварительно в этой точке якорного лигатурного узла шовным материалом ДАР-ВИН USP 2-0 (EP 3; 31,1 мм – ½ О), излучением 1560 Нм выполнялась деструкция по трем-четырем секторальным линиям мощностью 6-8 Вт. Излучаемая величина энергии во время деструкции узла на 1 см³ геморроидальной ткани составляла 60-70 Дж, при выполнении проводки в подслизистом слое вдоль геморроидальной артерии доза энергии составляла 50-60 Дж на 1 см вектора длины деструкции ткани, при этом световод удалялся по сектору воздействия в активном режиме. Визуальный эффект вмешательства проявлялся уменьшением объема узла. Выполнение манипуляции осуществляли под визуальным контролем с использованием многоцветного аноскопа или ректального двухлопастного зеркала. Процедура производилась под местной тумесцентной инфильтрационной анестезией параректальных тканей анестезирующим раствором в следующей лекарственной комбинации: 100 мл готового раствора содержит 5 мл 0,5% раствора бупивакаина, 2 мл 4% раствора натрия бикарбоната, 93 мл

Таблица 1


Характеристика анализируемых групп (Ме [25-75%])

Сравниваемые показатели	Контроль n=30	Основная группа n=22	P
Пол (м/ж)	23/7	17/5	p>0,05 ^a
Возраст	41 [36-44]	42 [35-47]	p>0,05 ^b
Длительность заболевания	6 [5-7]	5 [5-6]	p>0,05 ^b

Примечание: а – тест Фишера; в – Манн-Уитни U-тест.

0,25% раствора лидокаина, к данной лекарственной комбинации добавляется 0,1% раствор адреналина в отношении 1:200000 (удостоверение на рационализаторское предложение 18 от 05.01.2012 ГУО «БелМАПО»). Далее производили прошивание тканей над выполненной зоной деструкции непрерывным слизисто-подслизистым обвивным швом с шагом 5 мм нитью наложенного ранее якорного узла с последующим связыванием проксимального и дистального концов нити, что способствовало гофрированию ткани и подтягиванию дистального участка вверх по оси деструкции. Лазерную деструкцию производили разработанным нами совместно с ЗАО «ФОТЕК» оптическим инструментом (рис. 1 А, В), состоящим из жесткого кварцевого световода диаметром 1,5 мм и длиной 100 мм с конусовидной заточкой рабочей части, угол заточки от оси световода составляет $45 \pm 2^\circ$ для обеспечения объемного радиального излучения (патент РБ №8755). Световод помещен в трубку наконечника из нержавеющей медицинской стали. Наконечник со световодом для удобства в работе соединяется с ручкой. Выступание торца световода из трубки наконечника составляет 5 мм. Такая заточка торца световода позволяет перфорировать ткани для проведения манипуляций внутри геморроидального узла и в подслизистом слое, при этом защита металлической трубкой исключает поломку кварцевого световода при манипуляции. Специальная форма заточки и шлифовка торца также обеспечивает широкий пучок выхода излучения, оптимальный для проведения процедуры объемной деструкции ткани геморроидального узла. Подача излучения на устройство осуществляется посредством магистрального многоцветного гибкого световода, имеющего быстросъемный совместимый с SMA-905 оптический разъем (удостоверение на рационализаторское предложение 1 от 16.01.2012 ГУО «БелМАПО»).

Рис. 1. Инструмент для деструкции геморроидального узла. А – Оптический инструмент для лазерной деструкции геморроидального узла в стерильной упаковке. В – Оптический инструмент для лазерной деструкции геморроидального узла с объемным свечением пилотного излучения.



В послеоперационном периоде пациенты основной группы получали общую флеботропную терапию препаратом «Флебодиа 600» 2 раза в день в течение двух недель после вмешательства и в течение аналогичного периода локальную терапию в виде мази «Ультрапрокт» 2 раза в день.

Группы сравнения тестированы по однородности с вероятностью 5% или доверительным интервалом 95%. Анализ категориальных переменных осуществлялся с использованием критерия Фишера и χ^2 , U-теста Манн-Уитни. Различия считались статистически значимыми при $p < 0,05$.

Результаты и обсуждение

Результаты лечения оценивали ежедневно в течение первой недели послеоперационного периода, затем еженедельно на протяжении шести месяцев после операции. При этом основное внимание уделялось субъективной оценке пациентом болевых ощущений в покое и при дефекации. Оценивали также скорость заживления раневого дефекта, наличие местных гнойно-воспалительных изменений, кровотечений, развитие дизурических расстройств в послеоперационном периоде. Степень интенсивности болевых ощущений оценивали по визуальной аналоговой шкале, которая представляет собой прямую линию длиной 10 см (100 мм). Начальная точка линии обозначает отсутствие боли – 0, затем идет слабая боль – 1-3 балла, умеренная – 4-6 баллов и интенсивная – 7-10 баллов. Пациенты самостоятельно отмечали на шкале уровень местной болевой реакции, давая ей субъективную оценку. Течение местного процесса в зоне воздействия оценивали визуально. Регистрации подвергалась кратность и качественный состав анальгезии в послеоперационном периоде. Перевод пациента на амбулаторное лечение произво-

Таблица 2

Результаты послеоперационного мониторинга (Ме [25-75%])			
Анализируемые показатели	Контроль n=30	Основная группа n=22	P
Длительность операции (мин)	35 [30-45]	10 [10-10]	p<0,05
Продолжительность стационарного периода (койко/день)	9 [7-10]	1 [1-1]	p<0,05
Общая длительность нетрудоспособности (дни)	21 [21-28]	3 [3-4]	p<0,05
Интенсивность болевого синдрома после первой дефекации (баллы)	9 [8-9]	2 [1-2]	p<0,05

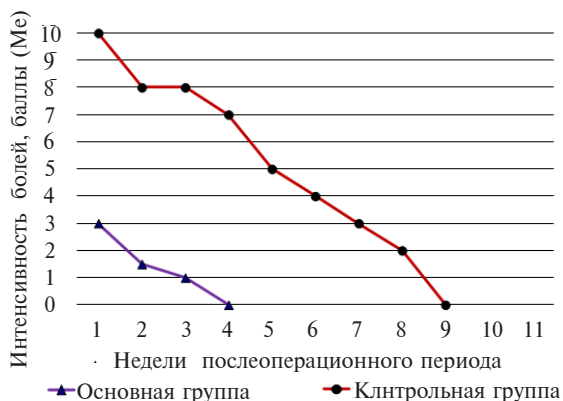
дился при отсутствии кровотечений, дизурических расстройств и необходимости купирования болевого синдрома наркотическими анальгетиками, а также при нормальной общей температурной реакции. У каждого пациента оценивали длительность операции, продолжительность стационарного пребывания, амбулаторного периода лечения и общее время нетрудоспособности (таблица 2).

Сравнение среднестатистических объективных и субъективных показателей в результате мониторинга операции и послеоперационного периода показывает преимущества предлагаемой комбинированной методики с использованием лазерной деструкции геморроидальных узлов и мукопексией над стандартной геморроидэктомией. Применяемый нами способ исключает необходимость использования шовного интраоперационного гемостаза в области раневых дефектов, что позволяет сократить длительность вмешательства более чем в 3 раза (таблица 2). Выраженные различия наблюдались у пациентов в первые трое суток после операции со стороны болевого синдрома. У пациентов после геморроидэктомии полное купирование болей наблюдалось только после применения наркотических анальгетиков, кратность введения которых для обеспечения комфортного послеоперационного периода составляла в первые

сутки 3-4 раза. В 100% случаев в контрольной группе отмечали отек мягких тканей в зоне вмешательства, степень которого находилась в прямой пропорциональной связи с уровнем болевой реакции. У всех пациентов основной группы наркотическая анальгезия не требовалась. При этом перифокальный отек тканей наблюдали в 18% случаев. Надо отметить, что у этих пациентов в течение первой недели послеоперационного периода отек мягких тканей переанальной области разрешился, чего мы не наблюдали у пациентов контрольной группы после геморроидэктомии, не смотря на адекватный одинаковый прием венотоников и местной аппликационной терапии в виде противовоспалительных суппозиторий. Эффект пролонгированной послеоперационной анестезии в основной группе наблюдался в течение 10-14 часов с момента начала операции, в последующие дни болевые незначительные ощущения купировались приемом таблетированной формы кетаролака 2-3 раза в день, длительность приема анальгетиков не превышала трех дней.

Динамика уменьшения индуцированных дефекацией болей показывает статистически значимые различия между обеими группами (рис. 2), при этом к концу второй недели боли при дефекации у половины пациентов основной группы отсутствовали, причем у всех у них без исключения болевая реакция по визуальной аналоговой шкале в первую неделю находилась в диапазоне 1-3 балла. К четвертой неделе наблюдений у всех пациентов после лазерной деструкции и мукопексии отсутствовали жалобы на болевую реакцию и дискомфорт после опорожнения прямой кишки. В контрольной же группе динамика уменьшения индуцированных дефекацией болей имела более медленный характер с полным исчезновением у всех пациентов только к 8-9-й неделе наблюдения. При этом у 87% пациентов заживление переанальных ран происходило на фоне местных гнойно-воспалительных изменений, что требовало пролонгации медикаментозной терапии и временной нетрудоспособности.

Рис. 2. Динамика болей после дефекации



В основной группе в раннем послеоперационном периоде мы не наблюдали осложнений, в контрольной же группе у трех пациентов отмечены дизурические расстройства. Интенсивность послеоперационного болевого синдрома и наличие осложнений оказало влияние на длительность пребывания пациентов контрольной группы в стационаре, что составило 9 [7-10] (Ме [25-75%]) койко/дня, против 1 [1-1] (Ме [25-75%]) койко/дня в группе после лазерной деструкции (таблица 2). Длительность временной нетрудоспособности после геморроидэктомии составила 21 [21-28] (Ме [25-75%]) дней, что более чем в 5 раз превышает показатели в сравнении с основной группой (таблица 2). Причиной значительного удлинения данного показателя также явились интенсивность болевой реакции после дефекации и развившиеся осложнения в течение послеоперационного периода. Контрольный осмотр и анализ жалоб пациентов в период через шесть месяцев и один год после вмешательства не выявил значительных различий в группах сравнения по анализируемым критериям.

Выводы

1. Комбинированная хирургическая методика лечения хронического геморроя с использованием лазерного излучения длиной волны 1,56 мкм и лигатурной мукопексией является менее травматичным вмешательством при геморрое III стадии в сравнении с геморроидэктомией с ушиванием перенальных ран.

2. Разработанный комбинированный хирургический метод лечения в сочетании с примененным способом местной анестезии позволяет производить описанный объем вмешательства при хроническом геморрое III стадии в условиях амбулаторной операционной или

отделения стационара с краткосрочным пребыванием пациентов.

Конфликт интересов отсутствует

ЛИТЕРАТУРА

1. Воробьев Г. И. Основы колопроктологии / Г. И. Воробьев. — Ростов/Дону : Феникс, 2001. — 416 с.
2. Ривкин В. Л. Руководство по колопроктологии / В. Л. Ривкин, А. С. Бронштейн, С. Н. Файн. — М. : Медпрактика, 2001. — 300 с.
3. Godebergt Ph. Anorectal diseases / Ph. Godeberge. — Paris : Med.-Scien., 2008. — 279 p.
4. Гейниц А. В. Лазеры в хирургическом лечении геморроя / А. В. Гейниц, Т. Г. Елисова // Лазер. медицина. — 2009. — № 1. — С. 31–35.
5. Кузьминов А. М. Геморроидэктомия с применением высоких энергий / А. М. Кузьминов, И. Ф. Борисов // Колопроктология. — 2009. — № 3. — С. 46–52.
6. Соколов А. Л. Эндовенозная лазерная коагуляция в лечении варикозной болезни / А. Л. Соколов, К. В. Лядов, Ю. М. Стойко. — М. : Медпрактика-М, 2007. — 220 с.
7. Галаев А. П. Биофизиологические эффекты применения лазерного излучения в ИК-диапазоне / А. П. Галаев. — М. : FGD, 2008. — 72 с.
8. Mackay E. Saphenous vein ablation: Do different laser wavelenghts translate into different patient experiences? / E. Mackay // Endovascular today. — 2006. — 2s.r. — P. 45–48.

Адрес для корреспонденции

220107, Республика Беларусь
г. Минск, ул. Корженевского, д. 4,
ГУО «Белорусская медицинская академия последипломного образования»,
кафедра неотложной хирургии
с курсом амбулаторной хирургии,
тел. моб: +375 29 627-89-84,
e-mail: s.shakhrai@mail.ru,
Шахрай Сергей Владимирович

Сведения об авторах

Шахрай С.В., к.м.н., доцент кафедры неотложной хирургии с курсом амбулаторной хирургии ГУО

«Белорусская медицинская академия последипломного образования».

Поступила 22.10.2012 г.