

А.В. ШИДЛОВСКИЙ, Я.Р. РОЗНОВСКИЙ

ПРОФИЛАКТИКА ПАРЕЗОВ ГОРТАНИ ПРИ ОПЕРАЦИЯХ НА ЩИТОВИДНОЙ ЖЕЛЕЗЕ

ГВУЗ «Тернопольский государственный медицинский университет
им. И. Я. Горбачевского, МОЗ Украины»,
Украина

Цель. Снижение частоты повреждения нервов гортани путем совершенствования хирургических приемов, метода и технологии их идентификации в операционной ране.

Материал и методы. В исследование включено 57 пациентов, оперированных по поводу различных форм зоба. Интраоперационно апробированы разработанные технические приемы выполнения операций, метод и технология интраоперационной электрофизиологической идентификации нервов гортани среди тканей операционной раны. Принцип метода базируется на регистрации звуковых колебаний, образующихся при прохождении воздуха через голосовую щель. Изменения степени натяжения голосовых связок и площади просвета голосовой щели вследствие электрофизиологической стимуляции тканей операционной раны и нервов гортани в разной степени отражаются на характеристиках звуковых колебаний.

Результаты. Применение разработанных принципов технического выполнения операционных вмешательств при шейной, шейно-загрудинной и загрудинной локализациях многоузлового или рецидивного зоба позволяет упростить проведение операции и предупредить травмирование нервов гортани. Интраоперационно, с использованием разработанного метода идентифицировали нервы гортани среди тканей операционной раны. Всего у 57 пациентов выполнено 201 исследование. Наибольшие изменения амплитуды и частоты звука имели место при электростимуляции нервов гортани. Эти фонаторные эффекты позволяют с абсолютной достоверностью идентифицировать нервы гортани. Ошибок в определении места расположения нервов и их выделении не было. Послеоперационных парезов гортани не наблюдали.

Заключение. Проведенное исследование подтвердило эффективность применения разработанных технологий оперативных вмешательств по поводу различных форм зоба и метода идентификации нервов гортани среди тканей операционной раны в предупреждении их повреждения и парезов гортани.

Ключевые слова: операции на щитовидной железе, повреждения нервов гортани, парезы гортани, профилактика

Objectives. To reduce frequency of larynx nerves injury by means of improvement of surgical techniques, methods and technology of their identification in the operation wound. To decrease of the incidence of peroperative laryngeal nerve injury by means of improvement of surgical techniques, methods and technology of their identification in the operation wound.

Methods. 57 patients operated on different forms of goiter were enrolled in the research. The developed technical methods of performing operations, the method and technology of electrophysiological identification of the larynx nerves among wound tissues have been approved intraoperative. The principle of the method is based on the registration of sound vibrations produced by air passage through the glottis. Changes of the tension degree of the vocal cords and the glottis lumen area due to electrophysiological stimulation of the wound tissues and larynx nerves are reflected in different degrees on the characteristics of sound waves.

Results. Application of the developed principles of technical performance of surgical interventions at cervical, cervical and retrosternal and retrosternal localization of multinodular or recurrent goiter allows to simplify the operation performance and prevent the larynx nerves injury. Intraoperative identification of larynx nerves among wound tissues has been performed by using the developed method. 57 patients were investigated 201 times. The greatest changes of the amplitude and sound frequency occurred during electrical stimulation of larynx nerves. These fonatory effects allow to identify larynx nerves with absolute reliability. There were no errors in the identification of nerves location and allocation. Post-operative pareses of the larynx was not observed.

Conclusions. The conducted research confirmed the effectiveness of the application of the developed technologies of surgical interventions at different goiter forms and the method of larynx nerves identification among wound tissue to prevent the injury and pareses of the larynx.

Keywords: thyroid surgery, injuries of the larynx nerves, pareses of the larynx, prevention

Novosti Khirurgii. 2013 May-Jun; Vol 21 (3): 37-41

Prevention of larynx pareses during thyroid surgery

A.V. Shidlovskiy, Y.R. Roznovskiy

Введение

Изменения анатомических соотноше-

ний структур шеи при многоузловом зобе с компрессионным синдромом и послеоперационном рецидивном зобе существенно за-

трудняют выполнение операций по поводу этих заболеваний. При этом весьма вероятны интраоперационные повреждения нервов гортани, в результате которых развиваются расстройства фонации, функции внешнего дыхания и (или) акта глотания. Частота парезов гортани в таких случаях составляет от 2 до 20 % и не имеет тенденции к снижению [1, 2, 3, 4]. В предупреждении этих осложнений имеют значение технические особенности выполнения вмешательств, но и они не исключают риска травмирования нервов [1, 2]. Существующие методы идентификации нервов гортани, в частности визуального контроля, пальпаторного определения «натянутой струны», не эффективны, особенно при повторных операциях. Применяемые методы электрофизиологического контроля позволяют лишь установить целостность нерва или его повреждение. К тому же степень достоверности их результатов зависит от многих факторов [4, 5, 6, 7].

Цель работы: снижение частоты повреждения нервов гортани путем совершенствования хирургических приемов, метода и технологии их идентификации в операционной ране.

Материал и методы

В исследование включено 57 пациентов с зобом, в возрасте от 21 до 62 лет, из них 46 женщин и 11 мужчин. Среди них 38 пациентов с многоузловым и 11 с послеоперационным рецидивным зобом, в клинической картине которых превалировали симптомы сдавливания органов шеи. Шейно загрудинная локализация зоба имела у 12 из 38 пациентов

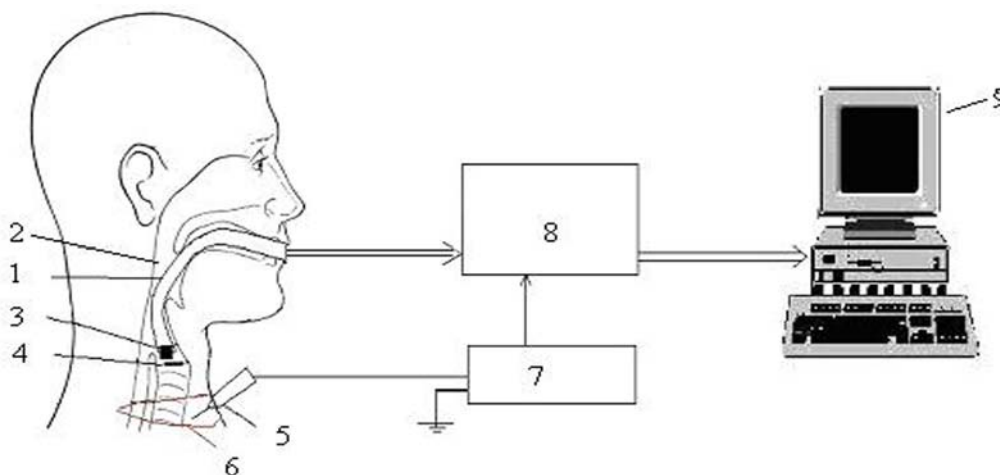
с многоузловым и у 5 с послеоперационным рецидивным зобом. По поводу диффузного токсического зоба больших размеров прооперировано 8 пациентов. У всех пациентов, по данным послеоперационного гистологического исследования, не было выявлено злокачественного поражения щитовидной железы.

Интраоперационно проводили электрофизиологическую идентификацию возвратных нервов и наружной ветви верхних гортанных нервов с помощью разработанного метода и устройства для ее осуществления [8, 9]. Устройство состоит из генератора переменного электрического тока фиксированной частоты, ларингеальной маски с вмонтированным в нее звуковым сенсором, блока обработки звуковых сигналов, персонального компьютера с разработанной программой графической регистрации звуковых сигналов (рис. 1).

Смена степени натяжения голосовых связок и площади голосовой щели вследствие электростимуляции нервов гортани вызывает изменения амплитуды и частоты голосовых колебаний по сравнению с фоновыми. Они фиксируются и обрабатываются компьютерной программой. Экспериментально установлено, что частота и амплитуда звуковых колебаний зависят от расстояния между электродом и нервом: при его увеличении они снижаются, а при уменьшении — повышаются. На фиксации изменений этих параметров звука и базируется метод идентификации нервов гортани или определения места их расположения среди тканей операционной раны (рис. 2).

Всем пациентам выполнена операция

Рис. 1. Схема получения информационного сигнала для идентификации нервов гортани: 1 — трубка ларингеальной маски; 2 — гортань; 3 — сенсор звуковых колебаний; 4 — голосовые связки; 5 — зонд для электростимуляции тканей операционной раны; 6 — операционное поле; 7 — генератор переменного тока; 8 — блок обработки звуковых сигналов; 9 — компьютер с программным обеспечением



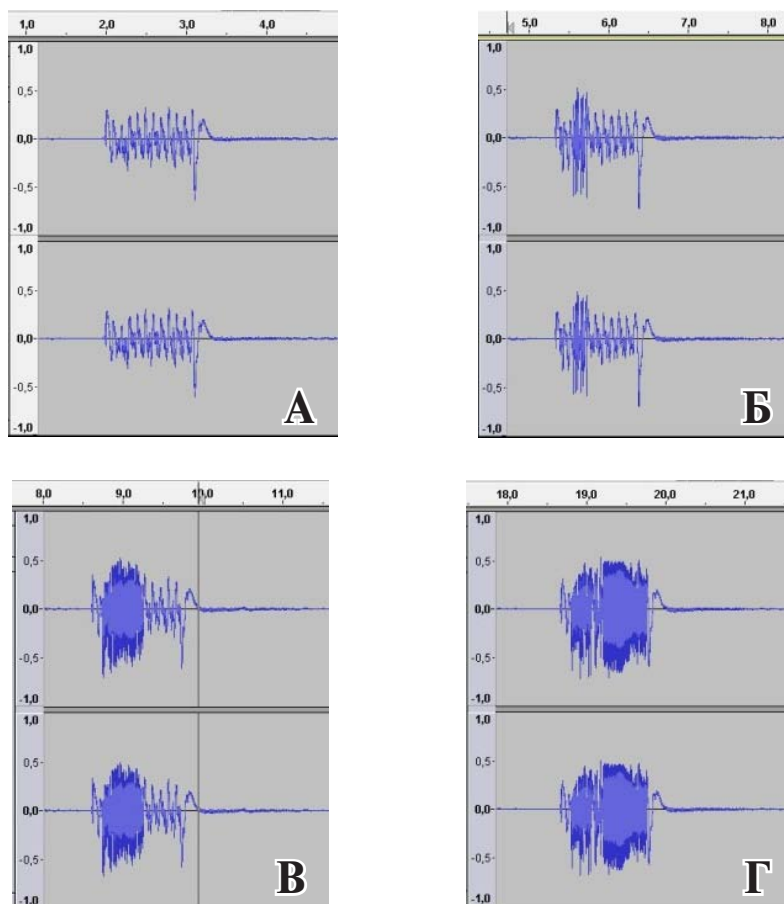


Рис. 2. Запись фонограммы прохождения воздуха через голосовую щель: А – сигнал без стимуляции; Б – при стимуляции на расстоянии 8–10 мм от нерва; В – при стимуляции на расстоянии 2–3 мм от нерва; Г – при стимуляции нерва

– тиреоидэктомия. Интраоперационно с использованием метода идентифицировали наружную ветвь верхних нервов гортани и возвратные нервы. Операции проводили под общим (внутривенным) обезболиванием без применения миорелаксантов. Ларингеальную маску использовали для дыхательной поддержки и как элемент метода идентификации нервов гортани. Исследования проводили при самостоятельном дыхании на выдохе.

Результаты и обсуждение

Выполнение операций во всех случаях было технически сложным при выделении нервов гортани. Особой сложностью сопровождалась операция по поводу послеоперационного рецидивного зоба, что обусловлено многими факторами. Среди них ведущими были большие размеры измененной железы, шейно-загрудинная или загрудинная локализация зоба, выраженный рубцовый процесс в случае послеоперационного рецидивного зоба, короткая шея, невозможность откинуть голову назад при шейном остеохондрозе.

Считаем целесообразным отметить разработанные нами принципы технического выполнения операционных вмешательств при шейной, шейно-загрудинной и загрудинной локализациях зоба, которые позволяют упростить проведение операции и предупредить травмирование нервов гортани и паращитовидных желез.

При шейной локализации зоба анатомическими особенностями являются высокое размещение верхнего полюса долей железы и изменение места прохождения наружной ветви верхнего гортанного нерва. В таких случаях операцию начинаем с пересечения перешейка и мобилизации медиальной связки и связки Грубера. Затем мобилизуем нижний полюс, боковое хирургическое пространство, латеральную внутреннюю связку. После разделения этих анатомических образований доля железы становится подвижной, что позволяет опустить верхний полюс и пристеночно перевязать верхнюю щитовидную артерию и ее ветви. Затем продолжаем манипуляции на боковом хирургическом пространстве с визуализацией верхней паращитовидной железы и

возвратного нерва. Такая последовательность выполнения операции позволяет избежать возможного травмирования наружной ветви верхнего гортанного нерва.

При шейно-загрудинной или загрудинной локализации зоба изменена топографическая анатомия размещения возвратного нерва. Поэтому операцию начинаем с разделения перешейка, поэтапной постепенной мобилизации медиальной связки, связки Грубера, верхнего полюса, бокового хирургического пространства. В результате этих действий доля железы становится мобильной, что позволяет смещать ее вверх путем постепенного подтягивания и лигировать сосуды нижнего полюса. Следует иметь в виду, что при этом возвратный нерв может быть расположен с медиальной или латеральной стороны от нижнего полюса доли. В дальнейшем проводим мобилизацию бокового хирургического пространства, ветвей нижней щитовидной артерии, находим верхнюю паращитовидную железу и возвратный нерв и удаляем долю.

Существует множество вариантов последовательности выполнения операции по поводу послеоперационного рецидивного зоба. Они обусловлены объемом ранее проведенной операции и, что немаловажно, особенностями и интенсивностью развития рубцового процесса. Принцип выполнения операции в таких случаях должен быть один: проводить мобилизацию железы в тех участках, где есть пространство между железой и трахеей, постепенно приближаясь к участкам наиболее выраженного рубцового процесса. Разъединяем рубцы тупо с применением зажимов типа «москит» или остроконечного диссектора. В процессе разъединения сращений и мобилизации железы стараемся визуализировать верхнюю паращитовидную железу, нервы гортани или обходить возможные участки их расположения.

Интраоперационно при манипуляциях на верхнем и нижнем полюсах железы, боковых хирургических пространствах с использованием разработанного метода проводили мониторинг и идентификацию нервов гортани. Всего у 57 пациентов выполнили 201 такое исследование. У троих из одиннадцати пациентов с послеоперационным рецидивным зобом в рубцовоизмененных тканях возвратные нервы выделить не удалось, однако применение метода позволило определить места их расположения и прохождения и избежать случайного травмирования. При шейно-загрудинной локализации зоба всегда было трудно найти возвратные нервы. Из 17 таких пациентов в 5 случаях возвратный

нерв выделить не удалось (2 случая с правой стороны и 3 с левой), однако с помощью метода определены зоны их прохождения, и технические манипуляции в них проводили с особой осторожностью. У одной пациентки только с применением разработанного метода диагностирован невозвратный нижний гортанный нерв справа [10]. В случае шейной локализации зоба всегда имели место значительные технические трудности в нахождении наружной ветви верхнего гортанного нерва. Объективными признаками достоверной интраоперационной визуализации нервов гортани или определения места их расположения есть отсутствие парезов голосовых связок, установленное при осмотре ЛОР врачом на второй – третий дни после операции и расстройств фонаторной функции гортани. В целом следует отметить, что разработанный метод абсолютно эффективен для определения места прохождения гортанных нервов. Он позволяет исключить возможность случайного травмирования нервов гортани и развитие ее парезов и параличей. Кроме того, определение с помощью метода места вхождения возвратных нервов в гортань дает возможность находить верхние паращитовидные железы, которые в этой области прикрывают возвратный нерв, избегать их травмирования и предупреждать развитие послеоперационной гипокальциемии.

Выводы

1. Для уменьшения риска развития послеоперационных парезов гортани и гипопаратиреоза при выполнении операции у таких пациентов важно придерживаться определенной технологической последовательности с учетом локализации измененной железы.

2. Разработанный метод и устройство для интраоперационной визуализации нервов гортани высокоэффективны, а их применение позволяет предотвратить развитие послеоперационных парезов гортани.

ЛИТЕРАТУРА

1. Особенности хирургического лечения больных с заболеваниями загрудинно расположенной щитовидной железы / Д. Д. Долидзе [и др.] // *Анналы хирургии*. – 2009. – № 3. – С. 24–28.
2. Профилактика повреждения верхнего гортанного нерва при операциях на щитовидной железе / Д. Д. Долидзе [и др.] // *Анналы хирургии*. – 2008. – № 4. – С. 13–18.
3. Barczyski M. Randomized clinical trial of visualization versus neuromonitoring of recurrent laryngeal

nerves during thyroidectomy / M. Barczyski, A. Konturek, S. Cicho // Br J Surg. – 2009 Mar. – Vol. 96, N 3. – P. 240–46.

4. Nerve stimulation in thyroid surgery: is it really useful? / T. J. Loch-Wilkinson [et al.] // J Surg. – 2007 May. – Vol. 77, N 5. – P. 377–80.

5. Electrophysiologic recurrent laryngeal nerve monitoring during thyroid and parathyroid surgery: international standards guideline statement / G. W. Randolph [et al.] // Laryngoscope. – 2011 Jan. – Vol. 121. – Suppl 1. – P. S1–16.

6. The mechanism of recurrent laryngeal nerve injury during thyroid surgery – the application of intraoperative neuromonitoring / F. Y. Chiang [et al.] // Surgery. – 2008 Jun. – Vol. 143, N 6. – P. 743–49.

7. Validity of intra-operative neuromonitoring signals in thyroid surgery / O. Thomusch [et al.] // Langenbecks Arch Surg. – 2004 Nov. – Vol. 389, N 6. – P. 499–503.

8. Пристрій для ідентифікації гортанного нерва: пат. 66648 України, А61 В 1/267, Н04R 19/00 / В. О. Шідловський, М. П. Дивак, О. В. Шідловський, О. Л. Козак, Я. Р. Розновський. – заявл. 23.06.2011; опубл. 10.01.12 // Бюл. Промислова власність. –

2012. – № 1.

9. Пристрій для ідентифікації гортанного нерва: пат. України 99228 / А61В 1/267, Н04R 19/00 / В.О. Шідловський, М. П. Дивак, О.В. Шідловський, О. Л. Козак, Я. Р. Розновський. – заявл. 23.06.2011 ; опубл. 12.12.2011 // Бюл. Промислова власність. – 2012. – № 14.

10. Anatomic variations of the non-recurrent inferior laryngeal nerve / M. Uludag [et al.] // BMJ Case Reports. – 2009. – pii: bcr10.2008.1107.

Адрес для корреспонденции

46001, Украина,
г. Тернополь, майдан Воли, д. 1,
ГВУЗ «Тернопольский государственный
медицинский университет имени
И.Я. Горбачевского, МОЗ Украины»,
кафедра общей и оперативной
хирургии с топографической анатомией,
тел.моб. +38 066 701-19-40,
e-mail: shovk76@mail.ru,
Шидловский Александр Викторович

Сведения об авторах

Шидловский А.В., к.м.н., доцент, доцент кафедры общей и оперативной хирургии с топографической анатомией ГВУЗ «Тернопольский государственный медицинский университет имени И.Я. Горбачевского, МОЗ Украины».

Розновский Я.Р., аспирант кафедры общей и оперативной хирургии с топографической анатомией ГВУЗ «Тернопольский государственный медицинский университет имени И.Я. Горбачевского, МОЗ Украины».

Поступила 14.03.2013 г.