

Г.П. КОТЕЛЬНИКОВ, И.И. ЛОСЕВ,
Я.В. СИЗОНЕНКО, С.Е. КАТОРКИН

ОСОБЕННОСТИ ДИАГНОСТИКИ И ТАКТИКИ ЛЕЧЕНИЯ ПАЦИЕНТОВ С СОЧЕТАННЫМ ПОРАЖЕНИЕМ ОПОРНО-ДВИГАТЕЛЬНОЙ И ВЕНОЗНОЙ СИСТЕМ НИЖНИХ КОНЕЧНОСТЕЙ

ГБОУ ВПО «Самарский государственный медицинский университет»,
Российская Федерация

Цель. Улучшить результаты лечения пациентов с сочетанной патологией опорно-двигательной и венозной систем нижних конечностей за счет применения комплексного междисциплинарного подхода к выбору оптимальной тактики лечения.

Материал и методы. Проанализированы результаты обследования 452 пациентов с сочетанной патологией опорно-двигательной и венозной систем нижних конечностей. Проводилось клиническое и инструментальное обследование (ультрасонодоплерография, компьютерная томография, плантография, подометрия, гониометрия, функциональная электромиография). Пациентам с патологией опорно-двигательной системы и сопутствующими хроническими заболеваниями вен С3-С6 классов выполняли комбинированное оперативное вмешательство (n=401), направленное на коррекцию нарушений периферической венозной гемодинамики и лимфооттока. Оценка качества жизни пациентов производилась с использованием опросника "SF-36 Health Status Survey". Оценка отдаленных результатов хирургического лечения (до 3 лет) произведена с использованием критериев доказательной медицины.

Результаты. С3 класс диагностирован у 168 (37%), С4 – у 124 (27%), С5 – у 102 (23%) и С6 – у 58 (13%) обследованных. Нетравматическая патология стоп выявлена у 404 (89%), а явления артроза суставов стопы у 203 (45%) пациентов. Клинический анализ движений выявил патологические изменения цикла шага и функциональную недостаточность нижних конечностей. Увеличивалась плотность кожи и подкожной клетчатки до $8,2 \pm 0,16$ HU, мышц в заднем глубоком компартменте голени – до $4,3 \pm 0,18$ HU. Сочетанная патология опорно-двигательной и венозной систем приводит к развитию артрогенного конгестивного синдрома. При С5-С6 классах возможно формирование хронического компартмент-синдрома. При сопутствующей патологии вен С3-С6 классов необходимо сначала проводить коррекцию венозной недостаточности. Ортопедическое оперативное вмешательство выполняется через 1-3 месяца после реабилитации.

Заключение. При медицинской реабилитации пациентов с сочетанным поражением опорно-двигательной и венозной систем нижних конечностей необходим мультидисциплинарный подход. Разработанные критерии системного функционального подхода в диагностике и лечении помогут избежать многих ошибок в лечении пациентов данной категории.

Ключевые слова: хроническая венозная недостаточность, деформация стопы, функциональная диагностика, коррекция

Objectives. To improve the treatment of patients with a combined pathology of the musculoskeletal and venous systems of the lower limbs through a comprehensive multidisciplinary approach to choose the optimal treatment tactics.

Methods. The results of a comprehensive survey of 452 patients with a combined pathology of the musculoskeletal and venous systems of the lower limbs have been analyzed. Clinical and instrumental studies (ultrasound dopplerography, computer tomography, plantography, goniometry, functional electromyography) were carried out. The patients with the pathology of the musculoskeletal system and accompanying chronic venous diseases of C3-C6 classes were subjected to a combined operative intervention (n=401) aimed to correct insufficiency of the peripheral venous hemodynamics and lymph outflow. Evaluation of life quality of patients was done using the questionnaire "SF-36 Health Status Survey". Criteria of the evidence-based medicine were used to evaluate the long-term results of surgical treatment (up to 3 years).

Results. C3 class was diagnosed in 168 (37%), C4 – in 124 (27%), C5 – in 102 (23%) and C6 – in 58 (13%) of all patients. Non-traumatic pathology of the feet was diagnosed in 404 (89%), arthrosis of the foot joints – in 203 (45%) patients. Clinical analysis of movements revealed the abnormalities of the step cycle and functional insufficiency of the lower limbs. Density of the skin and subcutaneous tissue increased up to $8,2 \pm 0,16$ HU, the muscles in the back compartment of the shin – up to $4,3 \pm 0,18$ HU. A combined pathology of the musculoskeletal and venous systems leads to the development of congestive arthrogenic syndrome. At C5-C6 classes the formation of chronic compartment syndrome is considered to be possible. At comorbidity of venous pathology of C3-C6 classes it is required to correct firstly the venous insufficiency. Orthopedic surgery was performed within 1-3 months after rehabilitation.

Conclusions. During medical rehabilitation of patients with combined lesions of the musculoskeletal and the

venous system of the lower limbs, the multidisciplinary approach is considered to be necessary. The designed criteria of the systemic functional approach in diagnostics and treatment help to avoid common mistakes in treatment of the given category of patients.

Keywords: chronic venous insufficiency, foot deformation, functional diagnostics, correction

Novosti Khirurgii. 2013 May-Jun; Vol 21 (3): 42-53

Peculiarities of diagnostics and treatment tactics of patients

with combined lesion of the musculoskeletal and venous systems of the lower limbs

G.P. Kotelnikov, I.I. Losev, Y.V. Sizonenko, S.E. Katorkin

Введение

В клинической практике сочетание различных врожденных и приобретенных патологий стопы с хроническими заболеваниями вен нижних конечностей является частым явлением [1]. Это обусловлено, в первую очередь, общей причиной – системной врожденной дисплазией соединительной ткани, а также порочной локомоторной взаимосвязью, которая вызывает взаимное прогрессирующееотягощение этих заболеваний [2, 3]. За счет развития патологической ходьбы, дисфункции мышечно-венозной помпы бедра, голени и стопы, прогрессирующего ухудшения системной и регионарной гемодинамики, местных реактивных изменений, послеоперационной иммобилизации суставов нижних конечностей значительно повышается риск развития тромбоза глубоких вен и венозных тромбоэмболических осложнений, особенно во время оперативных вмешательств и в послеоперационном периоде [4, 5]. Врач травматолог-ортопед должен уметь ориентироваться в данной ситуации, прогнозировать риск возможных осложнений, а также знать и применять современные клинические рекомендации по диагностике, лечению и профилактике хронических заболеваний вен и венозных тромбоэмболических осложнений [1, 5, 6].

Целью настоящего исследования является улучшение результатов лечения пациентов с сочетанной патологией опорно-двигательной и венозной систем нижних конечностей за счет применения комплексного междисциплинарного подхода к выбору оптимальной тактики лечения.

Материал и методы

Для реализации поставленной цели нами был проведен анализ результатов комплексного обследования 452 пациентов с сочетанной патологией опорно-двигательной и венозной систем нижних конечностей, обратившихся в консультативную поликлинику Клиник Самарского государственного университета и/или направленных на стационарное лечение в

отделения флебологии и ортопедии. Пациенты находились в возрасте от 18 до 85 лет. Средний возраст составил $51,5 \pm 12,5$ лет ($M \pm \sigma$). Из них 164 (36,3%) – мужчин и 288 (63,7%) – женщин. Большинство пациентов – 357 (79%) находились в трудоспособном возрасте. Это подчеркивает социально-экономическую значимость решения данной проблемы.

Клинический осмотр проводился совместно травматологом-ортопедом и флебологом. При наружном осмотре определялись выраженность свода, визуальные особенности заднего, среднего и переднего отделов стопы, наличие мягкотканых и костных деформаций, варикозной деформации поверхностных вен и трофических нарушений. Кроме того, производили осмотр повседневной обуви пациента, оценивали ее локальную изношенность и деформацию. На инструментальном этапе измеряли длину и окружность конечностей, определяли объем пассивных и активных движений в суставах стопы с помощью стандартного гониометра, мышечную силу, а также проводили функциональные флебологические пробы.

Для выявления костно-суставной патологии проводилось рентгенологическое исследование стопы в двух стандартных проекциях. При необходимости назначались прицельные снимки голеностопного сустава или определенных участков стопы. Исходное состояние и динамика рентгенологической картины в ходе наблюдения за пациентом оценивались с использованием общепринятых стандартов.

Всем пациентам выполняли ультразвуковую доплерографию и ангиосканирование в горизонтальном и вертикальном положениях по общепринятой методике на современных диагностических аппаратах “Aloka 4” и “Logic 7”.

При выраженной рубцовой деформации тканей вследствие развития циркулярных вазотрофических язв в средней и нижней третях голени с переходом на голеностопный сустав, с целью неинвазивного исключения хронического компартмент синдрома в ряде случаев проводили компьютерную томографию (КТ). Исследования выполнялись на мультиспи-

ральном компьютерном томографе «Aquillion» фирмы «Toshiba». Сканирование нижних конечностей проводилось с эффективной дозой 5,0 мЗв и толщиной среза 3 мм. Определялись следующие параметры: толщина кожи, подкожной жировой клетчатки и фасции в миллиметрах; состояние надкостницы и кости; плотность подкожной клетчатки и мышц голени в единицах шкалы Хаунсфильда (НУ). Наличие фиброзных изменений в подкожной клетчатке оценивали по локализации (фрагментарные или циркулярные); степени выраженности (умеренно, выражены и сильно выражены); форме и распространенности. У практически здоровых лиц показатель плотности подкожной жировой клетчатки по шкале Хаунсфильда варьирует от -150 до -50 НУ.

Для аппаратной оценки степени выраженности деформации стоп на комплексе «Плантовизор» выполнялась цифровая фотоплантография с последующей программной интерпретацией полученных результатов.

Представленные выше аппаратные методы позволяют оценить только статическую функцию стопы. Поэтому, с целью установки степени выраженности функциональных нарушений в нижних конечностях с позиции выполнения ими функции движения и опоры нами широко использовались методы клинической биомеханики опорно-двигательной системы. Основу составлял клинический анализ движений, осуществляемый на аппаратно-программном комплексе «МБН – Биомеханика» и включающий в себя такие классические методы, как подометрия, динамическая гониометрия и функциональная электромиография [1, 2]. Основным преимуществом в работе комплекса является возможность одновременной работы всех аппаратных средств. При этом исследуются временные характеристики цикла шага, движения в трех взаимно перпендикулярных плоскостях в суставах нижних конечностей и биоэлектрическая активность мышц в динамике. Синхронизацией и первичной обработкой получаемой первичной информации занимается ЭВМ.

Метод регистрации временных параметров шага, осуществляемый с помощью подометрии, позволяет объективно оценить акт ходьбы конкретного пациента, определить наличие и выраженность хромоты, исследовать последовательность переката через отделы стопы, а также проследить динамику процесса лечения. Исследование проводилось с помощью контактных датчиков, устанавливаемых на пятку, головки I и V плюсневой костей и дистальную фалангу первого пальца стопы.

При исследовании объема движений крупных суставов нижних конечностей использовались цифровые гониометры с тремя степенями свободы, позволяющие регистрировать сгибание-разгибание, отведение-приведение и ротационные движения. Погрешность измерения датчика составляет 0,1°.

Регистрация биоэлектрической активности интересующих нас мышц в динамике осуществлялась с помощью поверхностной нативной электромиографии. При этом аналого-цифровая обработка первичного сигнала (усиление и оцифровка), снимаемого с ЭМГ-электродов, осуществлялась непосредственно на пациенте в портативном носимом блоке. Это позволяет исключить влияние помех даже в неэкранированном помещении. Конечным этапом обработки являлось нормирование ЭМГ к циклу шага и усреднение биоэлектрической активности.

Оценка качества жизни пациентов производилась с использованием русскоязычной версии (Российский Межнародный центр исследования качества жизни, г. Санкт-Петербург, 1998 г.) вопросника «SF-36 Health Status Survey», удовлетворяющего минимальные психометрические стандарты, необходимые для группового сравнения [7]. Вопросник имеет 8 шкал, показатели каждой из которых варьируют между 0 и 100, где 100 соответствует полному здоровью. Результаты представляются в виде оценок в баллах. Все шкалы опросника объединены в 2 суммарные измерения – физический (1-4 шкалы) и психический (5-8 шкалы) компоненты здоровья. В работе оценка качества жизни пациентов количественно проводилась по таким ключевым показателям, как «физическое функционирование» (PF), «ролевое физическое функционирование» (RP) и «интенсивность боли» (BP), относящимся к физическому компоненту здоровья, а также «жизненная активность» (VT), «социальное функционирование» (SF) и «психическое здоровье» (MH), относящимся к психологическому компоненту здоровья. Расчеты значений производились по стандартным формулам.

Пациентам с патологией опорно-двигательной системы и сопутствующими хроническими заболеваниями вен С3-С6 классов первоначально выполняли в плановом порядке комбинированное оперативное вмешательство (n=401), направленное на коррекцию нарушений периферической венозной гемодинамики и лимфооттока, а также закрытие трофического язвенного дефекта с последующей выпиской пациентов. Ортопедическую оператив-

ную коррекцию проводили, как правило, через 1-3 месяца после реабилитации. Классическая флебэктомия при недостаточности перфорантных вен в 199 наблюдениях была дополнена надфасциальной (операция Коккетта), у 107 пациентов – субфасциальной (операция Линтона) перевязкой, а у 47 – их эндоскопической субфасциальной диссекцией. Для коррекции явлений хронической лимфovenозной недостаточности формировали лимфovenозные анастомозы (n=71). При площади трофической язвы более 5 см² применяли послойную дерматолипэктомию со свободной аутодермопластикой расщепленным кожным лоскутом (n=35). При выраженном дерматолипофасциосклерозе в сухожильной части голени у 12 пациентов была выполнена паратибиальная фасциотомия.

Оценка отдаленных результатов хирургического лечения (до 3 лет) пациентов с хроническими заболеваниями вен и сопутствующей патологией опорно-двигательной системы произведена с использованием следующих критериев доказательной медицины: частота исходов в группе лечения (ЧИЛ) и в группе контроля (ЧИК), соотношение относительного (COP) и абсолютного (CAP) рисков, отношения шансов (ОШ) и числа пациентов (ЧБНЛ), которых необходимо лечить для предотвращения неблагоприятного исхода у одного пациента [8]. Математическая обработка и анализ полученных результатов проведены методом вариационной статистики. Достоверность различий оценивали по критериям Стьюдента. Различия считали достоверными при значении $p < 0,05$. Для оформления и расчетов статистического материала использовали пакет прикладных компьютерных программ MS Excel 2003.

Результаты и обсуждение

У всех обследованных пациентов были выявлены хронические заболевания венозной системы нижних конечностей. Подавляющее большинство обследуемых страдали ими от года до тридцати шести лет, причем преобладали лица с анамнезом, превышающим пять лет. Пациентов со сроками заболевания до года было 18 (4%), с длительностью заболевания от 1 до 5 лет – 99 (21,9%), с продолжительностью от 5 до 10 лет – 185 (40,92%), от 10 до 20 лет – 117 (25,88%), со сроком болезни более 20 лет – 33 (7,3%). Причиной развития хронической венозной недостаточности в 284 наблюдениях (62,83%) была отмечена варикозная болезнь, а у 168 (37,16%) пациентов

– посттромбофлебитическая болезнь нижних конечностей. Большинство пациентов (71%) в анамнезе отмечали сочетание двух и более факторов риска, предрасполагающих к развитию заболевания. Согласно классификации CEAP, пациенты, включенные в исследование, распределились следующим образом: с С3 клиническим статусом – 168 (37%), с С4 – 124 (27%), с эпителизированными (С5) трофическими дефектами – 102 (23%) и 58 (13%) с открытыми (С6) трофическими язвами.

При сборе анамнеза обращала на себя внимание ранняя манифестация и быстрое развитие осложнений у пациентов с сопутствующей ортопедической патологией нижних конечностей. С нашей точки зрения, это объясняется снижением эффективности работы мышечно-венозной помпы голени и стопы, что усиливало проявления хронической венозной недостаточности и приводило при развитии выраженных трофических нарушений к ограничению самостоятельного передвижения, трудовой деятельности и самообслуживания.

В нашем исследовании патологии стоп нетравматического генеза были отмечены в 404 (89%) наблюдениях, а явления артроза суставов стопы – в 203 (45%). В подавляющем большинстве случаев деформации были представлены поперечным плоскостопием в сочетании с Hallux valgus и молоткообразной деформацией пальцев стоп. У 171 (38%) пациента присутствовало продольное плоскостопие II степени, а также выявлялась вальгусная установка стоп. Кроме того, 253 (56%) пациента имели деформации позвоночника по типу сколиоза или кифоза, а в 126 (28%) случаях наблюдались анатомические врожденные аномалии позвоночника – spina bifida, люмболизация, сакрализация и добавочные ребра. Это свидетельствует о системной дисплазии соединительной ткани. У пациентов с С3 и С4 классами хронической венозной недостаточности, деформации стоп выявлены у 133 (79,2%) и 102 (82,2%), артроз суставов стоп – у 37 (22%) и 31 (25%), деформации позвоночника по типу сколиоза и кифоза – у 61 (36,3%) и 42 (33,9%), соответственно. Наиболее часто выявлялось поперечное плоскостопие I-II степени в сочетании с деформацией I пальца по типу Hallux valgus. При С5-С6 классах у 90 (56%) пациентов были выявлены признаки деформаций позвоночника, а деформации стоп, как правило, уже II-III степени, диагностированы в 152 (95%) наблюдениях (рис. 1).

Возникающее при этом нарушение рессорной, балансирующей и толчковой функ-

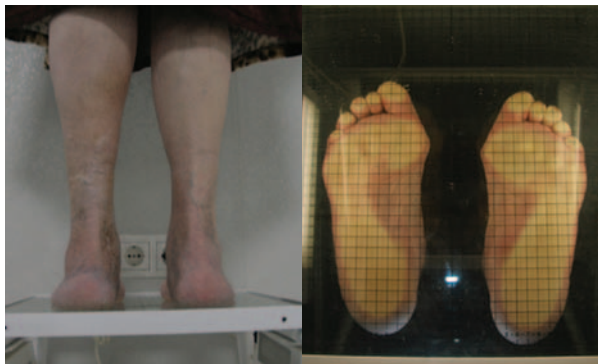

Рис. 1. Плантография стоп пациентки, 66 лет с выраженным, преимущественно поперечным комбинированным плоскостопием, *Hallux valgus bilateralis* и хронической венозной недостаточности С5 класса (по СЕАР)

ции стопы значительно снижает эффективность работы мышечно-венозной помпы и тем самым отягощает течение хронической венозной недостаточности усилением застойных явлений. Формируется артрогенный конгестивный синдром. Он приводит к вторичным атрофическим и дистрофическим изменениям мышц нижних конечностей, которым отводится основная роль в обеспечении адекватного венозного оттока, а также к снижению интермиттирующего компрессионного эффекта (рис. 2).

При проведении клинического анализа движений мы выявляли патологические изменения параметров цикла шага, регистрируемых с помощью подометрии (рис. 3).

Показатели скорости и частоты шага изменялись в зависимости от степени выраженности клинических проявлений функциональной недостаточности венозной и опорно-двигательной систем нижних конечностей. Наиболее значительное снижение этих показателей фиксировалось у пациентов С5-С6 классов — в пределах $68,2 \pm 1,05$ м/мин и $86,1 \pm 2,1$ шаг/мин

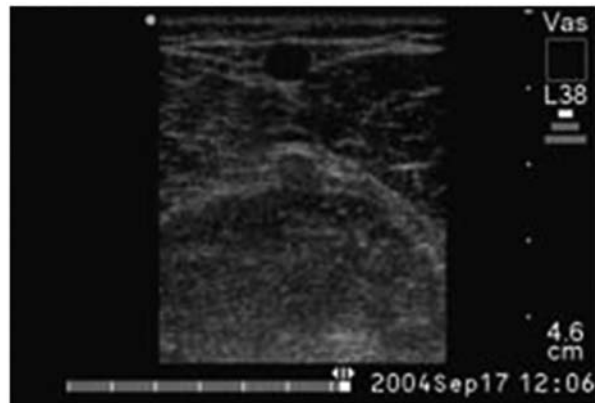
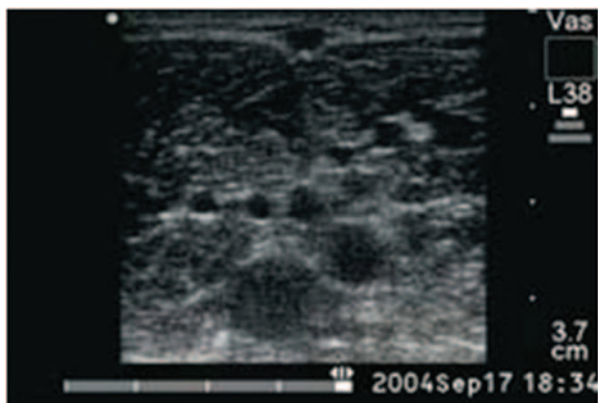
соответственно ($p < 0,05$), при средней норме 100 шаг/мин. Период опоры наиболее пораженной конечности по продолжительности становится достоверно ниже нормы, а период переноса — выше. Коэффициент асимметрии фиксировался в пределах 8-11% при норме до 5%. Это свидетельствует о постепенном истощении естественных компенсаторных возможностей организма пациента по сохранению симметрии акта ходьбы [2]. Также изменяется и внутренняя структура периода опоры на пораженной стороне. Продолжительность «носового переката» снижается до $16,2 \pm 1,3\%$ от продолжительности периода опоры. У практически здоровых лиц этот показатель составляет $32,1 \pm 0,6\%$. Отмечается пролонгирование «голеностопного переката» в период опоры с обеих сторон, преимущественно на патологически измененной конечности — $35,2 \pm 1,9\%$ при норме — $21,5 \pm 0,4\%$. Это вызывает динамическую перегрузку голеностопного сустава и развитие артроза.

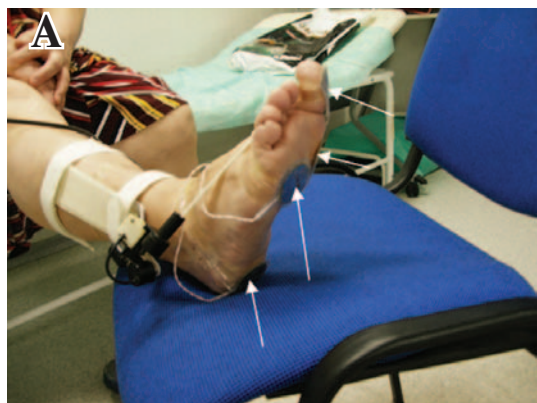При проведении функциональной электромиографии были зафиксированы нарушения биоэлектрического профиля, а также значительное снижение пиковых амплитуд потенциалов двигательных единиц (ПДЕ) в моменты максимальных сокращений икроножных мышц по сравнению с данными практически здоровых лиц (рис. 4).

Показатели пиковой амплитуды ПДЕ при С5-С6 клинических классах хронической венозной недостаточности по нашим данным составляли $1,34 \pm 0,17$ mV ($p < 0,05$) при норме $3,18 \pm 0,34$ mV.

Наличие динамических контрактур в голеностопном суставе подтверждалось данными функциональной гониометрии (рис. 5). Кинематика движений голеностопных суставов изменялась в сторону снижения амплитуды подошвенного сгибания («задний толчок»)

Рис. 2. Ультразвуковые флебограммы (В-режим) в поперечной проекции на уровне верхней трети голени. Среды массива мышечной ткани, визуализируются просветы сосудов мышечно-венозной помпы голени





		Левая сторона							
Начальный контакт пятка		ЦШ	ПО	ПП	ДО	ПДО	ВДО	ОО	НВД
Конечный контакт нос		с.	%	%	%	%	%	%	%
5%	1,00	61,6	37,5	16,8	6,4	6,4	35,4	45,0	
Среднее	1,20	62,1	37,9	25,8	12,9	12,9	37,4	50,0	
95%	1,44	62,7	38,3	31,8	19,5	19,5	39,4	55,0	
Обслед.	1,32	63,9	36,1	28,6	15,6	13,0	35,3	50,9	



Рис. 3. Подометрия: А – установка датчиков; Б – фрагмент отчета

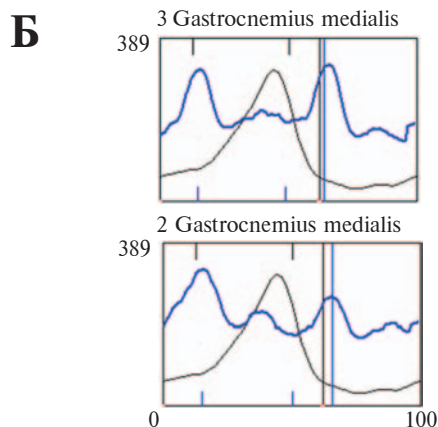
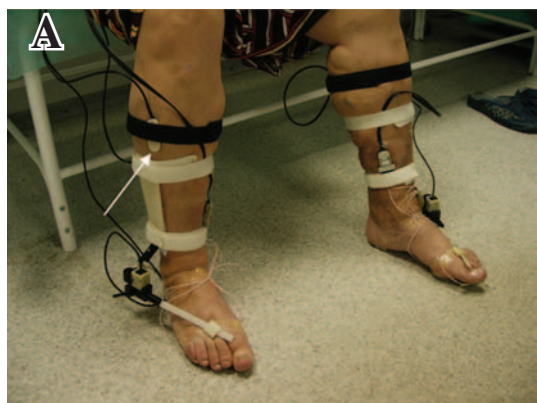

Рис. 4. Функциональная электромиография: А – установка датчиков; Б – фрагмент отчета

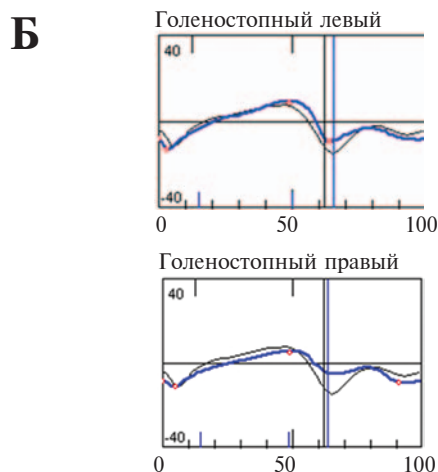
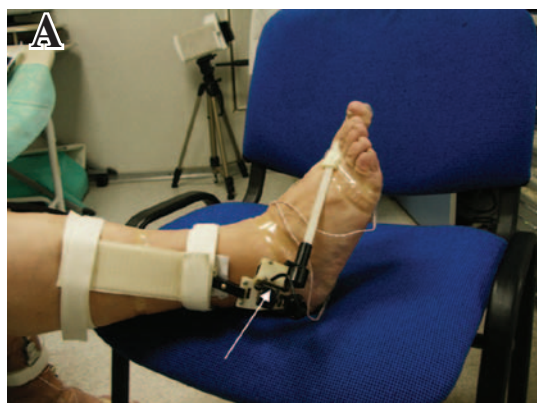

Рис. 5. Функциональная гониограмма голеностопных суставов пациентки, 56 лет: А – установка датчика; Б – фрагмент отчета. Отмечается снижение амплитуды «заднего толчка», преимущественно справа

за счет дегенеративно-дистрофических процессов в суставах стопы и болевого синдрома. Более значительно снижалась амплитуда сгибания-разгибания голеностопного сустава на пораженной конечности: ГЗ = $-10,3 \pm 1,09^\circ$ ($p < 0,05$) при норме $-15-20^\circ$.

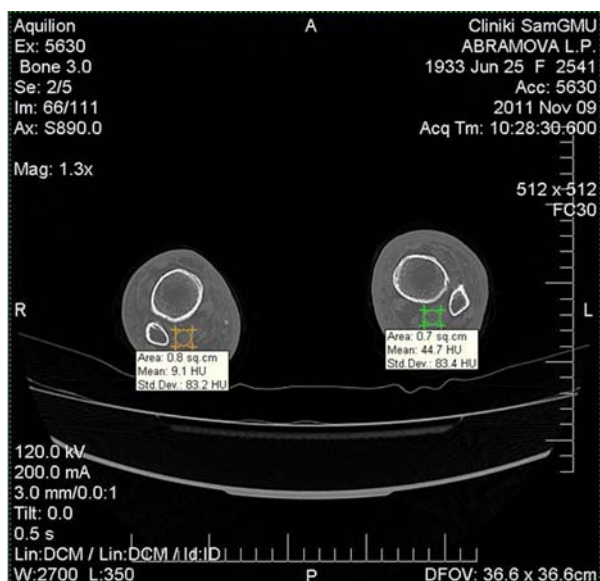
Пенетрация трофической язвы в глубину сопровождалось усилением болевого синдро-

ма. По данным рентгенологического исследования и КТ, у 12 (20,7%) пациентов с С6-классом при распространении трофической язвы на переднюю поверхность голени развивался оссифицирующий периостит с очагами остеосклероза. Частые рецидивы и длительное течение вызвали распространение патологического процесса с вовлечением в него

не только подкожной клетчатки, но и мышц, сухожилий, надкостницы и костей. Это сопровождалось образованием в нижней трети голени деревянистой плотности «турникета», состоящего из фиброзной подкожной клетчатки, оссифицированной фасции, капсулы голеностопного сустава и прилегающих сухожилий. В области трофического дефекта на КТ отмечалось ухудшение дифференцирования кожи от уплотненной подкожной жировой клетчатки. Отмечалось уменьшение толщины кожи и подкожной жировой клетчатки до $6,31 \pm 0,4$ мм. Наблюдались визуальные изменения структуры подкожной жировой клетчатки в виде множественных узелковых уплотнений и фиброзных тяжей с увеличением показателя плотности в среднем равным $8,2 \pm 0,16$ HU. При этом, аналогичные параметры у практически здоровых лиц: толщина кожи $1,87 \pm 0,09$ мм, толщина подкожной жировой клетчатки $13,21 \pm 2,23$ мм, а плотность — $125,0 \pm 3,04$ HU. При формировании рубцово-язвенного «турникета», плотность мышц в переднем фасциальном футляре в нижней трети пораженной голени в среднем составляла $17,3 \pm 0,17$ HU, в наружном компартменте — $76,8 \pm 1,4$ HU, а в задних поверхностном и глубоком футлярах, соответственно, $41,4 \pm 2,6$ HU и $-4,3 \pm 0,18$ HU (рис. 6). При этом, аналогичные параметры на интактной конечности составляли: $34,4 \pm 0,12$ HU, $35,7 \pm 2,08$ HU, $32,8 \pm 0,9$ HU и $22,8$ HU.

Изменение плотности мышечной ткани

Рис. 6. Компьютерная томограмма голени с десинтометрическим анализом мышц заднего поверхностного компартмента пациентки, 78 лет с диагнозом: Варикозная болезнь правой нижней конечности, С6, Ер, As,p,d, Pr; 09.11.2011; L



свидетельствует, по литературным данным и с нашей точки зрения, о формировании у пациентов с сочетанной патологией опорно-двигательной и венозной систем (С5-С6 класса) нижних конечностей хронического компартмент синдрома [9, 10]. Это подтверждалось данными, полученными после выполнения пациентами функционально-нагрузочной «маршевой» пробы в виде 10-15-ти минутного шага «на месте» в темпе 2 шага в секунду. Отмечались появления болей в нижних конечностях, преимущественно в икроножных мышцах голени и клинические проявления невропатии: явления гипестезии на стопе — в первом межпальцевом промежутке, который является зоной иннервации n. peroneus profundus, и на плантарной поверхности пяточной области — в зоне иннервации n. tibialis. Это соответствует компрессии данных нервов на уровне футляров голени. При КТ до лечения в покое и через 5 минут после нагрузки было отмечено увеличение сечения футляров голени: переднего — $15,4-17,4$ см², наружного — $5,4-6,3$ см², а заднего — $43,4-48,9$ см² ($p < 0,05$).

Таким образом, в результате проведенного комплексного клинико-функционального обследования пациентов, можно сделать заключение о том, что сочетанная патология опорно-двигательной и венозной систем нижних конечностей являются взаимно отягощающими заболеваниями, которые приводят к формированию артрогенного конгестивного, а при С5-С6 классах, и хронического компартмент синдромов. Выявляемая с помощью клинического анализа движений отчетливая функциональная асимметрия констатирует развитие выраженной функциональной недостаточности не только пораженной конечности, но и здоровой, что необходимо учитывать на этапах медицинской реабилитации. Стоит отметить, что у 45% пациентов отмечается постепенное снижение амплитуды движений не только голеностопных, но и коленных, а, при дальнейшем прогрессировании, и тазобедренных суставов, что неизбежно сказывается на качестве жизни пациентов. Поэтому, с нашей точки зрения, к лечению данной группы пациентов необходим мультидисциплинарный подход и оно должно проводиться совместно врачами ортопедами, флебологами, невропатологами, дерматологами и физиотерапевтами.

Выбор нашей тактики оперативно-восстановительных мероприятий при сочетании ортопедической и флебологической патологии нижних конечностей основывался на выраженности клинических проявлений. При этом одним из сложных и противоречивых разде-

лов решения проблемы деформации стоп является обоснованный выбор метода лечения [11, 12]. Из-за различий в подходах к лечению деформации стоп нет единого мнения среди травматологов-ортопедов о сроках и методах консервативного лечения или оперативной коррекции. Различны подходы к срокам оперативного вмешательства, направленного на коррекцию сопутствующей венозной патологии нижних конечностей.

Нами применяются основные способы консервативного лечения деформации стоп: физические, физиотерапевтические, а также подбор или индивидуальное изготовление подошвенных ортезов. Последнему должно придаваться наиболее важное значение, так как при этом учитываются индивидуальные особенности стопы пациента и таким образом создаются оптимальные условия для эффективной реабилитации [13]. При этом снижаются неблагоприятные нагрузки на стопу, а также голеностопный, коленный, тазобедренный суставы и позвоночник. Происходит перераспределение сил, действующих на подошвенную поверхность и поддержка свода. Создается покой болезненным участкам подошвенной поверхности и компенсация укорочений. В совокупности это приводит, в том числе, к снижению явлений конгестивного синдрома.

Физические методы реабилитации, направленные на улучшение состояния мышц и связок, выполняющих сводоподдерживающие и демпфирующие функции, включают статическую гимнастику и ЛФК (активная и аппаратная). Физиотерапевтические методы направлены на повышение функциональных возможностей элементов мышечной и нервной систем стопы и голени, стимуляцию репаративных процессов, профилактику контрактур и восстановление нарушенных функций, обменных процессов и гемодинамики. Нами используются УВЧ-терапия, электрофорез, магнито- и лазеротерапия, ритмическая стимуляция и продольная гальванизация, ультразвук, тепло- и светолечение, оксигенобаротерапия, вибротерапия, высокочастотная терапия, ударно-волновая терапия, криогенная аэротерапия, озонотерапия, а также гравитационная терапия на специальной электроцентрифуге с вектором центробежных сил краниокаудального направления и одновременной мышечной нагрузкой на нижние конечности.

При выявлении у пациентов с патологией опорно-двигательной системы С1 клинического класса венозной недостаточности мы применяем эластическую компрессию на время оперативного вмешательства и весь по-

слеоперационный период вплоть до полной активизации. При изолированном поражении поверхностных вен (С2 класс) возможной оптимальной тактикой является симультанное вмешательство: санирующая флебэктомия с минимально необходимым объемом и ортопедическая операция. Если же выявляется С2-С3 класс без выраженной клапанной недостаточности глубоких и перфорантных вен рекомендуется проведение плановой флебэктомии, а после снятия швов через 1-2 недели возможно проведение ортопедической оперативной коррекции. При сочетанной патологии опорно-двигательной системы и хронических заболеваний вен С3-С6 классов необходимо сначала выполнить флебэктомию в плановом порядке с последующей выпиской пациентов, а ортопедическое оперативное вмешательство проводить через 1-3 месяца после реабилитации.

Большинство ортопедических оперативных вмешательств на нижних конечностях сопряжены с высоким риском развития венозных тромбоэмболических осложнений. Согласно Российским клиническим рекомендациям по диагностике, лечению и профилактике венозных тромбоэмболических осложнений (Москва, 2009 г.), нами обязательно применяются низкомолекулярные гепарины и в дальнейшем — непрямые антикоагулянты. Характер профилактических мер определяется степенью риска и классом хронической венозной недостаточности. Отнесение пациента к группе с низким, умеренным или высоким риском проводится с учетом клинического диагноза, планируемого или уже проводимого лечения, соматического статуса и имеющихся у него неблагоприятных факторов. Медикаментозная профилактика начинается в предоперационном периоде или вскоре после оперативного вмешательства. Выбор тактики ведения зависит от используемого препарата и характера оперативного лечения. Чем меньше время между началом действия антикоагулянта и окончанием операции, тем больше эффективность профилактики.

Применение антикоагулянтов необходимо дополнять механическими способами профилактики венозных тромбоэмболических осложнений и, в первую очередь, использовать эластическую компрессионную терапию. У пациентов, находящихся в отделениях реанимации и интенсивной терапии или на постельном режиме, нами используется специальный противоэмболический трикотаж, обеспечивающий адекватный венозный отток в покое. Необходимый функциональный класс изделия

подбирается с учетом наличия и выраженности или отсутствия хронических заболеваний вен у пациента. Эластические бинты могут быть использованы только в случае создания биндажа врачом, владеющим техникой бинтования, или специально обученной медицинской сестрой.

В ряде случаев возможно применение инструментальных способов стимуляции мышечно-венозной помпы, таких как: перемежающаяся пневматическая компрессия, биомеханическая пневмовибрационная стимуляция и электромиостимуляция [2]. Раннее прекращение постельного режима также является одним из условий успешной профилактики венозного тромбоза и должно практиковаться во всех случаях, когда это возможно. Пациентов с низким риском развития тромбоэмболических осложнений следует максимально быстро активизировать в послеоперационном периоде. У данной группы пациентов целесообразно использовать компрессионный (профилактический) трикотаж или эластическое бинтование нижних конечностей интраоперационно и в послеоперационном периоде. При прогнозировании умеренного риска необходимо использовать антикоагулянты в профилактических дозах и в сроки, рекомендуемые производителями для этой категории пациентов. Целесообразно использовать компрессионный (профилактический) трикотаж или эластическое бинтование нижних конечностей интраоперационно и в послеоперационном периоде. Пациентам с высоким риском развития венозных тромбоэмболических осложнений показано применение антикоагулянтов в профилактических дозах и в сроки, рекомендуемые производителем, а также одновременное использование эластической компрессии и (или) перемежающейся пневматической компрессии нижних конечностей. У пациентов, перенесших крупные операции или имеющих в анамнезе венозные тромбоэмболические осложнения, продлевали введение антикоагулянтов как минимум до 4 недель. Предложенная тактика ведения пациентов позволила минимизировать риск развития тромботических осложнений при хирургической коррекции деформаций стоп и крупных ортопедических оперативных вмешательствах [1].

Пациентам с патологией опорно-двигательной системы и циркулярными венозными трофическими язвами назначали процедуры, направленные на купирование хронического компартмент-синдрома: ЛФК, медикаментозную стимуляцию и физиотерапевтическое лечение. При отсутствии положительного

эффекта от консервативного лечения выполнялось комбинированное оперативное вмешательство, направленное на коррекцию нарушений периферической венозной гемодинамики и лимфооттока. Классическая флебэктомия дополнялась послойной резекционной дерматолипэктомией (по типу shave-therapy) со свободной аутодермопластикой расщепленным кожным лоскутом, эндоскопической диссекцией перфорантных вен и в ряде случаев декомпрессионной фасциотомией мышечных футляров голени [14].

При исследовании отдаленных результатов лечения пациентов с сочетанным поражением венозной и опорно-двигательной систем нижних конечностей мы установили, что показатели качества жизни в дооперационном периоде, по данным опросника SF-36, были особенно резко снижены у пациентов с венозной патологией, соответствующей C5-C6 классам по CEAP. При C5 классе статистически значимо снижались показатели по шкалам физического компонента здоровья – PF и RP, которые составили $20,8 \pm 3,2$ и $25,6 \pm 2,1$, соответственно ($p < 0,05$). У обследуемых с выраженными рубцовыми изменениями мягких тканей голени, вовлечением в патологический процесс надкостницы и голеностопного сустава было отмечено значительное снижение показателя BP – до $32,4 \pm 1,6$ ($p < 0,05$), что свидетельствует о том, что повседневная деятельность значительно ограничена физическим состоянием пациента. Было выявлено резкое снижение показателей VT и SF – до $35,2 \pm 2,3$ ($p < 0,05$), что, по нашему мнению, прежде всего объясняется усугубляющимися ограничениями двигательной активности. У пациентов с C6 классом были отмечены самые низкие показатели качества жизни. Статистически значимо были значительно снижены показатели PF и RP, которые составили $18,4 \pm 1,4$ и $21,2 \pm 2,2$, соответственно ($p < 0,05$), и характеризовали резкое ограничение физической активности и повседневной деятельности пациентов. Отмечалось значительное снижение показателя BP – до $28,1 \pm 1,3$ ($p < 0,05$), VT и SF – до $31,4 \pm 2,1$ ($p < 0,05$). Показатели MH выражено ухудшились, достигая $29,1 \pm 1,4$ ($p < 0,05$). Таким образом, анализируя показатели качества жизни, мы убедились, что сочетанная патология опорно-двигательной и венозной систем приводят к ограничению трудоспособности, основных категорий жизнедеятельности и резкому снижению качества жизни.

Результаты оценки различных способов оперативного вмешательства с использова-

Соотношение критериев доказательной медицины у пациентов (n=119) с С5-С6 классами хронической венозной недостаточности и сопутствующей патологией опорно-двигательной системы

Группы пациентов	Критерии доказательной медицины						
	ЧИЛ (%)	ЧИК (%)	СОР (%)	САР (%)	ЧБНЛ (абс.ед)	ОШ (абс.ед)	
Комбинированная флебэктомия у пациентов с С5-С6 классами (n=119)	с операцией Коккетта (n=40)	65	55	18	10	10	1,52
	с операцией Линтона (n=29)	52	55	5,4	3	33	0,87
	с лимфоаденовенозным анастомозом (n=30)	30	55	45	25	4	0,34
	с эндоскопической диссекцией перфорантных вен (n=20)	15	55	72	40	2,5	0,14

нием критериев доказательной медицины у пациентов с С5-С6 классами венозной недостаточности и сочетанной патологии опорно-двигательной системы приведены в таблице.

Послеоперационный эффект считался хорошим при наличии объемных показателей кровотока в системе мышечных вен и более мелких сосудистых коллатералей в пределах от 165,0 мл/мин до 209,0 мл/мин, а удовлетворительным при нахождении данного показателя в границах от 210,0 мл/мин до 240 мл/мин. В качестве группы сравнения использовали результаты операций без коррекции недостаточности перфорантных вен. Расчет ключевых показателей критериев доказательной медицины проводился с использованием таблиц сопряженности [15]. В послеоперационном периоде показатели комбинированной флебэктомии с операцией Коккетта свидетельствовали о достаточно низкой ее эффективности в отдаленном периоде и об увеличении риска (ОШ=1,52). Высокое значение ЧБНЛ, полученное после операции Линтона, также фиксирует ее недостаточную эффективность. ОШ до 1 соответствует снижению риска по сравнению с контрольной группой. Анализ эффективности флебэктомии с наложением лимфоаденовенозного анастомоза продемонстрировал снижение ЧБНЛ по сравнению с предыдущими методами. Это означает снижение риска и большую эффективность метода. Значение ЧБНЛ, полученное после выполнения флебэктомии с эндоскопической диссекцией перфорантных вен, свидетельствует о ее выраженном влиянии на состояние мышечно-венозной помпы голени и объемные показатели кровотока в системе мышечных вен, а ОШ соответствует снижению риска. Таким образом, большинство способов оперативного вмешательства достаточно эффективно корригировали венозный отток.

В ближайшем послеоперационном периоде отмечалось клинически и статистически

значимое увеличение интегральных показателей качества жизни. Улучшались показатели физического и ролевого функционирования, общего состояния здоровья и жизненной активности. Но в тоже время, показатель интенсивности боли и ее влияния на способность заниматься повседневной деятельностью в раннем послеоперационном периоде продемонстрировал умеренные сдвиги в положительную сторону. У 25 (6,2%) пациентов оставались боли имеющиеся и до операции, а также судорожный синдром. В отдаленном периоде после операции количество пациентов с болевым синдромом значительно уменьшилось – 9, что составило 2,2%. Чувство тяжести, возникающее при значительной физической нагрузке, отмечали 15 (3,7%) пациентов. Отек дистальных отделов нижних конечностей выявлялся у 11 (2,7%) пациентов. У 20 (4,9%) наблюдаемых пациентов сохранялся судорожный синдром с практически не изменившейся частотой возникновения. Постепенно нарастал отек в нижней трети голени и присоединившиеся чувство тяжести, отсутствующее в ближайшем послеоперационном периоде. И хотя практически все пациенты вернулись к привычной трудовой деятельности, увеличилось количество пациентов, отмечающих рецидив симптомов венозной недостаточности. И несмотря на то, что улучшались показатели физического и ролевого функционирования, интенсивности болевого фактора, общего состояния здоровья и социальной активности, данная симптоматика вызывала неудовлетворенность пациентов результатами операции и снижала качество их жизни. По нашему мнению, появление или сохранение жалоб, а также низкие показатели качества жизни у части пациентов в отдаленном послеоперационном периоде (при достаточно высокой эффективности самого оперативного вмешательства), объясняется сопутствующей патологией опорно-двигательной системы. Отсутствие адек-

ватного ортопедического лечения в до- и послеоперационном периодах является одной из основных причин снижения качества жизни. Необходимо отметить, что оперативные вмешательства, применяемые во флебологической практике, не устраняют в должной мере функциональную недостаточность мышечно-венозной помпы, не оказывают влияния на сопутствующую патологию опорно-двигательной системы и не учитывают общие компенсаторные реакции при патологии ходьбы. Это еще раз подчеркивает необходимость комплексно-междисциплинарного подхода к решению проблемы.

Поэтому, после хирургического вмешательства по поводу хронической венозной недостаточности, выраженные ортопедические деформации стоп требуют адекватной оперативной коррекции. К ним относится поперечное плоскостопие II-III степени в сочетании с Hallux valgus I и более степени, а также молоткообразная деформация пальцев стоп. Мы считаем оправданным применение комбинированных малотравматичных реконструктивных способов с коррекцией всех элементов деформации. Непременными элементами таких операций являются, мобилизация первой плюсневой кости и первого пальца, исправление деформации сегментов с их фиксацией в оптимальном положении с целью сохранения опорной функции стопы. Однако результаты лечения в большей степени зависят не столько от способа выполненной операции, сколько от применения адекватных реабилитационных мероприятий [1].

Заключение

Анализируя результаты проведенного исследования, необходимо отметить, что при очевидном увеличении случаев сочетанного поражения опорно-двигательной и венозной систем нижних конечностей, одним из важнейших практических вопросов является выбор оптимального комплекса исследования функционального состояния статодинамики и венозного оттока. Системный подход позволяет всесторонне оценить различные патологические сдвиги в крово- и лимфообращении, выявить нарушения функциональной состоятельности нижних конечностей. К медицинской реабилитации данной группы пациентов необходим мультидисциплинарный подход, и она должна проводиться совместно врачами ортопедами, флебологами и физиотерапевтами. Разработанные критерии системного функционального подхода в диагностике

и лечении помогут избежать многих ошибок в лечении пациентов данной категории. Использование методов доказательной медицины позволяет объективно оценить результаты и разработать тактику медицинской реабилитации пациентов.

ЛИТЕРАТУРА

1. Лечение повреждений и заболеваний голеностопного сустава и стопы: монография / Г. П. Котельников [и др.]. – М. : ГЭОТАР-Медиа, 2012. – 362 с.
2. Биомеханика движений при хронической лимфovenозной недостаточности нижних конечностей / Б.Н. Жуков [и др.] // Флебология. – 2011. – Т. 5, № 2. – С. 33–37.
3. Фенотипический симптомокомплекс дисплазии соединительной ткани при недостаточности глубоких вен у больных варикозной болезнью / С. А. Сушков [и др.] // Новости хирургии. – 2006. – Т. 14, №2. – С. 32–37.
4. Сушков С. А. Осложнения при оперативном лечении варикозной болезни нижних конечностей // Новости хирургии. – 2008. – Т. 16, №1. – С. 140–51.
5. Гриневич Т.Н. Венозные тромбозы в травматологии и ортопедии: трудности диагностики / Т. Н. Гриневич // Новости хирургии. – 2010. – Т. 18, № 1. – С. 124–32.
6. Asymptomatic thrombo-embolic venous disease before total hip replacement – when the risk is important? / M. Jablonski [et al.] // Chir Narzadow Ruchu Ortop Pol. – 2008 Nov-Dec. – Vol. 73, N 6. – P. 381–85.
7. Ware J. E. The MOS 36 – item short-form health survey (SF-36). Conceptual framework and item selection / J. E. Ware // Med Care. – 1992 Jun. – Vol. 30, N 6. – P. 474–83.
8. Котельников Г. П. Доказательная медицина. Научно обоснованная практика : монография / Г. П. Котельников, А. С. Шпигель. – М. : ГЭОТАР-Медиа, 2012. – 336 с.
9. Иванов В. И. Компаратмент-синдром: диагностика, клиника, лечение / В.И. Иванов // Вестн. травматологии и ортопедии им. Н. Н. Приорова. – 2006. – № 3. – С. 80–86.
10. Значение компьютерной томографии в диагностике хронического компартмент синдрома у пациентов с трофическими язвами нижних конечностей венозной этиологии / С. Е. Каторкин [и др.] // Вестн. эксперим. и клин. хирургии. – 2012. – Т. V, № 2. – С. 330–34.
11. Wülker N. The treatment of hallux valgus / N. Wülker, F. Mittag // Dtsch Arztebl Int. – 2012 Dec. – Vol. 109, N 49. – P. 857–67.
12. Shurnas P. S. Hallux rigidus: etiology, biomechanics, and nonoperative treatment / P. S. Shurnas // Foot Ankle Clin. – 2009 Mar. – Vol. 14, N 1. – P. 1–8.
13. Biomechanics of postoperative shoes: plantar pressure distribution, wearing characteristics and design criteria: a preliminary study / R. Schuh [et al.] // Arch Orthop Trauma Surg. – 2011 Feb. – Vol. 131, N 2. – P. 197–203.
14. Christenson J. T. Subcutaneous fasciotomy and

eradication of superficial venous reflux for chronic and recurrent venous ulcer: mid-term results / J. T. Christenson, C. Prius, G. Gemayel // Phlebology. – 2011 Aug. – Vol. 26, N 5. – P. 197–202.

15. Клинико-функциональный анализ вариантов оперативных вмешательств при осложненных формах хронической венозной недостаточности с позиций доказательной медицины / Б. Н. Жуков [и др.] // Хирург. – 2012. – № 7. – С. 45–51.

Адрес для корреспонденции

443079, Российская Федерация,
г. Самара, пр-т К. Маркса, д. 165 «Б»,
Клиники Самарского государственного
медицинского университета,
кафедра и клиника травматологии,
ортопедии и экстремальной хирургии,
лаборатория клинической биомеханики,
тел. моб.: + 7 917 116-86-35,
e-mail: ysizonenko@yandex.ru,
Сизоненко Ярослав Владимирович

Сведения об авторах

Котельников Г.П., академик РАМН, Заслуженный деятель науки РФ, д.м.н., профессор, заведующий кафедрой и клиникой травматологии, ортопедии и экстремальной хирургии, ректор ГБОУ ВПО «Самарский государственный медицинский университет».

Лосев И.И., д.м.н., профессор кафедры и клиники травматологии, ортопедии и экстремальной хирургии, проректор по клинической работе, главный

врач Клиник ГБОУ ВПО «Самарский государственный медицинский университет».

Сизоненко Я.В., к.м.н., заведующий лабораторией клинической биомеханики Клиник ГБОУ ВПО «Самарский государственный медицинский университет».

Каторкин С.Е., к.м.н., доцент кафедры и клиники госпитальной хирургии ГБОУ ВПО «Самарский государственный медицинский университет».

Поступила 19.02.2013 г.

УВАЖАЕМЫЕ КОЛЛЕГИ!

**17-21 сентября 2013 года в городе Астрахани,
состоится III СЪЕЗД ХИРУРГОВ ЮГА России с международным участием**

НАУЧНАЯ ПРОГРАММА СЪЕЗДА:

- Новые технологии в сердечно-сосудистой и торакальной хирургии;
- Современные технологии в неотложной хирургии;
- Вопросы хирургической гастроэнтерологии;
- Хирургическая инфекция и паразитарные заболевания;
- Хирургическая помощь при сочетанной травме;
- Вопросы эндокринной хирургии;
- Новые технологии в колопроктологии;
- Тромбоэмболические осложнения в хирургии.

Дополнительная информация на сайте: <http://agma.astranet.ru>