

А.Б. ЛАРИЧЕВ <sup>1</sup>, Е.Ж. ПОКРОВСКИЙ <sup>2</sup>, А.А. ДЫЛЕНКО <sup>1</sup>

## РЕЗУЛЬТАТЫ ЛЕЧЕНИЯ РАСПРОСТРАНЕННОГО ГНОЙНОГО ПЕРИТОНИТА С ДЕКОМПЕНСАЦИЕЙ ПОЛИОРГАННОЙ ДИСФУНКЦИИ

ГБОУ ВПО «Ярославская государственная медицинская академия» <sup>1</sup>,

ГБОУ ВПО «Ивановская государственная медицинская академия» <sup>2</sup>,

Российская Федерация

**Цель.** Оценить эффективность комплексного хирургического лечения пациентов с распространенным гнойным перитонитом в стадии декомпенсации полиорганной дисфункции.

**Материал и методы.** В работе представлен проспективный анализ лечения 98 пациентов с ургентной абдоминальной патологией, осложнившейся распространенным гнойным перитонитом с декомпенсацией полиорганной дисфункции. Основу лечебного комплекса составляло оперативное вмешательство, включавшее ликвидацию источника перитонита, назогастроинтестинальную интубацию и перитонеальный лаваж в серии этапных санационных релапаротомий. Из экстракорпоральных методов детоксикации использовали гемо- и лимфосорбцию. Эффективность лечения оценивали посредством физических, клинико-лабораторных, биохимических и специальных методов исследования (бактериологический, газо-жидкостная хроматография, компьютерная фоноэнтерография, цистоманометрия).

**Результаты.** Несмотря на абсолютность показаний к этапной санации брюшной полости и экстракорпоральной детоксикации, декомпенсация витальных систем существенно ограничивала их использование. С учетом тяжести состояния пациентов санационные мероприятия «по программе», имевшие малую надежду на удачу, реализованы у 43 пациентов. Выраженный слипчивый процесс в брюшной полости, массивные наложения фибрина и стойкий парез кишечника не позволили осуществить видеолaparоскопическую санацию. Сохранение интоксикации на фоне недостаточной эффективности первичных интракорпоральных органо-реанимационных мероприятий в абдоминальной сфере, дополненных серией этапных санационных релапаротомий, не способных ликвидировать эндотоксикоз, определяло показания к лимфо- и гемосорбции. Перечисленные меры сопровождались летальностью 77,4%.

**Заключение.** При лечении пациентов с распространенным гнойным перитонитом в стадии декомпенсации полиорганной дисфункции традиционная операция не приостанавливает поступательное прогрессирование патологического процесса. Более агрессивный подход к заболеванию сопряжен с проблемой возможного срыва функционального статуса витальных систем. Часто наблюдаемая крайняя степень сердечнососудистой недостаточности не позволяет в полном объеме реализовать потенциал этапных санаций брюшной полости «по программе», в том числе с помощью видеолaparоскопической методики, а также существенно ограничивает клинические возможности экстракорпоральной детоксикации.

*Ключевые слова:* перитонит, полиорганная дисфункция, лечение

**Objectives.** To estimate efficiency of a complex surgical treatment of patients with the generalized purulent peritonitis in the stage of decompensation of multiple organ dysfunction.

**Methods.** The analysis of treatment results of 98 patients with the urgent abdominal pathology, complicated by the generalized purulent peritonitis with the multiorgan dysfunction decompensation is presented in this paper. Operative intervention including liquidation of a source of peritonitis, nasogastrintestinal intubation and peritoneal lavage in a series of staged remedial relaparotomies. Extra corporal methods of detoxification was presented by hemo- and lymph sorption. Efficiency of medical actions was estimated by means of physical, clinical-laboratory, biochemical and special methods of investigation (bacteriological, gas-liquid chromatography, computer phonoenterography, cystomanometry).

**Results.** Despite of absoluteness of indications for the staged sanitation of the abdominal cavity and extra corporal detoxification, decompensation of vital systems essentially limited its application. Taking into account the severity of patients' condition the sanitation actions "under the program" having low chances for success were realized in 43 patients. Expressed adhesion process in the abdominal cavity, massive deposition of fibrin and stable intestinal paresis didn't permit to perform video laparoscopic sanitation. Presence of intoxication on the insufficient efficiency background of primary intracorporeal resuscitative actions in the abdominal sphere, supplemented by a series of staged sanitation relaparotomies incapable to eliminate endotoxemia have defined the indications for lymph- and hemosorption. The enumerated measures were accompanied by a high lethality (77,4%).

**Conclusions.** At treatment of patients with generalized purulent peritonitis in the stage of multiorgan dysfunction decompensation, traditional surgery doesn't stop the progressing of the pathological process. More aggressive approach to the given disease is associated with the problem of possible failure of the functional status of vital systems. Often observable extreme degree of the cardiovascular insufficiency does not allow realizing the potential of staged sanitations of the abdominal cavity "under the program", including video laparoscopy technique as well as limits essentially clinical opportunities of extra corporal methods of detoxification.

*Keywords:* peritonitis, multiorgan dysfunction, treatment

### Введение

Доподлинно известно, что распространенный гнойный перитонитотягощен страданием жизненно важных органов и систем – мульти-системной дисфункцией [1, 2, 3, 4, 5, 6]. Наибольшую озабоченность вызывают пациенты с крайней степенью ее выраженности, когда устранение источника поражения брюшинного покрова не приводит к выздоровлению. Именно эта категория определяет высокую летальность, достигающую 90% [6, 7, 8].

Многолетний опыт свидетельствует, что квалифицированно выполненное оперативное вмешательство в сочетании с комплексом органо-реанимационных мер в абдоминально-спланхнической сфере может оказать решающее влияние на развитие болезни и ее исход. Однако при полиорганной недостаточности возникает настоятельная необходимость потенцирования интракорпоральных способов, включая интестинальную декомпрессию, перитонеальный и энтеральный лаваж с санацией брюшной полости в серии этапных релапаротомий «по программе». Наверстывание же упущенных возможностей за счет экстракорпоральных методов детоксикации, изначально непредусмотренных и неучтенных в плане лечения, часто бывает запоздалой и потому малоэффективной мерой борьбы за жизнь пациента [9, 10]. Поэтому с позиции практической хирургии важно иметь обоснованные критерии своевременности использования различных способов детоксикации и знать их оптимальное место в обширном спектре практикуемых лечебных мероприятий.

**Цель.** Оценить эффективность комплексного хирургического лечения пациентов с распространенным гнойным перитонитом вставил декомпенсации полиорганной дисфункцией.

### Материал и методы

Основу работы составил проспективный анализ результатов лечения 98 пациентов с острой хирургической патологией органов брюшной полости, осложнившейся распространенным гнойным перитонитом с декомпенсацией полиорганной дисфункции в соответствии с классификацией А.Б. Ларичева с соавт. (1997) [9], которая предполагает трехэтапное ее развитие: компенсации (биорганная недостаточность), суб- и декомпенсации.

Пациенты лечились в клинике общей хирургии Ярославской государственной медицинской академии (Городская больница имени Н.А. Семашко, г. Ярославль) и в клинике хирургических болезней педиатрического факультета Ивановской государственной медицинской академии (4-я городская клиническая больница, г. Иваново) в период с 1990 по 2010 год. Использовано исследование типа “case-control study” – «случай-контроль». За указанный временной промежуток были отобраны все случаи распространенного гнойного перитонита с декомпенсацией полиорганной дисфункции, когда лечение было организовано в соответствии с едиными принципами ургентной хирургии, включая аналогичность оперативного пособия и консервативных мер, использованных в до- и послеоперационном периоде.

Во всех анализированных наблюдениях давность заболевания превышала 3 суток от его начала. Большую часть составили лица мужского пола 68 человек (69,4%) и в возрасте старше 60 лет 58 пациентов (59,2%). В качестве основной причины перитонита фигурировали прободная язва желудка 17 (17,3%) пациентов, кишечная непроходимость и абдоминальная травма по 16 человек (16,3%), а также деструктивные формы острого аппендицита и ущемленная грыжа по 14 пациентов (14,3%). Среди других заболеваний, вызвавших воспалительный процесс, встречались гнойный оментит, перфорация толстой кишки, опорожнение абсцесса селезенки или гнойника иной локализации в свободную брюшную полость. В подавляющем числе наблюдений имелись сопутствующие заболевания. У всех пациентов диагностирована гипертоническая болезнь, у 95 (94,6%) – ишемическая болезнь сердца, у 60 (59,5%) – сахарный диабет. У всех мужчин отмечалась гиперплазия предстательной железы, а у 17 (55,5%) женщин – хронические заболевания внутренних половых органов.

После определения показаний к операции основной задачей предоперационной подготовки была коррекция волевических нарушений. Адекватность лечения определяли достигнутым средним артериальным давлением не менее 55–60 мм рт. ст., центрального венозного давления не менее 10 см водного столба, частоты сердечных сокращений не более 120 в минуту, периферической оксигенации кожи выше 95% и диуреза в пределах 0,5 мл/кг/час. Всем пациентам проводили антибактериальную терапию

путем болюсного внутривенного введения 2 г цефотаксима или 2 г цефепима в сочетании с метронидазолом (500 мг). Для профилактики тромбоемболических осложнений подкожно вводили 0,3 мл фраксипарина (2850 МЕ анти- $X_a$  факторной активности), продолжив лечение тем же препаратом после операции.

При достижении желаемого эффекта выполняли срединную лапаротомию, во время которой после устранения источника перитонита осуществляли декомпрессию желудочно-кишечного тракта посредством тотальной назогастроинтестинальной интубации. Для повышения санационного эффекта использовали перитонеальный лаваж стерильным физиологическим раствором хлорида натрия общим объемом в 5-8 л до получения «чистых» промывных вод. На завершающем этапе операции брюшную полость дренировали перчаточными или трубчатыми дренажами через контрапертуры в подвздошных областях и в подреберье с зашиванием срединной раны наглухо.

При определении показаний к этапной санации брюшной полости учитывали сочетанную оценку тяжести полиорганной дисфункции [7] и индекс брюшной полости [2]. Для проведения этапного перитонеального лаважа выполняли релапаротомию через 24-48 часов после первичного вмешательства.

В ближайшем послеоперационном периоде проводили инфузионную терапию с использованием коллоидных (альбумин 100-500 мл в сутки) и кристаллоидных растворов (глюкоза 0,25% — 400-800 мл, Рингера — 500-1000 мл, лактасол — 500-1000 мл в сутки). Для обеспечения нутритивной поддержки парентерально вводили жировые эмульсии (липофундин 20%), аминоклазма Е 10%, аминокислоты 800, аминовен 6% и другие средства. С антибактериальной целью внутривенно вводили цефалоспорины III поколения (цефтриаксон по 4-8 г в сутки, цефепим по 6 г в сутки) и метронидазол по 1,5 г в сутки. Из противогрибковых средств практиковали внутривенную инфузию пefлоксацина по 800 мг в сутки. После идентификации возбудителя и определения его чувствительности к антибиотикам при необходимости меняли препарат.

Для проведения гемосорбции использовали вено-венозный сосудистый контур, пропускающий кровь через сорбент марки СКН. Гемодиализацию осуществляли роликовым насосом «УНИРОЛ-05» со скоростью 60-100 мл/минуту. Для лимфосорбции осуществляли наружное дренирование грудного лимфатического протока. Собранную в течение суток лимфу очищали с помощью угольного сорбента СКН

и выполняли ее реинфузию со скоростью 30 мл/мин.

Для оценки тяжести состояния пациента использовали параметры физического обследования, общий анализ крови, мочи, а также лабораторные показатели (содержание глюкозы, общего белка, мочевины, креатинина, билирубина в плазме крови), которые определяли с помощью биохимического анализатора «Сапфир-400» и «KONE» по общепринятым методикам [11].

В работе использовали бактериологический метод идентификации высеваемых из брюшной полости микроорганизмов с отдельным культивированием аэробов и анаэробов и определением их чувствительности к антибиотикам [МУК 4.2.1890 — 04]. Характеристику микробиологического спектра абдоминальной сферы дополняли газо-жидкостной хроматографией, позволявшей верифицировать летучие жирные кислоты (уксусную, пропионовую, масляную). Их количество оценивали с помощью хроматографа МОЗХ (модель 3700) с пламенно-ионизационным детектором. Кислоты идентифицировали при помощи аналитических стандартов компьютерной программы «МультиХром» [12].

С целью объективизации функционального состояния желудочно-кишечного тракта использовали компьютерную фонэнтерографию с помощью электронного прибора ФЭГ «Спектр» (фирма «Нейрософт»). При этом вычисляли сумму амплитуд звуковых сигналов в минуту, отражающую силу сокращений кишечной стенки, количество сигналов в минуту, указывающее на число перистальтирующих сегментов кишечника, и среднюю длительность звуковых сигналов в секундах, свидетельствующую о продолжительности пропульсивных волн этих сегментов. Контроль интраабдоминальной гипертензии осуществляли непрямым методом цистоманометрии, за норму принимали давление внутри мочевого пузыря до 12 мм водного столба при горизонтальном положении пациента [10].

Статистическую обработку материала выполняли с помощью стандартного программного обеспечения OpenOfficeCalc 3.1.1., вычисляя средние величины количественных показателей ( $M \pm m$ ), различия средних величин оценивали по коэффициенту Стьюдента. За числовую меру объективной возможности осуществления определенного события считали вероятность 95% ( $p < 0,05$ ).

## Результаты и обсуждение

В соответствии с избранной нами клас-

сификацией распространенного перитонита проанализированы результаты лечения пациентов с декомпенсированным статусом мультисистемных проблем, завершающих цепочку событий: поражение органа — воспаление брюшины — биорганная дисфункция — полиорганная недостаточность.

Все пациенты поступали в хирургический стационар в тяжелом состоянии. Полноценный контакт с ними часто был невозможен в связи с утратой сознания вплоть до комы 53 человека (54%), пациенты не проявляли интерес к окружающей обстановке, были сонливы, апатичны, неадекватно оценивали свое состояние или относились к нему с безразличием. При осмотре обращали на себя внимание заостренные черты лица, тотальный цианоз, выраженная сухость слизистых, мраморность и пастозность кожного покрова. О дыхательной недостаточности свидетельствовала одышка до  $24,8 \pm 2,3$ , у половины пациентов она достигала 30 и более в минуту, что служило поводом к использованию искусственной вентиляции легких. У всех пациентов выслушивались хрипы, которые в 73 (74,9%) наблюдениях носили множественный влажный характер. Негативное влияние катастрофы в животе проявлялось рентгенологически в виде высокого стояния купола диафрагмы (9 пациентов — 10,8%), реактивного плеврита (59 человек — 60,5%), ателектазов в базальных сегментах легких (77 пациентов — 78,4%).

О страдании сердечнососудистой системы свидетельствовал аритмичный, частый, слабого наполнения пульс ( $112,5 \pm 13,4$ , а у 13,5% пациентов — более 120 в минуту) и тенденция к гипотонии ( $86,9 \pm 26,3$  /  $56,5 \pm 13$  мм Hg), на электрокардиограмме отмечались тахиформы нарушения ритма с ишемией миокарда.

Основу комплексной оценки абдоминальной сферы составляли физикальные данные: у всех пациентов живот был увеличен в объеме, не участвовал в дыхании, болезнен при пальпации, напряжен во всех отделах, перкуторно имел место высокий тимпанит, пери-

стальтика не выслушивалась, всегда отчетливо определялась перитонеальная симптоматика. В унисон этому выглядели показатели фоноэнтерографии, указывавшие на шестикратное относительно нормы угнетение силы сокращения кишечной стенки и продолжительности пропульсивных волн минимального числа перистальтирующих сегментов кишечника ( $p < 0,05$ ) (таблица 1). Напряженность ситуации дополняли результаты цистоманометрии: у 84 (85,7%) пациентов давление внутри мочевого пузыря составляло  $32,2 \pm 1,9$  мм водного столба, что достоверно превышало нормальные показатели ( $p < 0,05$ ) и указывало на выраженность синдрома интраабдоминальной гипертензии. В остальных наблюдениях оцениваемый показатель соответствовал  $26 \pm 2,4$  мм водного столба.

Среди признаков системной реакции на воспаление в 71 (72,9%) наблюдении обнаруживалась гипертермия в пределах  $38^\circ$  С и более. В 85 (86,5%) случаях имела место олигурия ( $250 \pm 50$  мл) на фоне гипозиостенурии, цилиндрурия отмечена у всех пациентов, протенинурия у 82 (83,8%) и лейкоцитурия в 83 наблюдениях (94,6%). В крови лейкоцитоз достигал  $22 \pm 8,6 \times 10^9$ /л с нейтрофильным сдвигом влево до  $18 \pm 3\%$  палочкоядерных форм. Эту картину дополняли признаки анемии (эритроциты —  $3,4 \pm 0,5 \times 10^{12}$ /л, гемоглобин —  $87 \pm 7,3$  г/л), свидетельствовавшие о выраженности интоксикации.

Биохимические показатели указывали на истощение функциональных возможностей витальных органов и систем. Гликемия в среднем составляла  $9,3 \pm 6,7$  ммоль/л, гипопро-теинемия —  $49 \pm 3,2$  г/л. Нарушения детоксикационной функции печени подтверждались высоким содержанием мочевины ( $17,15 \pm 2,3$  ммоль/л), креатинина ( $168 \pm 39,5$  мкмоль/л), общего билирубина ( $27 \pm 8,1$  ммоль/л) и электролитным дисбалансом (калий —  $6,9 \pm 1,3$  мкмоль/л) крови.

Интегральный критерий тяжести по шкале SOFA составлял  $11,1 \pm 2,8$  баллов (прогноз

Таблица 1

**Показатели компьютерной фоноэнтерографии  
у пациентов с распространенным гнойным перитонитом (M±m)**

Оцениваемый показатель	Этап исследования		
	физиологическая норма	до операции	через 72 часа после операции
Сила сокращения кишечной стенки (мв /мин.)	$20,77 \pm 1,8$	$3,2 \pm 1,6^*$	$3,1 \pm 1,6^*$
Число перистальтирующих сегментов кишечника (выбр./мин.)	$74 \pm 3,2$	$11,5 \pm 3,1^*$	$11,5 \pm 3,1^*$
Продолжительность пропульсивных волн (в сек.)	$0,67 \pm 0,07$	$0,08 \pm 0,04^*$	$0,08 \pm 0,04^*$

Примечание.\* —  $p < 0,05$  по сравнению с физиологической нормой

летальности более 68%). В свою очередь ЛИИ находился на уровне  $4,6 \pm 2,7$  баллов и указывал на тяжелый эндотоксикоз. Отсюда логично заключение: на этой стадии развития гнойного перитонита резервы организма находятся на грани истощения функции витальных систем в виде неуклонного прогрессирования гиподинамического синдрома, способствующего гипоперфузии тканей, что усугубляется дыхательной недостаточностью. В свою очередь, эндотоксикоз приводит к развитию печеночно-почечной недостаточности, которая объективно подтверждается клинико-лабораторными параметрами.

При бактериологическом исследовании перитонеального экссудата на момент первичного оперативного вмешательства до санационных мероприятий выявлена поливалентная флора с преобладанием *E. coli*, *Enterococcus spp.*, *Enterobacter spp.* и *Streptococcus spp.* На фоне относительно высокой частоты встречаемости анаэробов – 13,8% (рис. 1) Во всех наблюдениях сохранялась чувствительность высеваемой флоры к широко используемым антибактериальным препаратам, в частности к меропенему и цефатаксиму.

Изучая содержание летучих жирных кислот в крови и экссудате из брюшной полости, установлено, что концентрация уксусной и пропионовой кислот превышала физиологическую норму в 2-3,5 раза. Уровень же масляной кислоты превосходил условный норматив в 7,5-8 раз ( $p < 0,05$ ) (таблица 2), что подтверждало выраженность синдрома энтеральной не-

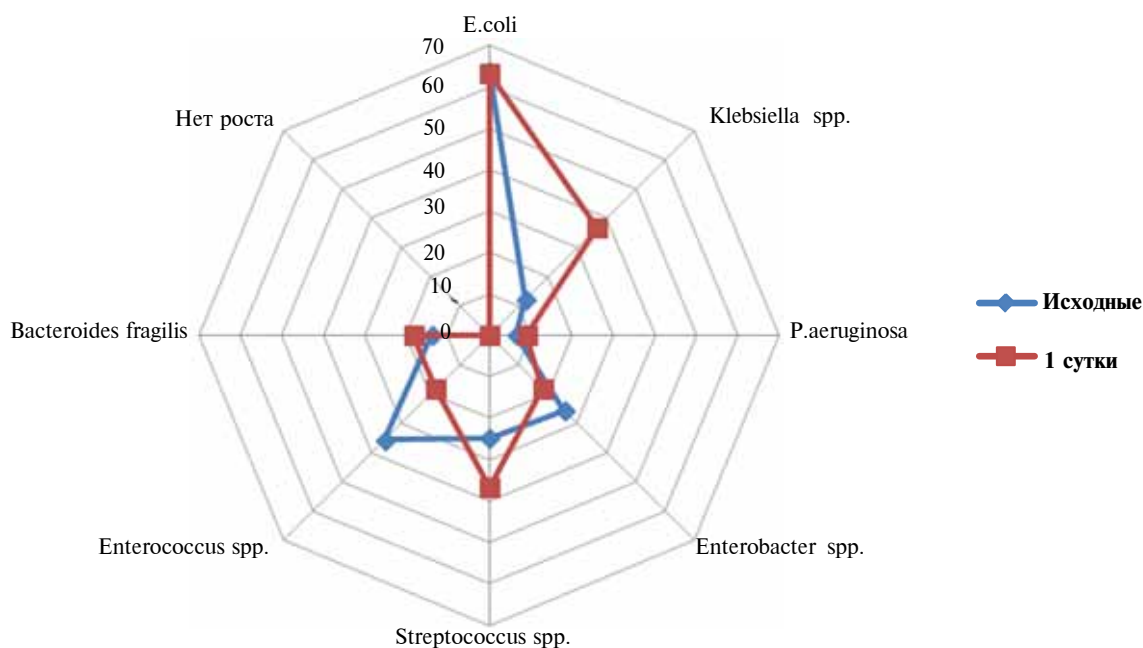
достаточности с нарушением барьерной функции кишечной стенки и дислокацией условно-патогенных анаэробов из кишечника в свободную брюшную полость нарушен [13].

Тяжесть клинической ситуации коррелировала с интраоперационной находкой: в брюшной полости повсеместно распространялся гнойно-фибринозный выпот, на делятированных петлях тонкой кишки определялись массивные плотные наложения фибрина. Это подтверждало крайнюю степень дисфункции желудочно-кишечного тракта и брюшины, когда индекс брюшной полости превышал критическую величину – 13 баллов.

В подобной ситуации основу лечения составляла экстренная операция, являвшаяся по своей сути органо-реанимационным комплексом в абдоминально-спланхической зоне. На этом фоне для хирурга наиболее сложным в тактическом плане было принятие решения о возможности выполнения этапной санации. Следуя традиционным рекомендациям, этот вопрос окончательно решали спустя 24-48 часов в надежде получить позитивную динамику болезни.

Как показали дальнейшие события, в первые сутки после операции все пациенты нуждались в продленной респираторной поддержке, обеспечивая сатурацию на уровне  $94 \pm 3\%$ . При этом у половины пациентов (49 человек) кожный покров сохранял мраморно-цианотичную окраску, у остальных имел место акроцианоз. Настораживала устойчивость тахикардии – более 100 в минуту, необходимость катехолами-

**Рис. 1. Микробиология брюшной полости при перитоните с декомпенсированной полиорганной дисфункцией в предоперационном периоде (n=27)**



**Содержание летучих жирных кислот  
при распространенном гнойном перитоните (в ммоль/л; n=21) (M±m)**

Этап исследования		Исследуемая кислота		
		уксусная	пропионовая	масляная
Кровь	в норме	0,090±0,002	0,00012±0,00002	0,00002±0,00001
	исходное	0,280±0,050	0,00026±0,00004	0,00015±0,00003
	через 24 часа	0,250±0,030*	0,00025±0,00004*	0,000015±0,00002*
Эксудат	исходное	0,320±0,040	0,00026±0,00004	0,00016±0,00002
	через 24 часа	0,330±0,030*	0,00026±0,00003*	0,00015±0,00002*

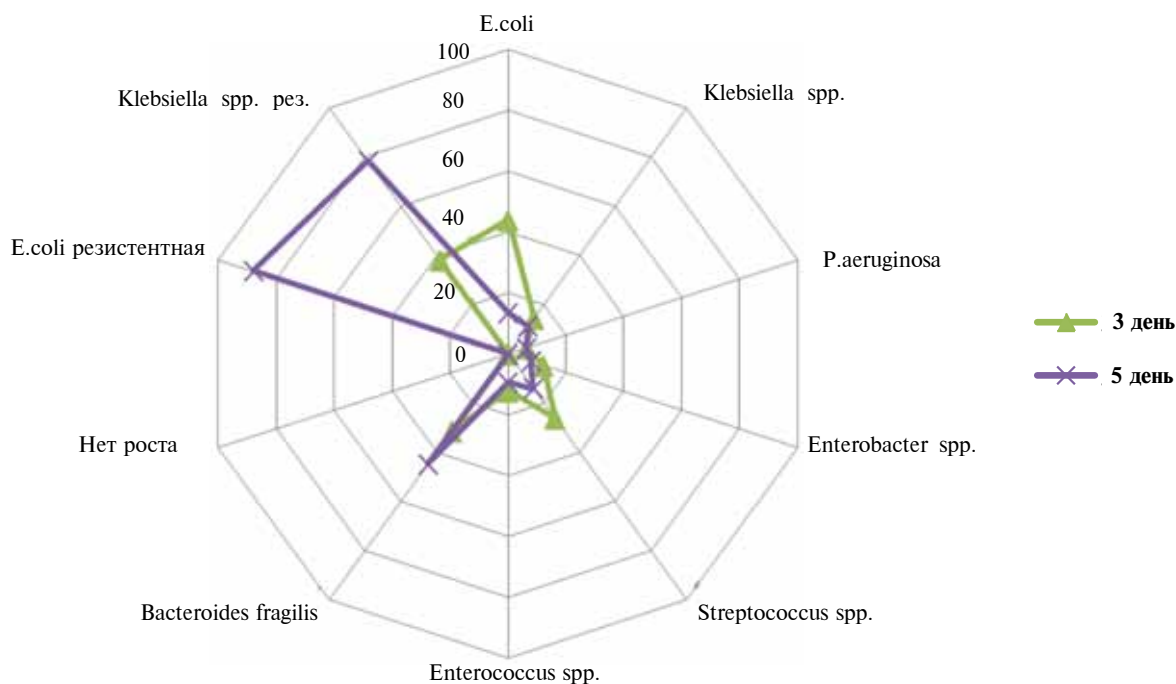
Примечание.\* –  $p > 0,05$  в сравнении с исходными значениями

нов для поддержания артериального давления, сохранение гипертермии в пределах 37–38°C и олигурии, при этом в моче все также определялись цилиндрурия, протеинурия, лейкоцитурия, гипоизостенурия, которые указывали на сохранение почечной недостаточности. Сохранялся лейкоцитоз в периферической крови ( $20 \pm 8,2 \times 10^9$  /л) со сдвигом формулы влево ( $18 \pm 5\%$  палочкоядерных нейтрофилов). Количество эритроцитов и содержание гемоглобина оставались на предоперационном уровне. Гликемический профиль варьировал в пределах  $9,1 \pm 6,6$  ммоль/л, плохо поддавалась коррекции гипопроотеинемия ( $55,1 \pm 6,1$  г/л), нарастал уровень креатинина (до  $180 \pm 52,4$  мкмоль/л) и общего билирубина (до  $30,1 \pm 7,7$  ммоль/л). Аналогично исходной была рентгенологиче-

ская картина легких и электрокардиографические данные. По шкале SOFA тяжесть состояния исчислялась на уровне  $10,1 \pm 2,5$  баллами, а ЛИИ соответствовал  $4,3 \pm 2,6$ , достоверно не отличаясь от дооперационного значения этих показателей ( $p > 0,05$ ).

В первые сутки после операции микробный пейзаж брюшной полости был схож с исходным за исключением более частого высеивания анаэробов, ни в одном из наблюдений не было стерильных мазков (рис. 1). В свою очередь содержание летучих жирных кислот в крови и в перитонеальном экссудате не имело какой-либо положительной динамики ( $p > 0,05$ ) (таблица 2). Фоноэнтерографически регистрировалось угнетение функции кишечника в виде тяжелого парали-

**Рис. 2. Микроэкология брюшной полости при перитоните с декомпенсированной полиорганной дисфункцией в послеоперационном периоде (n=18)**



тического илеуса. На дооперационном уровне оставались показатели цистоманометрии ( $p > 0,05$ ) (таблица 1). Это объяснялось лишь недостаточной эффективностью первичной операции, что служило веским аргументом в пользу необходимости дополнительной санации брюшной полости.

Выполнение повторной операции сдерживалось тяжестью общего состояния пациента, усугублявшейся пожилым возрастом с «буке-том» сопутствующих заболеваний. Учитывая первоначально обнаруженный в брюшной полости выраженный слипчивый процесс, массивные наложения фибрина, стойкий на грани декомпенсации парез кишечника, видеолaparоскопическую санацию провести не представлялось возможным. Поэтому у 43 пациентов была выполнена релапаротомия, во время которой всякий раз подтверждались ожидания относительно продолжающейся катастрофы в брюшной полости: фибрин покрывал петли кишок, формируя плохо разъединяемый конгломерат, в отлогих местах и между петлями кишечника определялось скопление гнойного экссудата. Методика санационных манипуляций не отличалась от аналогичного пособия при первичной операции. У 30 пациентов была достаточной одна релапаротомия «по программе», в 7 наблюдениях этапный лаваж проводили дважды, еще у 6 потребовалось три и более повторных санаций.

В течение двух суток после повторной операции у выживших пациентов исчезла тахикардия ( $87,3 \pm 2,3$  в минуту), стабилизировалось артериальное давление ( $118,33 \pm 13,01 / 76,7 \pm 13,6$  мм рт. ст.), купировалась одышка ( $18 \pm 2,83$  дыханий в минуту). Вопреки перечисленным позитивным тенденциям сохранялась олигурия ( $612,5 \pm 20$  мл), которую объясняли сохранением интоксикации на фоне недостаточной эффективности интракорпоральных органо-реанимационных мероприятий в абдоминальной сфере. Для исправления ситуации в лечебный комплекс были включены экстракорпоральные методы детоксикации: по 2 сеанса лимфосорбции (3 пациента) и гемосорбции (10 пациентов) через 24 часа и 48 часов после операции. Из них умерло 5 человек.

Таким образом, при лечении пациентов распространенным гнойным перитонитом в стадии декомпенсации полиорганной дисфункции используемый комплекс мероприятий, включающий первичную операцию с ликвидацией причинного очага инфекции, декомпрессию кишечника, перитонеальный лаваж в серии этапных санационных релапаротомий, интенсивную инфузионную и анти-

бактериальную терапию, а также экстракорпоральную детоксикацию, умерло 76 пациентов, уровень летальности составил 77,4%.

К сожалению, у большей части пациентов в силу объективных обстоятельств пришлось отказаться от санационных мероприятий «по программе». Им проводили интенсивную терапию, которая фактически носила реанимационный характер. На этом фоне сохранялась тахикардия ( $118,9 \pm 2,3$  в минуту), оставалось низким артериальное давление ( $93,48 \pm 3,2 / 40,8 \pm 9,0$  мм Hg), не позволившее выполнить повторную санацию ни в первые сутки, ни в последующем. Нарастание одышки до  $27,6 \pm 3,2$  в минуту сочеталось с олигурией ( $718,65 \pm 3,2$  мл). В крови сохранялся умеренный лейкоцитоз ( $15,3 \pm 1,3 \times 10^9$ /л), анемия (эритроциты —  $3,62 \pm 0,01 \times 10^{12}$ /л, гемоглобин —  $102,9 \pm 3,5$  г/л), гипергликемия ( $6,54 \pm 0,18$  ммоль/л). Отрицательную динамику клинико-лабораторных показателей подтверждали изменения интегральных параметров. На пятые сутки лечения тяжесть состояния пациентов оценивалась по шкале SOFA в  $14,8 \pm 2,2$  баллов (прогноз летальности выше 83%), а ЛИИ достигал  $7,8 \pm 3,2$ , что было хуже по сравнению с исходным уровнем ( $p < 0,05$ ).

О низкой эффективности лечения свидетельствовала микроэкология брюшной полости. С третьего дня все чаще появлялись антибиотикорезистентные штаммы, что объяснялось инвазией внутрибольничной флоры. В свою очередь, увеличение числа анаэробов связывали с дислокацией кишечной флоры на фоне нарушения протективных свойств кишки (рис. 2). Данная информация с высокой долей вероятности позволяла говорить об изменении статуса вторичного перитонита на третичный, тем самым обусловив пессимизм относительно выздоровления пациентов [14, 15].

В процессе лечения изменения содержания летучих кислот в биологических средах выглядели следующим образом. Концентрация уксусной, пропионовой и масляной кислоты в крови возрасла до  $0,29 \pm 0,03$ ,  $0,00026 \pm 0,00004$  и  $0,00017 \pm 0,00002$  ммоль/л соответственно, в перитонеальном же экссудате она была еще выше —  $0,35 \pm 0,03$ ,  $0,00028 \pm 0,00003$  и  $0,00018 \pm 0,00003$  ммоль/л соответственно ( $p < 0,05$ ). Это свидетельствовало о неблагоприятном течении перитонита с прогрессированием синдрома кишечной недостаточности, которое подтверждалось данными фоноэнтерографии: угнетение силы сокращения кишечной стенки в 6 и более раз, катастрофическое снижение числа перистальтирующих сегментов кишечника и уменьше-

ние продолжительности пропульсивных волн ( $p < 0,05$ ). О крайней степени выраженности синдрома интраабдоминальной гипертензии свидетельствовала величина внутрибрюшного давления ( $31,2 \pm 1,4$  мм водного столба).

Отрицательная динамика клинико-лабораторных и специальных показателей, характеризующих декомпенсированную выраженность мультисистемной дисфункции, в большинстве случаев оказалась сопряженной с летальным исходом, имевшим место в 38 клинических наблюдениях, что составило 69% от числа пациентов, у которых этапные санации не использовались.

### Заключение

Биологическая диалектика и коварство перитонита, приобретающего самостоятельный автономный диктат развития в стадии декомпенсации мультисистемной недостаточности, приводит к неуправляемости процесса и резистентности к распространенным методам лечения. Именно в этой группе пациентов с общим гнойным перитонитом порождена реальная угроза жизни с высочайшей летальностью (по нашим данным от 69 до 77,4%). К сожалению, декомпенсация полиорганной дисфункции (особенно со стороны сердечно-сосудистой системы) не позволяет в полном объеме реализовать потенциал этапных санаций брюшной полости «по программе», в том числе видеолапароскопическую ее методику, а также существенно ограничивает клинические возможности экстракорпоральных методов детоксикации.

### ЛИТЕРАТУРА

1. Гостищев В. К. Перитонит / В. К. Гостищев, В. П. Сажин, А. Л. Авдовенко. — М. : ГЭОТАР-МЕД, 2002. — 240 с.
2. Перитонит : практ. рук. / под ред. В. С. Савельева, Б. Р. Гельфанда, М. И. Филимонова. — М. : Литтерра, 2006. — 208 с.
3. Шуркалин Б. К. Хирургические аспекты лечения распространенного перитонита / Б. К. Шуркалин, А. П. Фаллер, В. А. Горский // Хирургия. Журн. им. Н.И. Пирогова. — 2007. — № 2. — С. 24–28.
4. Schein M. Surgical management of intra-abdominal

infection: is there any evidence? / M. Schein // Langenbecks Arch Surg. — 2002 Apr. — Vol. 387, N 1. — P. 1–7.

5. Thompson J. S. Temporal patterns of postoperative complications / J. S. Thompson, B. T. Baxter, J. G. Allison // Arch. Surg. — 2003. — Vol. 138, N 6. — P. 596–602.

6. Utzolino S. Postoperative sepsis: diagnosis, special features, management / S. Utzolino, U. T. Hopt, M. Kaffarnik // Zentralbl Chir. — 2010 Jun. — Vol. 135, N 3. — P. 240–48.

7. Ларичев А. Б. Лечение распространенного послеоперационного перитонита / А. Б. Ларичев, А. В. Волков, А. Ю. Абрамов // Рос. мед. журн. — 2006. — № 1. — С. 8–12.

8. Secondary peritonitis prognosis assessment / P. Novák [et al.] // Rozhl Chir. — 2011 Oct. — Vol. 90, N 10. — P. 543–48.

9. Полиорганная дисфункция и возможности ее коррекции при распространенном перитоните : метод. пособие для врачей / А. Б. Ларичев [и др.]. — Ярославль : ЯГМА, 1997. — 36 с.

10. Чадаев А. П. Перитонит и внутрибрюшное давление: патогенетические аспекты, диагностическая и лечебная тактика / А. П. Чадаев, А. И. Хрипун. — М., 2003. — 150 с.

11. Карпищенко А. И. Медицинские лабораторные технологии и диагностика. — СПб. : Интермедико, 1999. — 458 с.

12. Акайзин Э. С. Новые возможности экспресс-диагностики возбудителей гнойной инфекции и быстрой оценки эффективности лечения / Э. С. Акайзин, В. В. Булыгина // Клин. лаб. диагностика. — 1999. — № 6. — С. 45–47.

13. Попова Т. С. Синдром кишечной недостаточности в хирургии / Т. С. Попова, Т. Ш. Тамазашвили, А. Е. Шестопалов. — М. : Медицина, 1991. — 240 с.

14. Третичный перитонит: возможности его профилактики / В. К. Гостищев [и др.] // Хирургия. Журн. им. Н.И. Пирогова. — 2007. — № 9. — С. 15–18.

15. Clinical outcome and microbial flora in patients with secondary and tertiary peritonitis / P. Panhofer [et al.] // Eur Surg. — 2009. — Vol. 39. — P. 259–64.

### Адрес для корреспонденции

150000, Российская Федерация,  
г. Ярославль, ул. Революционная, д. 5,  
ГБОУ ВПО «Ярославская  
государственная медицинская академия»,  
кафедра общей хирургии,  
тел. раб: 8 (4852) 21-30-44,  
e-mail: larich-ab@mail.ru,  
Ларичев Андрей Борисович

### Сведения об авторах

Ларичев А.Б., д.м.н., профессор, заведующий кафедрой общей хирургии ГБОУ ВПО «Ярославская государственная медицинская академия».  
Покровский Е.Ж., к.м.н., доцент, заведующий кафедрой госпитальной хирургии ГБОУ ВПО «Ива-

новская государственная медицинская академия».  
Дыленок А.А., аспирант кафедры общей хирургии ГБОУ ВПО «Ярославская государственная медицинская академия».

Поступила 26.06.2013 г.