

E. MATEVOSSIAN ¹, I. SNOPOK ²,
ANNE-K VON THADE ¹, G BABARYKA ¹, D. DOLL ³

ТРАНСПЛАНТАЦИЯ ПЕЧЕНИ У КРЫСЫ: ОПИСАНИЕ ЭКСПЕРИМЕНТАЛЬНОГО ОПЫТА, ХИРУРГИЧЕСКОЙ ТЕХНИКИ И ФУНКЦИИ ТРАНСПЛАНТАТА

The hospital "rechts der Isar", Munich Technical University ¹, Munich,
St. Lukas Hospital ², Solingen,
Catholic hospital Oldenburger Munsterland, St. Mary's Hospital ³, Vechta,
Germany

Цель. Разработка модели острого и хронического отторжения графта печени у крысы, изучение возникающих при этом гистологических и функциональных изменений, а также изучение технических модификаций микрососудистых анастомозов.

Материал и методы. Донорами выступали крысы линии DA-(RT^{lav1}), реципиентами – крысы линии Lewis-(RT1). Артериализирующая ортотопическая трансплантация печени (ОТП) выполнялась с помощью комбинированного шва, манжетного метода и *split*-техники. Реципиенты разделялись на 4 группы: контрольные группы сингенных (I) и аллогенных (II) животных, аллогенные крысы (III) с адекватной иммуносупрессией FK506 (Tacrolimus, Prograf®) и антеградной реперфузией графта, а также аллогенные крысы с адекватной иммуносупрессией и ретроградной реперфузией графта (IV). После ОТП выполнялись контроль параметров сыворотки крови и исследование образцов тканей трансплантатов печени. Изучались гистопатологические особенности реакции острого отторжения при терапии иммуносупрессантом и без нее.

Результаты. У сингенных (I) и аллогенных крыс с иммуносупрессией (группы III и IV) на 10 день после ОТП отмечались нормальные гистоархитектоника графтов и показатели сыворотки крови. Трехмесячная выживаемость составила 98%. Во всех группах животных упрощенная техника ОТП с одним шовным и двумя манжетными анастомозами позволила получить наилучшую кратко- и долгосрочную выживаемость. Ретроградная реперфузия графта через подпеченочную часть *V. cava inferior* продемонстрировала наиболее низкие показатели печеночных ферментов в сыворотке крови.

Заключение. Представленная экспериментальная модель является легко воспроизводимой и может применяться для всесторонних фундаментальных исследований трансплантации печени. В настоящей работе приведены практические указания для быстрого освоения этой операции.

Ключевые слова: трансплантация печени, модель на крысе, хирургический метод, отторжение, иммуносупрессия

Objectives. To develop the model of acute and chronic rejection of the liver graft in rats and studying of occurring histological and functional changes as well as the investigation of the technical modifications of the microvascular anastomoses.

Methods. DA-(RT^{lav1}) rats served as donors, LEWIS-(RT1) rats served as recipients. The arterialized orthotopic liver transplantation (OLT) was performed using a combined suture, cuff and splint-method. The recipients were divided into 4 groups: control groups of syngeneic (I) and allogeneic animals (II), allogeneic rats with high-dose FK506 (Tacrolimus, Prograf®) immunosuppression (III), and allogeneic with high-dose immunosuppression and graft retrograde reperfusion (IV). After OLT blood serum parameters were determined and liver biopsy specimens studied. The histopathological peculiarities of acute rejection reaction with or without immunosuppressive treatment were studied.

Results. On the 10th day after OLT the syngeneic (I) and allogeneic rats with high-dose immunosuppression (group III and IV) showed the normal blood serum parameters and histopathological architectonics. Three-months survival-rate made up 98%. The simplified technique of OLT with one suture and two cuff anastomoses allowed obtaining the best short- and long-term survival rates in all groups of animals. Retrograde reperfusion of the graft via subhepatic part of inferior vena cava demonstrated the lowest values of postoperative liver enzyme in the blood serum.

Conclusions. The experimental model is considered to be easily reproducible and can be used for comprehensive basic research of liver transplantation. In this paper we present the practical recommendations for the quick mastering of this operation.

Keywords: liver transplantation, rat model, surgical technique, rejection, immunosuppression

Novosti Khirurgii. 2014 Jan-Feb; Vol 22 (1): 18-25

Liver transplantation in rat: a description of experimental trials, surgical technique and function of transplant
E. Matevossian, I. Snopok, Anne-K von Thade, G Babaryka, D. Doll

Введение

Совершенствование хирургической техники и разработка новых схем иммуносупрессивной терапии сделали ортотопическую трансплантацию печени (ОТП) ведущим способом лечения терминальных заболеваний печени. Оптимальные результаты удается получить с помощью ОТП при лечении врожденных метаболических и ферментативных заболеваний (например, болезнь Вильсона), а также сосудистых изменений печени (например, синдромом Бадда-Киари). Кроме того, в спектр показаний к ОТП включены также некоторые опухолевые заболевания печени (например, печеночно-клеточный рак на ранних стадиях, без внепеченочных очагов) [1, 2, 3]. Экспериментальные модели ОТП играют ключевую роль в исследованиях принципов трансплантационной иммунологии. Основным достижением в развитии экспериментальной модели ОТП у крысы является предпочтительное применение манжетной техники анастомоза портальной вены в сравнении с шовным анастомозом этого сосуда, впервые описанной Z.K. Li et al., что существенно упрощает операцию [4, 5, 6, 7, 8, 9, 10, 11].

В настоящем исследовании мы анализируем также хирургическую технику сосудистых анастомозов нижней полой и воротной вен, печеночной артерии и желчного протока с применением хирургического шва, манжетного и телескопного методов. Кроме того, мы детально описываем функциональные аспекты и опыт применения иммуносупрессивной монотерапии такролимусом в экспериментальной модели ОТП у крысы. Описанная экспериментальная модель достаточно сильно коррелирует с анатомией, морфологией и функциями клинического трансплантата как на гистологическом, так и на аналитическом и молекулярном уровнях [12, 13].

Цель. Разработка модели острого и хронического отторжения графта печени у крысы, изучение возникающих при этом гистологических и функциональных изменений, а также изучение технических модификаций микрососудистых анастомозов.

Материал и методы

В качестве доноров печени использованы 64 крысы линии DA-(RT^{lav1}), в то время как реципиентами выступили 64 крысы линии Lewis-(RT1). Животные были разделены на 4 группы: контрольная группа сингенных крыс (группа I, n=18), контрольная группа аллоген-

ных крыс (группа II, n=18), крысы после аллогенной ОТП, получающие терапевтические дозы такролимуса с целью иммуносупрессии (группа III, n=14) и крысы после аллогенной ОТП с ретроградной реперфузией через подпеченочную часть нижней полой вены, получающих также терапевтические дозы такролимуса с целью иммуносупрессии (группа IV, n=14). Такролимус вводился подкожно в дозировке 1,0 мг/кг веса тела (терапевтическая доза) каждые 24 часа начиная с первого послеоперационного дня. Операция артериализационной сингенной или аллогенной ОТП у животных-реципиентов выполнялось под эфирным ингаляционным наркозом (позднее произошла конвертация на ингаляционный наркоз с изофлюраном без интубации животных). Период холодовой ишемии (т.е. промежуток времени с момента гипотермной перфузии печени при гепатектомии донора до момента реперфузии трансплантированного органа у реципиента) составлял в среднем (SD, standard deviation) 90,0±9,0 минут, в то время как тепловая ишемия (т.е. промежуток времени с момента, когда трансплантат находится в статусе реципиента и формируются анастомозы, до момента его антеградной или ретроградной реперфузии, эта фаза включает в себя безпеченочную фазу) длилась в среднем 11,0±1,0 минут. После ОТП у животных-реципиентов осуществлялся мониторинг выживаемости, показателей плазмы крови (прежде всего аспартат аминотрансфераза (АСАТ)), щелочная фосфатаза, и фосфохолин эстераза), а также забор проб на биопсию печени на 5, 8, 10, 14, 28, 60 и 90 послеоперационные дни. Статистический анализ групп был проанализирован в зависимости от исходных данных с помощью теста Мана-Уитни или теста непарных t с поправкой Вельха. Статистически достоверной была принята величина p<0,05.

Результаты

Выживаемость реципиентов

Во всех экспериментальных моделях ОТП выживаемость животных-реципиентов коррелировала с отторжением и выживаемостью трансплантата. Исключив ранние послеоперационные осложнения, возникающие в первые 10 дней после операции, все крысы контрольной группы сингенной ОТП (группа I) выживали 90 дней и более, что рассматривалось как эквивалент неограниченной выживаемости после трансплантации печени. Все животные-реципиенты после аллогенной ОТП без применения иммуносупрессивной тера-

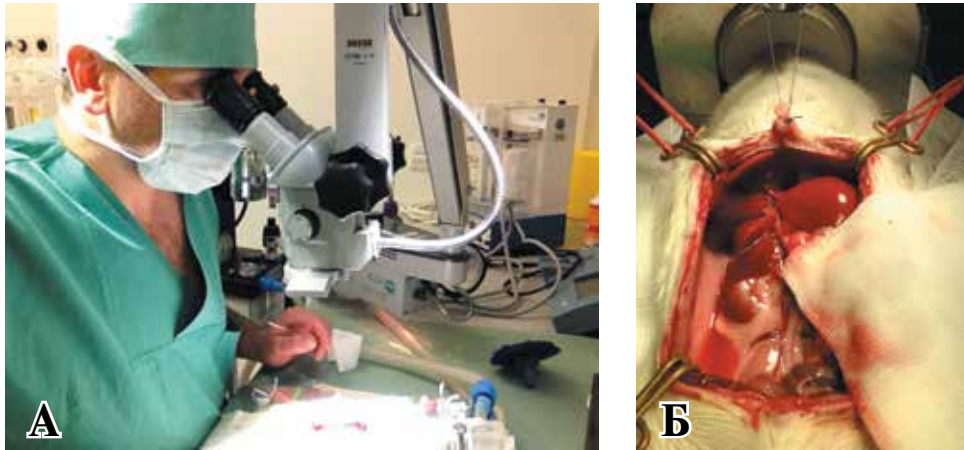


Рис. 1. А – позиция хирурга по отношению к микроскопу и операционному столу; Б – Оперативный доступ после медианной лапаротомии реципиента

пии (группа II) погибали в течение 10-13 дней после операции в результате гистологически подтвержденной реакции отторжения (средняя выживаемость трансплантата составляла $11,2 \pm 0,3$ дней).

С целью оценки дозозависимой корреляции для такролимуса препарат вводился однократно подкожно. В группах III и IV с терапевтической иммуносупрессией ($1,0$ мг/кг веса тела в день) была достигнута выживаемость трансплантатов на протяжении всего времени исследования (сравнимая с таковой в группе I).

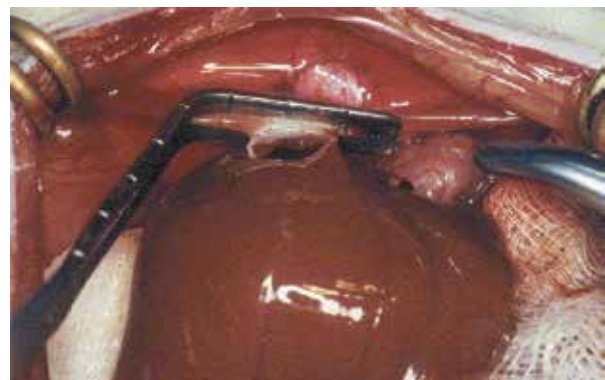
Хирургическая техника

Проведение экспериментов велось с разрешения ответственной правительственной инстанции (Regierung von Oberbayern, München) и в соответствии с международными нормами и правилами (Tierschutzgesetz).

Все хирургические процедуры были отработаны так, что подготовка к операциям (гепатектомия и трансплантация) и периперативный менеджмент (прежде всего наркоз) проводились одним лицом (хирургом) в специальной нами оборудованной лаборатории (Zentrum für Präklinische Forschung, MRI, рис. 1 А, Б). Гепатектомия у донора выполнялась в соответствии с техникой описанной в предыдущих публикациях [5, 6, 10, 12, 14, 15]. У животных-реципиентов анастомоз надпеченочной частью нижней полой вены выполнялся с применением нерассасывающегося шовного материала Ethilon 9/0 (Ethicon Inc., Somerville, New Jersey) (рис. 2). Анастомозы воротной вены и подпеченочной части нижней полой вены выполнялись с применением манжетной техники (14-G Venflon 2 стент; ABOC Health Care Co, Helsingborg, Sweden; а также 12-G Vygonület стент, Teflon Co, Aachen

Germany) (рис. 3 А, Б). В сравнении с нашими ранними сериями ОТП во время настоящих операций не наблюдалось технических ошибок, как первичная несостоятельность шва, а частота минимальных осложнений была сравнимо одинаковой как при манжетном, так и при шовном анастомозах (рис. 4 А, Б). Средняя продолжительность технической процедуры была без существенной разницы при обеих техниках анастомозов v. portae ($1,0 \pm 0,3$ и $3,2 \pm 0,3$ минуты соответственно). Анастомоз общего желчного протока во всех группах настоящего исследования выполнялся с применением тefлонового стента длиной 8-10-мм (22-G Venflon 2). Общая печеночная артерия вместе с лоскутом стенки аорты животного-донора анастомозировалась по типу конец-в-бок с брюшной аортой животного-реципиента с применением нерассасывающегося шовного материала Ethilon 9/0 [12]. В нашей экспериментальной модели ОТП у крысы при условии ее выполнения опытным клиническим хирургом-трансплантологом, время гепатэктомии у животного-донора составило $12,0 \pm 3,8$, время безпеченочной фазы операции у животного-

Рис. 2. Формирование анастомоза в области надпеченочной нижней полой вены



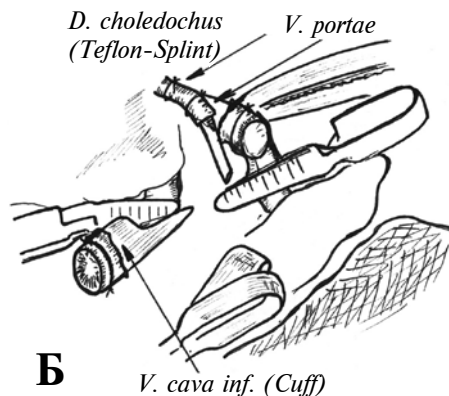
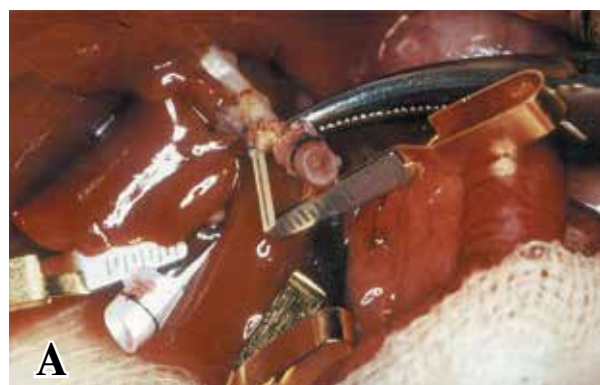

Рис. 3. А – Вид трансплантата после формирования анастомоза воротной вены манжетным методом (статус непосредственно перед антеградной реперфузией); Б – Поясняющий эскиз к рис. 3 А.

реципиента – $11,0 \pm 1,0$ и время выполнения собственно ОТП у животного-реципиента – $30,0 \pm 4,4$ минут.

Ферменты плазмы крови после ОТП

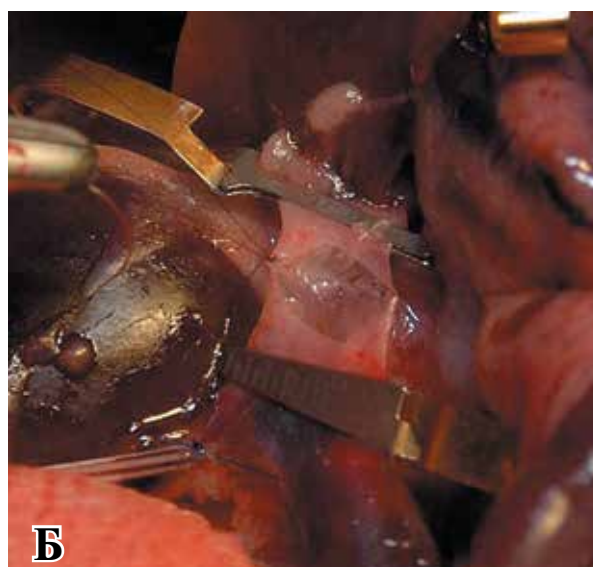
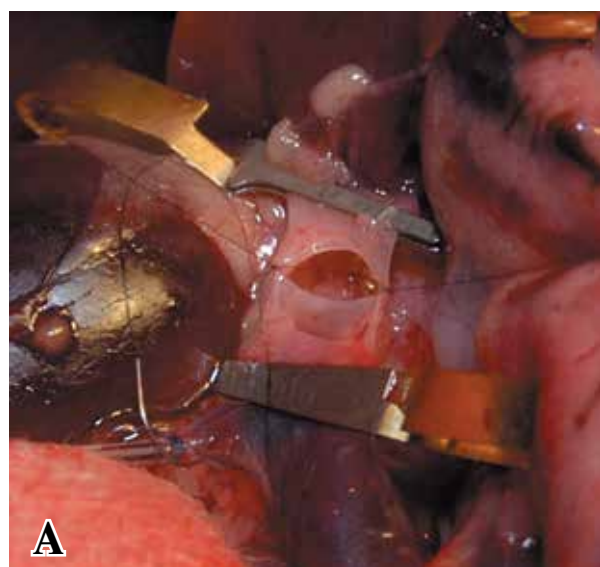
У животных-реципиентов групп I, III и IV плазменные концентрации печеночных ферментов (АСАТ, щелочная фосфатаза и фосфохолин-эстераза) приходили в норма к 5-му послеоперационному дню. После 10-го послеоперационного дня плазменные концентрации печеночных ферментов у животных-реципиентов групп I, III и IV не отличались от дооперационных показателей. В сравнении с показателями у сингенных животных контрольной группы (группа I) плазменные уровни АСАТ у животных-реципиентов, не получающих иммуносупрессивную терапию (группа II), на 5-й 8-й послеоперационные дни (и в дальнейшем периоде) были суще-

ственно повышены (1005 ± 116 U/L, $p=0,001$ и 484 ± 26 U/L, $p=0,005$). С 5-го послеоперационного дня наблюдалось существенное снижение синтетической функции печени (снижение уровней фосфохолин-эстеразы: с 1200 ± 116 U/L на 5-ый до 138 ± 16 U/L на 8-ый послеоперационные дни, $p=0,001$). В группе животных-реципиентов с ретроградной реперфузией трансплантата (группа IV) отмечались более низкие уровни АСАТ в плазме крови в сравнении с животными контрольной группы I ($p=0,022$), а также группы III ($p=0,02$) в первые 24 часа после ОТП.

Гистологический анализ

При световой микроскопии срезов ткани трансплантатов печени, окрашенных гематоксилин-эозином у животных групп I, III и IV на 5-й день после ОТП отмечалась нормальная гистоархитектоника, которая не изменялась на

Рис. 4. А – Формирование анастомоза воротной вены (адаптация сегмента донора с сегментом реципиента); Б – Формирование анастомоза воротной вены (дорзальная часть анастомоза сформирована, формирование вентральной части анастомоза)



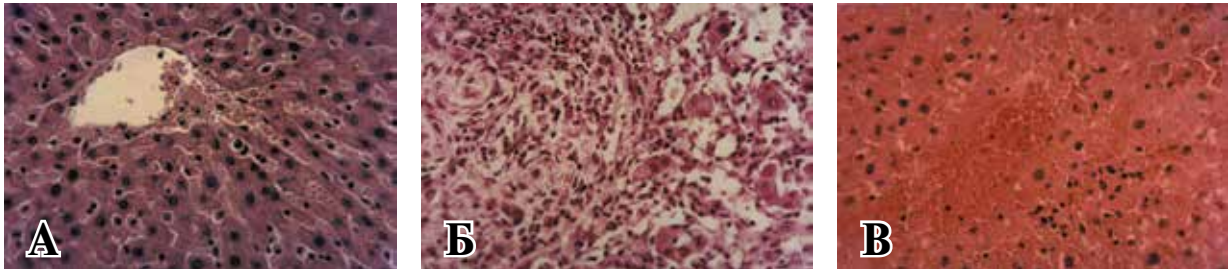


Рис. 5. А – гистологическая картина печени без признаков отторжения (5-ый послеоперационный день); Б – гистологическая картина умерено выраженного отторжения печени (5-ый послеоперационный день); В – гистологическая картина сильно выраженного отторжения печени с массивными зонами геморагии и некроза (10-ый послеоперационный день). Окраска гематоксилин-эозин. Ув. А: – $\times 25$; Б, В: – $\times 50$.

протяжении всего периода исследования (дни 8, 10, 14, 28, 60 и 90) (рис. 5 А). При этом у животных вышеуказанных групп не отмечалось каких-либо классических признаков реакции отторжения трансплантата. В противоположность этому в срезах тканей трансплантатов у животных группы II отмечались признаки реакции отторжения уже с 5-го послеоперационного дня (рис. 5 Б). Портальная триада была при этом массивно инфильтрирована лейкоцитами, в особенности Т-лимфоцитами. Кроме того констатировались тяжелый эндотелиит и разрушение структуры желчных ходов, сопровождающееся массивными зонами некроза (рис. 5 В).

Обсуждение

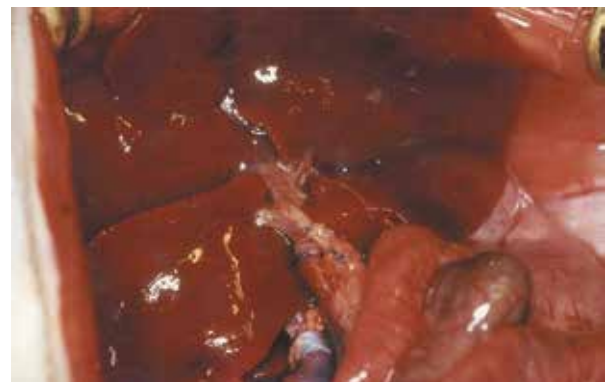Манжетная техника анастомозирования воротной вены, подпеченочной части нижней полой вены и общего желчного протока хорошо зарекомендовала себя в экспериментальных моделях ОТП у крысы, описанных в литературе, и позволяет существенно сократить время безпеченочной фазы операции [16]. Техническое освоение манжетной техники анастомозов воротной вены и подпеченочной части нижней полой вены не представляет сложностей и требует несколько меньшего времени в сравнении с шовной техникой сосудистых анастомозов [9, 16], (рис. 6).

В нашей серии из 64-х экспериментальных ОТП выживаемость в группах I, III и IV составила 100% на 10-ый послеоперационный день и 98% через 3 месяца после трансплантации. При этом сохранялись нормальная, компенсированная к 8-10-у послеоперационному дню гепатоцеллюлярная функция и концентрации печеночных ферментов в плазме крови. Эти показатели соотносимы с описанными в современной литературе [13, 16]. В нашем экспериментальном хирургическом центре среднее время выполнения микрососудистого анастомоза манжетным способом составляет $1,0 \pm 0,3$

минут для воротной вены и $0,6 \pm 0,1$ минут для подпеченочной части нижней полой вены, в то время как выполнение последнего шовным методом длится в среднем $3,2 \pm 0,3$ минут. Таким образом, мы выполняем вышеуказанные анастомозы преимущественно с применением манжетной техники, которая является технически более простой, требует меньшего времени и не влияет на частоту послеоперационных осложнений (рис. 6).

В сравнении с надпеченочной частью нижней полой вены у человека, задняя стенка этого сосуда у крысы значительно короче и тоньше. В литературе описано применение манжетных стентов для укрепления анастомоза в этом месте [17]. Однако F. Tan et al. [17] не смогли доказать значительных преимуществ стентовой техники в сравнении с шовной техникой по типу конец-в-конец, (рис. 7). Таким образом, мы рекомендуем шовный метод анастомозирования надпеченочной части нижней полой вены по нескольким причинам (рис. 2). Анастомоз надпеченочной части нижней полой вены с применением шовной техники в нашем исполнении занимает всего $6,0 \pm 0,4$ минут. Шовная техника позволяет добиться идеальной адаптации ин-

Рис. 6. Вид трансплантата после формирования анастомозов надпеченочного сегмента нижней полой и воротной вен (статус непосредственно после антеградной реперфузии)



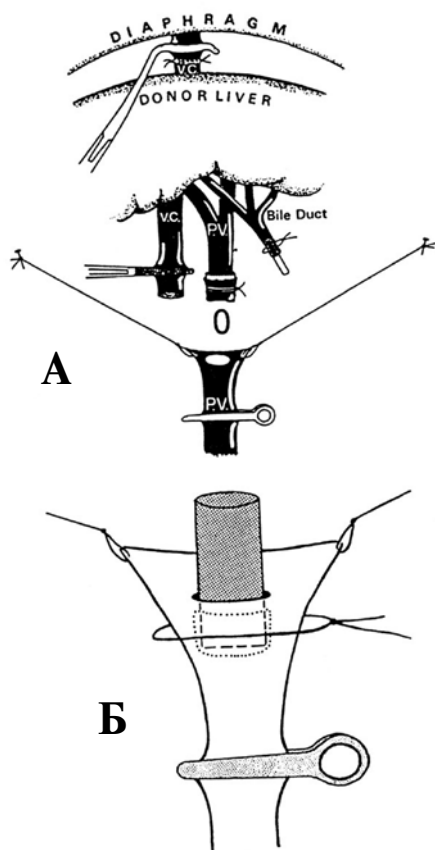


Рис. 7. Принцип формирования манжетного анастомоза (Cuff-technique). А – процесс формирования анастомоза. В – заключительный вид анастомоза

тимы сосудов, поскольку швы выполняются под визуальным контролем в направлении изнутри-в-наружу сосуда, что существенно снижает частоту фатальных послеоперационных осложнений; 3-месячная выживаемость экспериментальных животных в группах I, III и IV нашего исследования составила 98%, в то время как описанная другими авторами 2-месячная выживаемость животных с сосудистым анастомозом с применением венозной стеновой техники составила 79% [15, 17].

Формированием анастомоза желчного протока с применением тefлонового стента и телескопической техники занимает в нашем исполнении $1,0 \pm 0,3$ минут [4, 5, 8, 18]. Анастомоз печеночной артерии выполнялся путем сшивания участка аорты животного-донора с абдоминальной аортой животного-реципиента. Время пережатия аорты составляет 7-8 минут [12, 18, 19]. Широкому распространению описанных в литературе современных техник этого анастомоза таких как, например слив-техника, препятствует высокая частота послеоперационных кровотечений из анастомоза [9, 12, 14, 16, 20, 21, 22].

Совершенствование микрохирургической техники позволило сократить время отжатия воротной вены, снизить частоту билиарных осложнений и повысить выживаемость трансплантатов печени [8]. Применение нашей модели ОТП у крысы опытным клиническим хирургом позволяет сократить среднее время операции у животного-донора до $12,0 \pm 3,8$, беспеченочную фазу до $11,0 \pm 1,0$ и операцию у животного-реципиента до $30,0 \pm 4,4$ минут.

Мы выражаем надежду на то, что описанная в данной статье модель ОТП у крысы, которая, несомненно, является одной из наиболее сложных моделей трансплантации у грызунов, позволить клиническим хирургам с имеющимися или нарабатанными микрохирургическими способностями относительно быстро и просто освоить эту комплексную операцию. Применение этой упрощенной модифицированной техники может способствовать дальнейшим исследованиям различных аспектов хирургии печени и трансплантологии [12, 15, 18].

Результаты иммуносупрессии и функция трансплантата

Множество современных иммуносупрессантов широко применяются в экспериментах на крысах. Ингибиторы кальцинеирин, в частности такролимус, играют ключевую роль в достижении успеха при трансплантации печени. Во избежании побочных эффектов и нежелательных взаимодействий, которые возможны при применении новых препаратов у крыс, мы в настоящем исследовании приняли решение более подробно изучить результаты иммуносупрессивной монотерапии такролимусом. Как и ожидалось, нам удалось получить оптимальную выживаемость, нормальные концентрации печеночных ферментов в плазме крови, а также едва различимые гистологические изменения печени у сингенных животных контрольной группы I по сравнению с таковыми у иммуносупрессированных животных-реципиентов (группы III и IV). Кроме того, наша модель трансплантации печени была достаточно чувствительной и подтвердила в очередной раз наглядно тот факт, что ретроградная перфузия трансплантата влияет более благоприятно на развитие неизбежного ишемически-реперфузионного повреждения ткани (пониженная концентрация ферментов печени в плазме крови в этой группе животных-реципиентов) [12].

Осложнения и выживаемость

Хирургическая техника и функциональ-

ные аспекты описанной в настоящем исследовании модели ОТП у крысы были достаточно надежными и позволили получить 98%-ную долговременную выживаемость животных-реципиентов. В ранних экспериментах летальность была преимущественно связана с кровотечением (1,5%, в области анастомоза с аортальным лоскутом), инфекцией (2,2%, в связи с холангитом или бронхопневмонией), и билиарными осложнениями (2,7%, в связи с обструкцией тefлонового стента и последующим развитием острого холангита). Оптимизация нашей хирургической техники в дальнейшем элиминировало большинство из вышеописанных осложнений. Мы считаем, что применение данной хирургической техники и строгое следование послеоперационной схеме лечения позволит получить достаточно высокий уровень успешных ОТП и другим исследователям.

Выводы

В заключении следует еще раз подчеркнуть, что вышеописанная экспериментальная модель ОТП у крысы является относительно легко воспроизводимой. Она представляет собой в настоящее время практичную и стабильную экспериментальную модель для изучения ОТП в большинстве лабораторий Федеративной Республики Германии и стран Евротрансплант-коалиции (Eurotransplant, ET). Исходя из нашего опыта данная упрощенная модифицированная модель с применением одного шовного и двух манжетных сосудистых (венозных) анастомозов позволяет получить лучшую кратко- и долгосрочную выживаемость после ОТП и существенно сократить время самой операции.

ЛИТЕРАТУРА

1. Organ Procurement and Transplantation Network: OPTN [Electronic resource]. – Mode of access : <http://www.optn.org>.
2. Koller F. L. Liver transplantation for hepatocellular carcinoma: current role and future opportunities / F. L. Koller, S. K. Geevarghese, D. L. Gorden // *Curr Pharm Des.* – 2007. – Vol. 13, N 32. – P. 3265–73.
3. Selection criteria for liver transplantation in early-stage hepatocellular carcinoma with cirrhosis: results of a multicenter study / C. Loinaz [et al.] // *Liver Transplantation.* – 2001 Oct. – Vol. 7, N 10. – P. 877–83.
4. Spiegel H. U. Surgical Technique of Orthotopic Rat Liver Transplantation / H. U. Spiegel, D. Palmes // *J Invest Surg.* – 1998 Mar–Apr. – Vol. 11, N 2. – P. 83–96.
5. Lee S. Simplified technique for orthotopic liver trans-

- plantation in the rat / S. Lee, A. C. Charters, M. J. Orloff // *Am J Surg.* – 1975 Jul. – Vol. 130, N 1. – P. 38–40.
6. A technique for orthotopic liver transplantation in the rat / S. Lee [et al.] // *Transplantation.* – 1973 Dec. – Vol. 16, N 6. – P. 664–69.
7. Engemann R. Technique for orthotopic rat liver transplantation / R. Engemann // *Microsurgical models in rats for transplantation research* / A. Thiede [et al.]. – Berlin : Springer Verlag, 1985. – P. 69–75.
8. Kamada N. Orthotopic liver transplantation in the rat. Technique using cuff for portal vein anastomosis and biliary drainage / N. Kamada, R. Y. Calne // *Transplantation.* – 1979 Jul. – Vol. 28, N 1. – P. 47–50.
9. Steffen R. A new method for orthotopic rat liver transplantation with arterial cuff anastomosis to the recipient common hepatic artery / R. Steffen, D. M. Ferguson, R. A. Krom // *Transplantation.* – 1989 Jul. – Vol. 48, N 1. – P. 166–68.
10. Techniques for orthotopic liver transplantation in the rat and some studies of the immunologic responses to fully allogeneic liver grafts / F. A. Zimmermann [et al.] // *Transplant Proc.* – 1979 Mar. – Vol. 11, N 1. – P. 571–77.
11. Li Z. K. Animal model and modified technique of orthotopic liver transplantation in rats / Z. K. Li, Y. Ma, C. Xu // *Zhongguo Xiu Fu Chong Jian Wai Ke Za Zhi.* – 2004 Jan. – Vol. 18, N 1. – P. 34–36.
12. The influence of retrograde reperfusion on the ischemia/reperfusion injury after liver transplantation in the rat / E. Mатевосян [et al.] // *Int J Exp Pathol.* – 2008 Dec. – Vol. 89, N 6. – P. 433–37.
13. Graft preconditioning with low-dose tacrolimus (FK506) and nitric oxide inhibitor aminoguanidine (AGH) reduces ischemia/reperfusion injury after liver transplantation in the rat / N. Hüser [et al.] // *Arch Pharm Res.* – 2009 Feb. – Vol. 32, N 2. – P. 215–20.
14. A simple method for orthotopic liver transplantation in the rat. Cuff technique for three vascular anastomoses / M. Miyata [et al.] // *Transplantation.* – 1980 Nov. – Vol. 30, N 5. – P. 335–38.
15. Liver transplantation in the rat: single-center experience with technique, long-term survival, and functional and histologic findings / E. Mатевосян [et al.] // *Transplant Proc.* – 2009 Jul–Aug. – Vol. 41, N 6. – P. 2631–36.
16. Kamada N. A surgical experience with five hundred thirty liver transplantations in the rat / N. Kamada, R. Y. Calne // *Surgery.* – 1983 Jan. – Vol. 93, N 1. – Pt. 1. – P. 64–69.
17. Novel technique for suprahepatic vena cava reconstruction in rat orthotopic liver transplantation / F. Tan [et al.] // *Microsurgery.* – 2005. – Vol. 25, N 7. – P. 556–60.
18. Modified sleeve anastomosis for reconstructions of the hepatic artery in rat liver transplantation / J. Li [et al.] // *Microsurgery.* – 2002. – Vol. 22, N 2. – P. 62–68.
19. Retransplantation of the liver in the rat / L. Delriviere [et al.] // *Microsurgery.* – 1993. – Vol. 14, N 6. – P. 416–19.
20. A review of various techniques of orthotopic liv-

er transplantation in the rat / A. Kashfi [et al.] // Transplant Proc. – 2005 Feb. – Vol. 37, N 1. – P. 185–88.

21. A technique of recipient portal venoplasty and cuff insertion for portal revascularization in orthotopic rat liver transplantation / N. Li [et al.] // J Surg Res. – 2012 Jul. – Vol. 176, N 1. – P. 317–20.

22. Improved two-cuff technique for orthotopic liver transplantation in rat / Y. Peng [et al.] // Hepatobiliary Pancreat Dis Int. – 2004. – Vol. 3, N 1. – P. 33–37.

Адрес для корреспонденции

Priv.-Doz. Dr. med. habil. Edouard Matevossian, MD, Department of Surgery, Klinikum rechts der Isar, Technische Universität München, Ismaninger Strasse 22, 81675 Munich, Germany.
tel.: +49-89-4140-5144,
fax: +49-89-4140-4805;
e-mail: edouard.matevossian@tum.de

Сведения об авторах

Matevossian E., MD, профессор хирургии, Клиника “rechts der Isar”, Технический университет Мюнхена, г. Мюнхен.

Spörck I., хирург, клиника Св. Лукаса, г. Золинген.
Anne-K von Thade MD, ветеринар и анестезиолог, Центр доклинических исследований, Клиника “rechts der Isar”, Технический Университет Мюн-

хена, г. Мюнхен.

Babaryka G. MD, патолог, Институт общей патологии и патологической анатомии, клиника “rechts der Isar”, Технический Университет Мюнхена, г. Мюнхен.

Doll D. MD, профессор хирургии, Католическая больница Ольденбурга, больница Св. Марии, г. Фехта.

Поступила 28.08.2013 г.

УВАЖАЕМЫЕ КОЛЛЕГИ!

**В соответствии с планом Министерства Здравоохранения Республики Беларусь
16-17 октября 2014 г. в г. Брест состоится
XV СЪЕЗД ХИРУРГОВ РЕСПУБЛИКИ БЕЛАРУСЬ
И НАУЧНО-ПРАКТИЧЕСКАЯ КОНФЕРЕНЦИЯ
«АКТУАЛЬНЫЕ ВОПРОСЫ ХИРУРГИИ НА СОВРЕМЕННОМ ЭТАПЕ»**

Организаторы съезда: Министерство здравоохранения Республики Беларусь, Белорусская ассоциация хирургов, Управление здравоохранения Брестского облисполкома, Белорусский государственный медицинский университет.

Основные научные направления съезда:

1. Достижения и пути совершенствования организации оказания хирургической помощи населению Республики Беларусь.
2. Современные направления развития неотложной абдоминальной и торакальной хирургии.
3. Эндоскопические и малоинвазивные методы лечения хирургической патологии: настоящее и будущее.
4. Трансплантация органов и тканей, клеточные технологии в хирургии: достижения и перспективы.
5. Нестандартные ситуации в хирургической практике.
6. Инновации в хирургии.

Официальные языки съезда: белорусский, русский, английский.

Тезисы принимаются до **1 мая 2014 года**. e-mail: 15congressby@gmail.com

Дополнительную информацию о подготовке съезда и требованиях к публикуемым материалам Вы можете получить на следующих сайтах:

<http://www.surgery.by>; <http://www.hospital.brest.by>; <http://www.recipe.by>