

О.Н. САДРИЕВ<sup>1</sup>, А.Д. ГАЙБОВ<sup>1,2</sup>

## СИМУЛЬТАННЫЕ ОПЕРАЦИИ ПРИ ХИРУРГИЧЕСКИХ ЗАБОЛЕВАНИЯХ НАДПОЧЕЧНИКОВ

Таджикский государственный медицинский университет им. Абуали ибни Сино<sup>1</sup>,  
Республиканский научный центр сердечно-сосудистой хирургии<sup>2</sup>,  
г. Душанбе,  
Республика Таджикистан

**Цель.** Изучить влияние симультанно выполненных на органах брюшной полости и забрюшинного пространства операций на качество, продолжительность и степень тяжести адrenaлэктомии.

**Материал и методы.** Проанализированы результаты диагностики и лечения 7 пациентов с новообразованиями надпочечников, у которых имелись различные сопутствующие хирургические заболевания, требующие оперативного лечения. В качестве контрольной группы были взяты 9 пациентов с новообразованиями надпочечников, которым была выполнена только адrenaлэктомия. Топическая диагностика опухолей надпочечников и сопутствующих патологий выполнялась при помощи УЗИ и КТ, позволивших окончательно установить диагноз.

**Результаты.** Основным клиническим признаком при всех формах новообразований надпочечников явилась артериальная гипертензия. У всех пациентов имелось статистически достоверное повышение ( $p < 0,05$ ) уровня гормонов крови и их метаболитов в моче. Характер и объем предоперационной гипотензивной терапии зависел от тяжести АГ и сопутствующих кардиоваскулярных и хирургических патологий.

Во всех случаях были использованы широкие открытые хирургические доступы, такие, как люмболапаротомия или торакофрениколумболапаротомия. Несмотря на объем и тяжесть симультанных операций у пациентов основной группы, послеоперационные осложнения и длительность госпитализации были меньше по сравнению с пациентами контрольной группы. При пятилетнем наблюдении у этих пациентов данных за рецидив заболевания и летальных исходов не было.

**Заключение.** При наличии у пациентов с новообразованиями надпочечников и сочетанных хирургических заболеваний других органов, целесообразно проводить их одновременную хирургическую коррекцию, так как это не приводит к достоверному увеличению числа осложнений и смертности. Важное значение при планировании симультанных операций у пациентов с новообразованиями надпочечников имеют определение степени анестезиологического риска и выбор хирургического доступа. Подобные оперативные вмешательства следует выполнять в клинических центрах, оснащенных современным оборудованием, опытным «хирургам», обладающим достаточным опытом лечения пациентов с различными заболеваниями надпочечников.

*Ключевые слова:* опухоли надпочечников, феохромоцитомы, адrenaлэктомия, симультанные операции.

**Objectives.** To study the influence of simultaneously performed abdominal and retroperitoneal operations on the quality, duration and severity of adrenalectomy.

**Methods.** The results of diagnosis and treatment of 7 patients with the adrenal glands tumors have been analyzed; the patients had a variety of related surgical diseases requiring surgical treatment. Nine patients with adrenal tumors underwent only adrenalectomy were taken as the control group. Topical diagnosis of adrenal tumors and related pathologies was made using ultrasonography and computed tomography letting to establish accurate diagnosis.

**Results.** Arterial hypertension was considered to be the main clinical symptom of all forms of adrenal tumors. All patients had a statistically significant increase ( $p < 0,05$ ) levels of the blood hormones and their metabolites in the urine. Character and volume of the preoperative antihypertensive therapy depended on the severity of hypertension and related cardiovascular and surgical pathologies.

The wide open surgical approaches, such as lumbar-laparotomy or thoraco-phrenico-lumbar-laparotomy have been used in all cases. Despite the volume and severity of simultaneous operations in patients of the main group, postoperative complications and length of hospitalization were less than in the control group. Within five-year observation there were no any data for recurrence and mortality in these patients.

**Conclusion.** To patients with adrenal tumors and surgical comorbidity of other organs it is advisable to carry out the simultaneous surgical correction, as it does not lead to a significant increase of the number of complications and mortality. When planning simultaneous operations in patients with adrenal gland tumor it is important to determine the level of anesthetic risk and choose the surgical access. Such operations should be performed in clinical centers with modern equipment by skilled surgeons possessing by sufficient practice in treating patients with adrenal diseases.

*Keywords:* adrenal tumors, pheochromocytoma, adrenalectomy, simultaneous operations

Novosti Khirurgii. 2014 Nov-Dec; Vol 22 (6): 678-686

Simultaneous operations in surgical adrenal diseases

O.N. Sadriev, A.D. Gaibov

## Введение

В последние годы благодаря внедрению новых методов обследования, увеличению качества и продолжительности жизни людей растет число диагностируемых сочетанных хирургических заболеваний и, следовательно количество одномоментно выполняемых операций [1].

По данным ВОЗ у 20-30% пациентов, поступающих в хирургические стационары, обнаруживаются 2-3 заболевания. Подобная тенденция не обходит стороной и пациентов с патологией надпочечников [1, 2, 3].

Проблема хирургического лечения сочетанных хирургических заболеваний надпочечников и других органов брюшной полости является наиболее сложным разделом эндокринной хирургии. По данным ряда авторов, хирургические заболевания надпочечников в 8,1% случаев сочетаются с другими заболеваниями, требующими оперативного лечения [4, 5]. Совершенствование хирургической техники, анестезиологического пособия, послеоперационной терапии и реабилитации пациентов создали реальные условия для выполнения так называемых симультанных операций, позволяющих одномоментно избавить пациента от нескольких хирургических заболеваний [1, 4].

Симультанная (от латинского – simul – одновременно, в одно и то же время, совместно с...) операция – это одновременное выполнение двух или нескольких самостоятельных операций по поводу различных заболеваний, одна из которых определяет показания к операции [6]. Одновременная хирургическая коррекция нескольких заболеваний представляется более предпочтительной, чем разделение оперативного лечения на несколько этапов. Преимуществом такой тактики является избавление пациента от многократных операций, а следовательно, снижается риск развития осложнений и сокращаются материальные расходы пациентов на лечение [1, 2, 3, 4, 5].

Несмотря на имеющиеся предпосылки к выполнению симультанных операций, число

таких вмешательств у пациентов с хирургическими заболеваниями надпочечников невелико [4]. Некоторые авторы связывают это с увеличением продолжительности и травматичности операции [6], что, на наш взгляд, является не совсем обоснованным.

Вместе с тем, показания к одномоментным операциям при тяжелых поражениях надпочечника и последовательность их выполнения четко не разработаны, практически не изучены экономическая эффективность такого лечения и отдаленные его результаты [3, 6, 7].

Одним из важных моментов при сочетанных хирургических патологиях являются определение степени анестезиологического риска перед операцией.

**Цель.** Изучить влияние симультанно выполненных на органах брюшной полости и забрюшинного пространства операций на качество, продолжительность и степень тяжести адrenaлэктомии.

## Материал и методы

В период с 1995 по 2013 г. в РНЦССХ на обследовании и лечении находились 49 пациентов с новообразованиями надпочечников, у 7 из которых были диагностированы различные сопутствующие хирургические заболевания, требующие оперативного лечения. Женщин было 3, мужчин – 4. Возраст пациентов варьировал от 24 лет до 51 года (средний возраст составил  $39,4 \pm 4,6$  лет). Феохромоцитомы диагностированы у 4, альдостеромы у 1 и кортикостеромы у 2 человек. Спектр сопутствующих патологий выглядел следующим образом: желчекаменная болезнь (ЖКБ) у 3 пациентов, киста почки у 1, эхинококковая киста печени у 1, опухоль дистального отдела холедоха у 1 и околопупочная грыжа у 1 пациента (таблица 1).

Длительность заболевания варьировала от 6 месяцев до 10 лет, в среднем составляя  $3,9 \pm 1,3$  лет ( $M \pm m$ ).

В качестве контрольной группы были взяты 9 пациентов с новообразованиями надпо-

Таблица 1

### Характеристика пациентов, включенных в исследование

Основная патология надпочечника	Сопутствующая хирургическая патология	Пол	Возраст (лет)	Длительность заболевания (лет)
Альдостерома (n=1)	ЖКБ	м	49	10
Кортикостерома (n=1)	ЖКБ	ж	48	4
Кортикостерома (n=1)	ЖКБ	ж	24	7
Феохромоцитомы (n=1)	Киста почки	м	48	0,5
Феохромоцитомы (n=1)	Опухоль дистального отдела холедоха	ж	24	3
Феохромоцитомы (n=1)	Эхинококковая киста печени	м	32	2
Феохромоцитомы (n=1)	Околопупочная грыжа	м	51	1

чечников, которым была выполнена только адреналэктомия. Обе группы пациентов были сопоставимы по полу, возрасту, длительности заболевания и размерам опухоли надпочечника.

Всем пациентам выполнялось комплексное обследование, включающее общеклинические, специальные лабораторные и инструментальные методы исследования. Гормональная активность опухолей надпочечников оценивалась путем определения показателей адренкортикотропного гормона, кортизола, альдостерона, ренина в венозной крови и метанефрина, норметанефрина и 17-кетостероидов в суточной моче.

Топическая диагностика новообразования надпочечника и сопутствующих хирургических патологий осуществлялась при помощи ультразвукового исследования (ультразвуковой аппарат "Aloka SSD 4000" (Япония) снабженной конвексным датчиком частотой 3,5-7,0 МГц) и компьютерной томографии (компьютерный томограф Somatom Emotion фирмы "Siemens" (Германия), с шириной шага сканирования от 3 до 5 мм).

В комплекс обязательных методов исследования входили ЭКГ, ЭХОКГ, обзорная рентгенография органов грудной клетки, ультразвуковое исследование органов брюшной полости, забрюшинного пространства и малого таза. В одном случае у пациентки с злокачественной феохромоцитомой с метастазом в холедох выполнялась фиброгастроуденоскопия и эндоскопическая ретроградная холангиопанкреатография.

При статистической обработке данных для каждой выборки проверяли гипотезу о нормальности распределения. Для этого использовали тест Шапиро-Вилка. Показатели параметрической описательной статистики: среднее (M), стандартное отклонение ( $\sigma$ ), средняя квадратическая ошибка (m). Для оценки достоверности различий использовался критерий Стьюдента. Различия между показателями считали статистически значимыми при  $p < 0,05$ . Частоту осложнений определяли методом Каплан-Майера, с построением графического изображения.

## Результаты

Диагностика опухолей надпочечников основывалась на изучении клинической картины заболевания и результатов дополнительных методов исследования. Основным клиническим признаком при феохромоцитоме было периодическое резкое повышение уровня АД, достигающего до 280/160 мм рт. ст., сопровождающегося сердцебиением, одышкой, болями в животе, рвотой, побледнением или покраснением кожных покровов и чувством страха смерти.

У пациентов с кортикостеромой отмечались характерные для данного заболевания клинические проявления в виде диспластического типа ожирения, «лунообразного лица», «бизонного горба», полос растяжений (стрий) красно-фиолетового цвета на коже живота, груди, бедер и на местах естественных складок шириной более 1 см. Симптомы нарушения углеводного обмена проявлялись по типу стероидного диабета, нарушения белкового обмена в виде мышечной слабости (стероидная миопатия), затруднений при подъеме по лестнице и активных движениях верхней конечности. Расстройства гормональной регуляции половой сферы (дисменорея, аменорея) выявлены у обеих пациенток с кортикостеромой.

Артериальная гипертензия при альдостероме являлась постоянным симптомом, цифры АД достигали 200/120 мм рт. ст. Другими клиническими проявлениями альдостеромы были нейромышечный и почечный синдром.

У всех пациентов имелись достоверные изменения ( $p < 0,05$ ) в концентрациях гормонов крови, что подтверждало гормональную активность опухоли (таблица 2).

Ценными методами исследования, позволившими установить диагноз и локализацию новообразования надпочечников и другой сопутствующей патологии, были ультразвуковое исследование (УЗИ) и компьютерная томография (КТ).

Новообразования надпочечников при УЗИ (рис. 1) визуализировались как солитарные об-

Таблица 2

Показатели концентрации гормонов в венозной крови ( $M \pm \sigma$ )

Гормоны	Среднее значение	Норма
Метанефрин (n=4)	387,3 $\pm$ 15,2 мкг/сут.*	6-115 мкг/сут.
Норметанефрин (n=4)	545,7 $\pm$ 31,7 мкг/сут.*	10-146 мкг/сут.
АКТГ (n=2)	28,3 $\pm$ 1,85 нг/л	8,3-57,8 нг/мл
Кортизол (n=2)	940,9 $\pm$ 76,3 мкг/л*	140-600 мкг/л
Альдостерон (n=1)	325 пг/мл*	30-35,5 пг/мл
Ренин (n=1)	10,8 (нг/мл)/час*	6-19 (нг/мл)/час

Примечание: \* –  $p < 0,05$ .

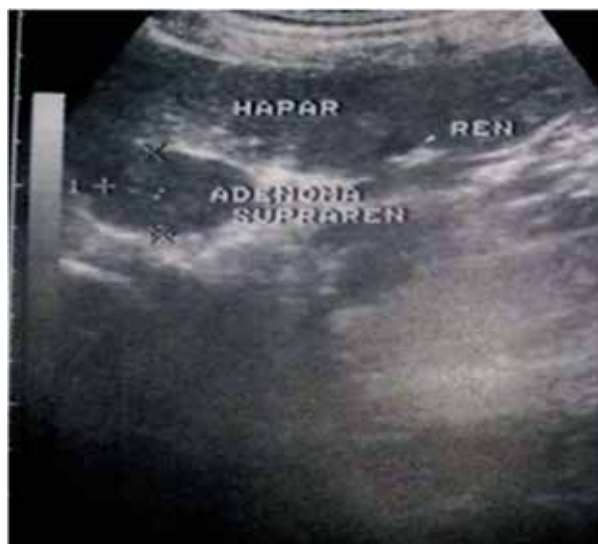

Рис. 1. Ультразвуковая картина альдостеромы правого надпочечника с солитарной кистой правой почки

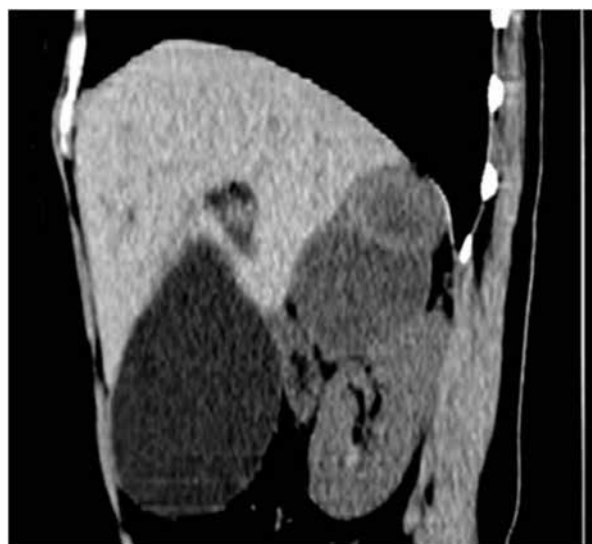

Рис. 2. КТ. Злокачественная феохромоцитома правого надпочечника с метастазом в холедох

разования округлой или овальной формы, с четкими и ровными контурами и однородной структурой. Размеры выявленных опухолей надпочечников на УЗИ составили от 31 до 115 мм (в среднем  $73,2 \pm 17,2$  мм ( $M \pm m$ )).

По данным КТ новообразования надпочечников имели следующие характеристики: опухоли, исходящие из надпочечника, овальной или округлой формы с ровными и четкими контурами, плотностными показателями от +18 до +68 ед. НУ. В одном случае структура была гетерогенной за счет кальцинатов и некроза внутри опухоли. Размеры выявленных новообразований варьировали от 23 до 97,5 мм (в среднем  $53,7 \pm 8,5$  мм ( $M \pm m$ )).

Объем предоперационной терапии был индивидуальным и зависел от нозологической формы опухоли надпочечника и сопутствующего хирургического заболевания, при этом ее длительность у пациентов основной группы составила в среднем  $15,2 \pm 2,3$  ( $M \pm m$ ) суток, а у пациентов контрольной группы  $14,1 \pm 1,9$  ( $M \pm m$ ) суток.

Критериями готовности пациентов к проведению операции были: уменьшение числа гипертензивных приступов и достижение желаемого гипотензивного эффекта; положительная динамика функционального состояния миокарда и его проводящей системы; нормализация уровня глюкозы, электролитов, КЩР и коррекция гипопроотеинемии.

Одним из важных моментов решения вопроса о проведении симультанных операций является определение степени анестезиологического риска. При учете степени риска мы использовали классификация Американского общества анестезиологов (ASA) [8]. обследо-

ванные нами пациенты относились к II-III степенями операционного риска.

Показанием к проведению симультанных операций явилось сочетание новообразований надпочечников с другими проявившимися соответствующими клиническими признаками хирургическими заболеваниями, близким расположением пораженного органа к надпочечнику.

Вместе с тем главными доводами для одномоментных операций в наших наблюдениях являлись:

- возможность устранения сопутствующей патологии из одного доступа;
- риск выполнения повторной операции по поводу сопутствующего заболевания был высоким и/или значительно отягощал послеоперационный период;
- экономическая эффективность тактики.

При этом у 6 (85,7%) пациентов одномоментно проведены два оперативных вмешательства и у одной пациентки три по поводу трех конкурирующих патологий (таблица 3).

Для выполнения симультанных операций важное значение имел выбор оперативного доступа, который нередко приходилось изменять во время вмешательства в зависимости от обнаруженных изменений в различных органах.

С учетом сопутствующих хирургических патологий, нами были использованы широкие доступы: торакофрениколомболапаротомия ( $n=4$ ), либо люмболапаротомия ( $n=3$ ). В 3-х случаях использован люмболапаротомный доступ при сочетании поражении надпочечника с кистой почки ( $n=1$ ), ЖКБ ( $n=1$ ) и околопупочной грыжей ( $n=1$ ).

Виды выполненных симультанных операций				
Пациент	Основная патология	Сопутствующая патология	Доступ	Тип операции
1	Альдостерома	ЖКБ	Люмболапаротомия	Адреналэктомия + Холецистэктомия от шейки
2	Кортикостерома	ЖКБ	Торакофренико-люмболапаротомия	Адреналэктомия + Холецистэктомия от шейки
3	Кортикостерома	ЖКБ	Торакофренико-люмболапаротомия	Адреналэктомия + Холецистэктомия от шейки
4	Феохромоцитома	Киста почки	Люмболапаротомия	Адреналэктомия + Цистэктомия
5	Феохромоцитома	Опухоль дистального отдела холедоха	Торакофренико-люмболапаротомия	Адреналэктомия + Холесистэктомия от дна Холедохотомия + удаление опухоли холедоха + бигепатико-дуоденоанастомоз
6	Феохромоцитома	Эхинококковая киста печени	Торакофренико-люмболапаротомия	Адреналэктомия + эхинококэктомия из VIII сегмента печени
7	Феохромоцитома	Околопупочная грыжа	Люмболапаротомия	Адреналэктомия + Резекция части большого сальника + Грыжесечение

В 4 случаях применили торакофренико-люмболапаротомию по IX-X межреберью, когда поражение надпочечника сочеталось с ЖКБ (n=2), эхинококковой кистой печени (n=1), и при метастазе феохромоцитомы в холедох и парахоледохиальные лимфатические узлы (n=1).

При сочетании опухоли надпочечника с ЖКБ первым этапом после перевязки центральной вены правого надпочечника удаляли опухоль с окружающей клетчаткой, вторым — вскрывая париетальную брюшину, производили холецистэктомию.

В одном случае у пациентки с метастазированием опухоли правого надпочечника в дистальный отдел холедоха и парахоледохеальные лимфатические узлы с явлениями желчной гипертензии, при торакофрениколюботомии было выявлено, что опухоль больших

размеров (11×7,5 см) плотно спаяна с окружающими образованиями (рис. 3).

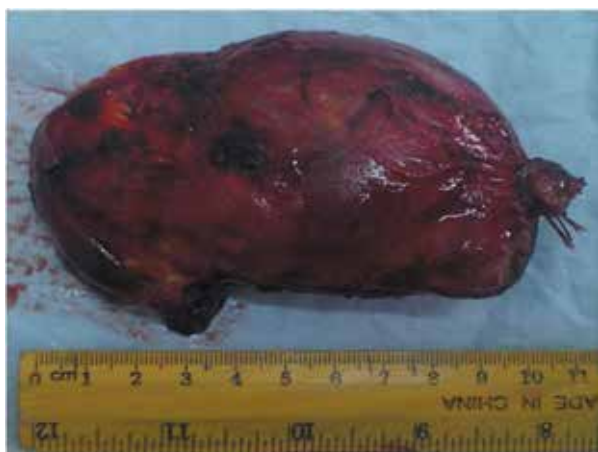Произведена расширенная адреналэктомия с удалением прилегающей жировой клетчаткой и лимфатических узлов. При ревизии брюшной полости желчный пузырь размером 9×18 см, атоничный. Произведена холецистэктомия от дна.

При ревизии холедоха и окружающих его образований выявлено поражение парахоледохеальных лимфатических узлов и наличие в задней стенке дистальной части плотной опухоли размерами 1,5×1,5 см, которая полностью обтурировала просвет холедоха. Учитывая большие размеры опухоли надпочечника, обильное ее кровоснабжение и сращение с окружающими тканями, обнаруженное образование оценено как метастаз. Произведена лимфодессекция парахоледохеальных лимфатических узлов, холедохотомия, удаление опухоли, с формированием бигепатико-дуоденоанастомоза.

У 1 пациента с сопутствующей эхинококковой кистой VIII сегмента печени первым этапом была выполнена адреналэктомия. После удаления новообразования в течение 15 минут наблюдали за показателями гемодинамики, убедившись в стабильном состоянии пациента производили эхинококкэктомия из печени.

У 1 пациента с феохромоцитомой левого надпочечника и околопупочной грыжей была использована люмболапаротомия. Была произведена адреналэктомия слева, после чего выполнено грыжесечение, резекция сальника с дренированием забрюшинного пространства.

**Рис. 3. Макропрепарат феохромоцитомы правого надпочечника**



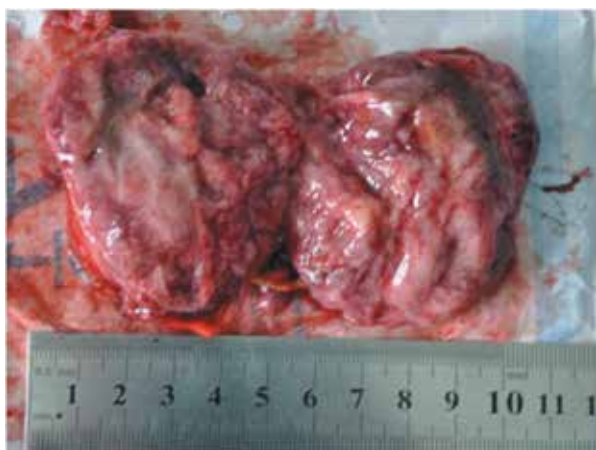

Рис. 4. Макропрепарат феохромоцитомы правого надпочечника на разрезе

Еще у одного пациента с феохромоцитомой, сочетающейся с кистой почки, была использована широкая люмботомия, позволяющая мобилизовать почку и надпочечник под прямым углом, позволяющая одновременно выполнить адренал- и цистэктомию (рис. 4).

Продолжительность операций и общего обезболивания у пациентов обеих групп были достоверно различимы (рис. 5 и 6) и зависели от длины хирургического доступа, объема операции, опыта и техники оператора.

Как видно из рисунков 5 и 6 у пациентов обеих групп продолжительность операции и наркоза были достоверно различимы.

Длительность нахождения пациентов основной группы в реанимационном отделении составили от 18,5 до 48 часов, в среднем составляя  $32,9 \pm 4,7$  часов, а у пациентов контрольной группы средняя продолжительность нахождения в реанимации составила  $30,2 \pm 3,4$  часов (рис. 7).

Несмотря на то, что при симультанных операциях желательно в первую очередь выполнять наиболее сложный этап операции по

Рис. 6. Длительность общего обезболивания у пациентов обеих групп

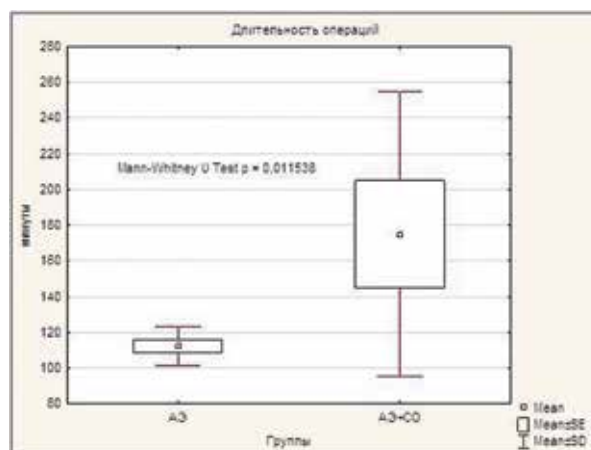
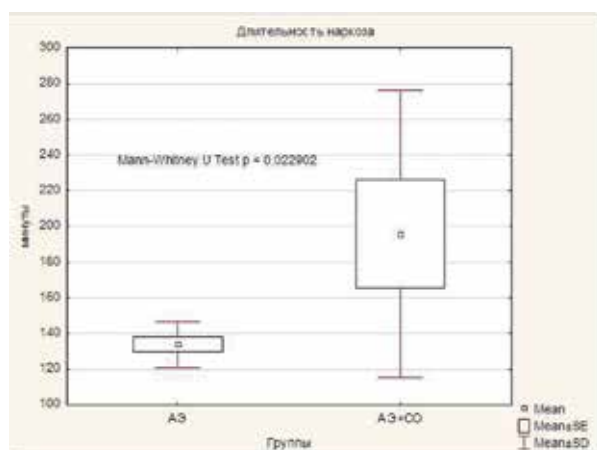


Рис. 5. Длительность операции у пациентов обеих групп

поводу доминирующего заболевания, осложнений во время операции не было.

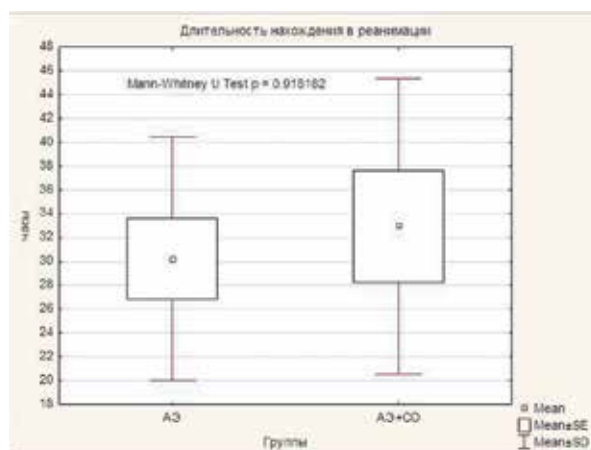
В послеоперационном периоде с целью профилактики развития надпочечниковой недостаточности двум пациентам с кортикостеромой производилась заместительная гормональная терапия (гидрокортизон и преднизолон).

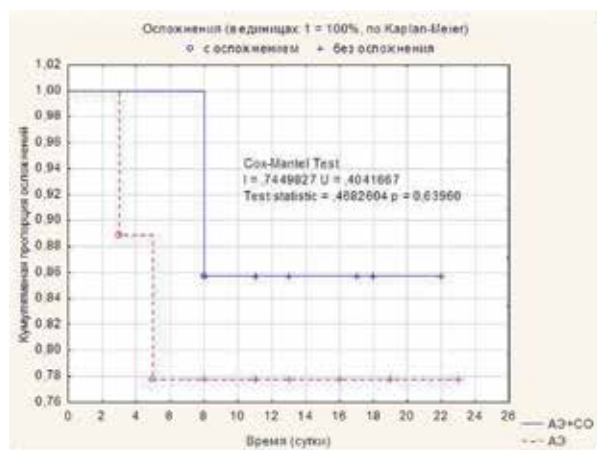
В основной группе только на 8 сутки у одной пациентки отмечалось развитие эмпиемы плевры, которая была разрешена в течение 6 суток консервативной терапией и пункцией плевральной полости. Среди пациентов контрольной группы в двух случаях отмечалось нагноение послеоперационной раны, в одном случае процесс распространился на брюшинное пространство (рис. 8).

Средняя продолжительность госпитализации пациентов основной группы в клинику составило  $13,7 \pm 2,1$  ( $M \pm m$ ) дней, а контрольной –  $18,6 \pm 3,2$  ( $M \pm m$ ) дней.

Как показывают результаты нашей работы, несмотря на тяжесть и объем хирургического

Рис. 7. Длительность нахождения пациентов обеих групп в реанимации





**Рис. 8. Частота осложнений у пациентов обеих групп рассчитанная по методу Kaplan-Meier**

вмешательства у пациентов основной группы в послеоперационном периоде и частота осложнений, и длительность госпитализации были меньше по сравнению пациентов контрольной группы, что еще раз подтверждает преимущества симультанных операций.

В ближайшем и отдаленном периодах после операции стойкий гипотензивный эффект отмечен у всех пациентов. В 1 случае после операции пациентка с альдостеромой продолжала принимать антагонист альдостерона — «Верошпирон» в дозе 50 мг/сутки в течение 1 месяца.

У пациентов с кортикостеромой начиная от 11 месяцев после проведенной операции, отмечался постепенный регресс симптоматики заболевания. При пятилетнем наблюдении этих пациентов данных за рецидив заболеваний не наблюдались.

### Обсуждение

Проведение симультанных операций у пациентов с опухолями надпочечных желез остается одним из наиболее дискуссионных вопросов эндокринной хирургии, в связи с тяжестью их общего состояния, особенностями предоперационной подготовки, хирургического лечения и ведения в послеоперационном периоде.

Вопросами хирургической тактики при одномоментной коррекции нескольких заболеваний занимались хирургические школы академиков Н.Н. Малиновского и В.Д. Федорова, продемонстрировавших блестящие результаты лечения [7, 9].

Одно из первых сообщений о проведении симультанных операций у пациентов с хирургической патологией органов эндокринной системы было сделано профессором В.Г. Аристарховым с соавт. [1].

На сегодняшний день по данным авторов хирургические заболевания надпочечников до 8,1% случаев сочетаются с другими заболеваниями, требующими оперативного лечения [3, 5], и в 12,1% сочетанные патологии выявляются случайно при обследовании по поводу других заболеваний [7].

С нашей точки зрения не исключается то, что гормонально-активные опухоли надпочечников, в частности кортикостеромы, вызывая серьезные изменения в эндокринной системе организма, возможно, способствуют развитию некоторых других хирургических заболеваний органов и систем, в частности желчекаменной и мочекаменной болезни. Необходимо в этом направлении продолжить исследования.

При анализе литературы, посвященной симультанным операциям при патологии надпочечников и других органов, наблюдается рост этих операций, что обусловлено достижениями медицины в последние годы.

В XXI веке, когда существуют все условия для проведения сложнейших методов диагностики и продолжительных оперативных вмешательств, целесообразность их выполнения оправдана.

Редкость выполнения выявляемость сочетанных хирургических заболеваний надпочечников и других органов обусловлена неполным обследованием пациентов в предоперационном периоде. Что касается вопроса своевременной диагностики сочетанных патологий надпочечников и других органов, необходимо расширить стандартные протоколы обследования и лечения пациентов, с широким применением УЗИ и КТ, чувствительность которых, по данным некоторых авторов составляет 94,3% и 97,8% соответственно [4, 5].

Проведение сочетанных оперативных вмешательств у пациентов с патологией надпочечников по экстренным показаниям возникает при синдроме «неуправляемой гипертензии» и неэффективности консервативной терапии [5, 10]. В подобных случаях к выполнению симультанных операций следует прибегать индивидуально с учетом тяжести общего состояния больного и объема операции по поводу сопутствующего заболевания.

Осложнения при проведении адреналэктомии в сочетании с другими вмешательствами по поводу сопутствующих хирургических заболеваний возникают от 1,97% до 20%, а смертность достигает от 0 до 2,4% (таблица 4), что соответствует и нашим данным.

Часто опухоли надпочечников сочетаются с такими хирургическими заболеваниями, как ЖКБ, кисты почек, патологиями щитовидной

**Результаты симультанных операций, выполненных у пациентов с новообразованиями надпочечников**

	Общее количество пациентов	Число симультанных операций	Осложнения (%)	Смертность (%)
М.А. Pelosi (1998) [11]	152	17	1,97	0
А.С. Никоненко с соавт. (2010) [4]	10	10	20	0
В.Р. Латыпов с соавт. (2010) [10]	58	24	5,2	0
Hye Jin Kim et al. (2012) [12]	93	9	1,07	0
A. Sarela et al. (2003) [13]	41	15	7,3	2,4
Meng Fanmin et al. (2014) [14]	57	57	0	0

и предстательной железы, а также метастазами их в различные органы.

Как видно из представленной таблицы, частота послеоперационных осложнений при симультанных операциях колеблется от 0 до 20%.

Так, по данным В.Р. Латыпова с соавт. [10] из проведенных 24 симультанных операций сообщается о развитии осложнения у 5,2% пациентов. Hye Jin Kim et al. [12] прооперировав 93 пациента с колоректальным раком, у 9 из которых имелись метастазы в надпочечники, в послеоперационном периоде отмечал только 1,07% осложнений. В наших же наблюдениях частота послеоперационных осложнений оказалась 14,3%.

Анализ собственных наблюдений и данных литературы показывает, что проведение симультанных операций не только эффективно, но и обладает рядом преимуществ, избавляя пациента сразу от нескольких заболеваний, причем, не отягощая течения послеоперационного периода.

### Заключение

При наличии у пациентов с новообразованиями надпочечников сочетанных хирургических заболеваний других органов, целесообразно проводить их одновременную хирургическую коррекцию, так как это не приводит к достоверному увеличению числа осложнений и смертности.

Важное значение при планировании симультанных операций у пациентов с новообразованиями надпочечников имеет определение степени анестезиологического риска и выбор хирургического доступа.

Подобные оперативные вмешательства следует выполнять в клинических центрах, оснащенных современным оборудованием, опытным хирургам, обладающих достаточным опытом лечения пациентов с различными заболеваниями надпочечников.

### ЛИТЕРАТУРА

1. Аристархов В. Г. Симультанные операции у больных с патологией надпочечников / В. Г. Аристархов, А. Н. Гадзыра, С. В. Бирюков // *Анналы хирургии*. – 2007. – № 3. – С. 72–77.
2. Опыт выполнения симультанных операций / Ю. В. Богданов [и др.] // *Эндоскоп. хирургия*. – 2000. – № 2. – С. 10–14.
3. Simultaneous ectopic adrenocorticotrophic hormone syndrome and adrenal metastasis of a medullary thyroid carcinoma causing paraneoplastic Cushing's syndrome / M. Sand [et al.] // *International Seminars in Surgical Oncology*. – 2007. – N 4. – P. 15.
4. Опыт применения симультанных операций у больных с опухолями надпочечников / А. С. Никоненко [и др.] // *Запорож. мед. журн.* – 2010. – Т. 12. – № 1. – С. 17–18.
5. Counselman F. L. Adrenal pheochromocytoma presenting with persistent abdominal and flank pain / F. L. Counselman, C. J. Brenner, D. W. Brenner // *J Emerg Med.* – 2011 Jul-Aug. – Vol. 9, N 4. – P. 241–46.
6. Одномоментные операции. Терминология (обзор литературы и собственное предложение) / А. В. Федоров [и др.] // *Хирургия. Журн. им. Н. И. Пирогова*. – 2011. – № 7. – С. 72–76.
7. Сочетанные оперативные вмешательства в хирургической практике / Н. Н. Малиновский [и др.] // *Хирургия*. – 1983. – № 12. – С. 63–68.
8. ACC/AHA. Coronary Angiography Guidelines // *JACC*. – 1999 May. – Vol. 33, N. 6. – P. 82.
9. Федоров В. Д. Одномоментные обширные и сочетанные операции / В. Д. Федоров // *Хирургия*. – 1983. – № 3. – С. 8–15.
10. Особенности и результаты хирургического лечения пациентов с опухолями надпочечников / В. Р. Латыпов [и др.] // *Сибир. онкол. журн.* – 2010. – № 1. – С. 56–60.
11. Pelosi M. A. Simultaneous laparoscopic surgical treatments / M. A. Pelosi, 3rd. M. A. Pelosi // *Surg Laparosc Endosc.* – 1998 Feb. – Vol. 8, N 1. – P. 81–82.
12. Simultaneous laparoscopic multi-organ resection combined with colorectal cancer: comparison with non-combined surgery / H. J. Kim [et al.] // *World J Gastroenterol.* – 2012 Feb 28. – Vol. 18, N 8. – P. 806–13.
13. Metastasis to the adrenal gland: the emerging role of laparoscopic surgery/ A. Sarela [et al.] // *Ann Surg Oncol.* – 2003 Dec. – Vol. 10, N 10. – P. 1191–96.



14. Study on retroperitoneal laparoscopic simultaneous operation in the treatment of bilateral kidney and adrenal lesions / M. Fanmin [et al.] // J Clin Urology (China). – 2014. – Vol. 29, N 4. – P. 330–33.

**Адрес для корреспонденции**

734003, Республика Таджикистан,  
г. Душанбе, проспект Рудаки, д. 139,  
Таджикский государственный  
медицинский университет  
имени Абуали ибни Сино,  
кафедра хирургических болезней №2,  
тел.: +992 915 25 00 55,  
e-mail: sadriev\_o\_n@mail.ru,  
Садриев Окилджон Немаджонович

**Сведения об авторах**

Садриев О.Н., аспирант кафедры хирургических болезней №2 Таджикского государственного медицинского университета имени Абуали ибни Сино.

Гаиров А.Д., член-корр. Академии медицинских наук при Министерстве здравоохранения и соци-

альной защиты населения Республики Таджикистан, д.м.н, профессор кафедры хирургических болезней №2 Таджикского государственного медицинского университета имени Абуали ибни Сино, куратор отделения хирургии сосудов Республиканского научного центра сердечно-сосудистой хирургии.

*Поступила 11.07.2014 г.*

---

---

**ГЛУБОКОУВАЖАЕМЫЕ КОЛЛЕГИ!**

**13-15 мая в г. Лондон (Великобритания) состоится  
25-я КОНФЕРЕНЦИЯ ЕВРОПЕЙСКОЙ АССОЦИАЦИИ ПО ЛЕЧЕНИЮ РАН (EWMA)**

**Тема конференции:** Лечение ран – формирование будущего.

Научная программа конференции будет состоять из нескольких секций, семинаров, лекций, новостного потока в течение всего дня и сателлитных симпозиумов, в которых будут принимать участие ученые из стран всего мира.

На конференции будут представлены доклады высокого уровня. Участвуя в конференции, Вы получите возможность расширить свои знания и обменяться опытом с коллегами из разных стран.

**Дополнительная информация на сайте:** <http://ewma2015.org>