

К.С. КОМИССАРОВ<sup>1</sup>, В.С. ПИЛОТОВИЧ<sup>1</sup>, М.Ю. ЮРКЕВИЧ<sup>1</sup>,  
М.В. ДМИТРИЕВА<sup>2</sup>, М.М. ЗАФРАНСКАЯ<sup>1</sup>

## ТЕХНИЧЕСКИЕ ОСОБЕННОСТИ ЭКСПЕРИМЕНТАЛЬНОЙ МОДЕЛИ ОСТРОГО ИШЕМИЧЕСКИ-РЕПЕРФУЗИОННОГО ПОВРЕЖДЕНИЯ ПОЧЕК

ГУО «Белорусская медицинская академия последипломного образования»<sup>1</sup>,

УЗ «Минское городское патологоанатомическое бюро»<sup>2</sup>,

г. Минск,

Республика Беларусь

**Цель.** Оценить воспроизводимость ишемически-реперфузионной (И/Р) модели острого почечного повреждения у крыс с использованием чрезбрюшинного доступа с двухсторонним пережатием сосудистых почечных ножек продолжительностью 50 минут.

**Материал и методы.** Эксперимент проводился на 8 белых половозрелых беспородных лабораторных крысах мужского пола с исходной массой тела 270-310 грамм. Была сформирована группа из 4 интактных животных (референтная группа), сопоставимых по массе и полу. Лабораторных животных наркотизировали путем внутривентрального введения тиопентала натрия. Для создания И/Р модели проводилась срединная лапаротомия с двухсторонним наложением сосудистых клипс на почечные сосуды с продолжительностью ишемии 50 минут, период реперфузии – 24 и 48 часов. Была выделена группа контроля (Sham), состоящая из 2 животных, которым проводились все этапы хирургической части эксперимента, за исключением наложения сосудистых клипс на почечную ножку. Эффективность наступления ишемии оценивался по уровню повышения концентрации сывороточного креатинина и мочевины, которые определялись по стандартной методике, и гистологическому изменению почечной ткани.

**Результаты.** В послеоперационном периоде ни одно из животных не умерло. Рост уровня креатинина крови в 1,5 и более раза по сравнению с референтными значениями был зафиксирован у 5 из 6 экспериментальных животных, тогда как в группе Sham они не превышали нормальных показателей. Гистологическое исследование почечной ткани выявило различной степени выраженности изменения, свидетельствующие об ишемическом повреждении проксимальных канальцев, у 100% экспериментальных животных.

**Заключение.** Полученные результаты свидетельствуют о развитии острой почечной недостаточности у 83,3% крыс после 50 минутного периода ишемии и независимо от 24 или 48 часового периода реперфузии, что позволяет использовать чрезбрюшинный доступ с двухсторонним пережатием сосудистых почечных ножек для воспроизведения ишемически-реперфузионной модели острого почечного повреждения.

*Ключевые слова:* острое почечное повреждение, ишемия-реперфузия, почки, крысы, животная модель, острый канальцевый некроз, почечная недостаточность

**Objectives.** To evaluate the reproducibility of renal ischemia-reperfusion injury model in rats using transabdominal access with bilateral renal pedicles clamping within 50 minutes.

**Methods.** The experiment was conducted in sexually mature, albino, purebred male rats (n=8, 270-310 g). The referent group (n=4) consisting of intact animals comparable in sex and weight was formed. The laboratory animals were anesthetized with transperitoneal sodium thiopental injection. Bilateral renal clamping through median laparotomy was used to reproduce ischemia-reperfusion (I/R) model with 50 min ischemia, the reperfusion period – 24 and 48 hours. The control (Sham) group (n=2) was allocated, the rats underwent to all stages of the surgery except renal clamping. Efficiency of ischemia development was evaluated by measuring serum creatinine and urea determined by the standard methodology and histological changes of renal tissue.

**Results.** None of the animals died during the post-operative period. Increasing of the serum creatinine level by 1,5 folds and more in comparison with referent data was fixed in 5 out of 6 laboratory animals whereas serum creatinine was not different from normal level in Sham group. Histological evaluation of the renal tissue revealed the different changes indicating the development of proximal tubular injury in 100% of rats.

**Conclusion.** The obtained results testify to the development of acute renal failure in 83,3% rats after 50 min. ischemia and independently on 24 or 48 hours reperfusion that allows using transabdominal access with bilateral renal clamping for the reproduction of the ischemia-reperfusion model of acute kidney injury.

*Keywords:* acute kidney injury, ischemia-reperfusion, kidneys, rats, animal model, acute tubular necrosis, renal failure

Novosti Khirurgii. 2015 May-Jun; Vol 23 (3): 262-267

Technical Features of Experimental Model of Acute Renal Ischemia-Reperfusion Injury

K.S. Komissarov, V.S. Pilotovich, M.Y. Yurkevich, M.V. Dmitrieva, M.M. Zafranskaya

### Введение

Острое почечное повреждение (ОПП) –

быстрое снижение функции почек, приводящее к невозможности поддерживать водный, электролитный и кислотно-щелочной гомео-

стаз, и которое может быть диагностировано при наличии одного из критериев:

— повышение сывороточного креатинина (Кр) более чем на 26,5 мкмоль/л в течение 48 часов или

— увеличение Кр в 1,5 раза от исходного уровня, которое точно или возможно произошло в течение предшествующих 7 дней или

— снижение выделения мочи менее, чем 0,5 мл/кг/ч за период наблюдения более, чем 6 часов [1].

В настоящее время, несмотря на все успехи фармацевтической промышленности и совершенствование методов почечно-заместительной терапии, смертность от острого почечного повреждения (ОПП) остается высокой и варьирует от 25–70%, что позволяет считать его одним из важных жизнеугрожающих осложнений, наблюдаемых в реанимационных отделениях, у пациентов с травмой, сепсисом и после крупных хирургических вмешательств [2]. По основному (инициирующему) патогенетическому механизму выделяют постренальное, преренальное и ренальное ОПП. Причиной постренального является обструкция мочевыводящих путей, ведущая к увеличению внутрипочечного давления и снижению скорости клубочковой фильтрации (СКФ). Преренальное ОПП возникает в ответ на снижение перфузии почек в следствие гиповолемии, шока или ишемии. Главной причиной ренального ОПП является острый тубулярный некроз (ОТН), который возникает в результате ишемии или воздействия нефротоксических веществ. Клинически достаточно сложно бывает разделить преренальное ОПП и ОТН вследствие ишемии по причине общих патофизиологических механизмов, при этом на долю этого континуума приходится 75% случаев острой почечной недостаточности, наблюдаемой в отделениях интенсивной терапии [1, 2].

Для понимания патофизиологии начала развития ОПП и оценки эффективности различных методов лечения данного состояния были разработаны различные экспериментальные модели острой почечной недостаточности. С 1960 года опубликовано около 1300 научных публикаций, посвященных ишемически-реперфузионному (И/Р) повреждению почек, при этом в половине случаев как объект наблюдения использовались средневесные и крупные лабораторные животные (кролики, собаки, свиньи) [3]. Анализ экспериментальных исследований показал, что имеется ряд до конца нерешенных вопросов, касающихся выбора варианта экспериментальной модели (односторонняя, двухсторонняя почечная ок-

клюзия), техники хирургического доступа к почечным сосудам, а также длительности ишемии у маловесных животных, которые с одной стороны определяют степень лабораторных и гистологических изменений, а с другой — влияют на выживаемость лабораторного животного не зависимо от степени уремии. В связи с этим **целью** нашей работы явилась оценка воспроизводимости ишемически-реперфузионной модели острого почечного повреждения у крыс с использованием чрезбрюшинного доступа с двухсторонним пережатием сосудистых почечных ножек продолжительностью 50 минут.

## Материал и методы

Моделирование экспериментальной И/Р модели повреждения почек проводилось на 8 белых половозрелых беспородных лабораторных крысах мужского пола с исходной массой тела 270–310 грамм с соблюдением положений Европейской конвенции о защите позвоночных животных, используемых для экспериментов или в научных целях (Страсбург, 02.01.1991 г). Для получения нормальных значений биохимических показателей крови (мочевина, креатинин) была сформирована группа из 4 интактных животных (референтная группа), сопоставимых по массе и полу. Мочевину крови определяли уреазным методом ферментативно, а креатинин крови кинетически по цветной реакции Яффе (метод Поппера). В процессе работы использовали диагностические наборы НТПК «Анализ Х».

Животные содержались в стандартных условиях вивария: 12-часовой световой день, свободный доступ к воде и пище, температура 18–25°C. Накануне и после операции крысы помещались в метаболические клетки (Ugo Basile S.R.L., Model 41700-018, 21025 Comerio VA, Italy) для мониторинга суточного диуреза.

Анестезия проводилась путем внутривентрального введения 2% тиопентала натрия, набранного в инсулиновый шприц, в дозе 1,5 мл на 1 кг массы тела.

Для создания И/Р модели проводилась срединная лапаротомия, вскрывалась брюшная полость, при этом петли кишечника и брыжейка отводились в левую сторону с последующей ревизией правого бокового фланка и выведением почки и сосудистой ножки наружу, после чего на сосуды накладывался атраumaticкий сосудистый зажим. Аналогичная манипуляция проводилась в левой половине живота с целью выделения левой почки и сосудистого пучка с последующим пережатием

сосудов мягким сосудистым зажимом. В случае достаточного пережатия почечного кровотока происходило изменение цвета почки с красного на темно-пурпурный, затем после снятия клипс — цвет почки полностью менялся обратно к красному, что свидетельствовало о достаточной реперфузии. При этом антикоагулянты с целью профилактики тромбоза не использовались. Время ишемии составило 50 минут.

После периода наступления предполагаемой тотальной ишемии зажимы снимались, проводилось послойное ушивание раны. Животных затем помещали в метаболические клетки для дальнейшего наблюдения. Период реперфузии у 3 животных составил 24 часа и 48 часов — у еще 3 крыс.

С целью оценки влияния механической травмы тканей во время операции и общего наркоза на состояние почечной функции была выделена группа контроля (Sham), состоящая из 2 животных, которым проводились все этапы хирургической части эксперимента с соблюдением всех временных промежутков, за исключением наложением сосудистых клипс на почечную ножку.

Эффективности наступления ишемии в проводимом эксперименте оценивался по уровню повышения концентрации сывороточного креатинина и мочевины. Из-за сложностей забора крови у крыс, которую чаще всего забирают из хвостовой вены, и которая достаточно быстро сворачивается, кровь для биохимического анализа бралась из крупных сосудов сразу после острого «выведения» животного из эксперимента методом декапитации.

На заключительном этапе проводилась гистологическая оценка почечной ткани. Удаленные почки фиксировались в 10% растворе буферного формалина. После стандартной проводки в спиртах возрастающей концентрации кусочки ткани заливались в парафин и на ротационном микротоме Microm HM 340E приготавливались срезы толщиной 3 микрона, с последующей окраской препаратов гематоксилином-эозином. Гистологическая картина оценивалась на микроскопе Olympus BX 51 (Япония).

Для характеристики ишемических изменений в почечной ткани использовался модифицированный метод Mc Whinnie, заключающийся в оценке 10 произвольных полей зрения зоны коры с использованием увеличения 200 [4]. В каждом поле зрения оценены следующие параметры изменений тубулярного эпителия: разрушение щеточной каймы, набухание эпителия, конденсация ядер и кариорексис.

Степень вышеуказанных признаков оценивали полуколичественно по шкале от 0 до 3 баллов. Тубулярные изменения (описанные признаки) оценены по следующей шкале:

- 0 — нормальная гистология канальцев;
- 1 — вышеописанные изменения наблюдались не более чем в 1/3 всех эпителиальных клеток представленных тубул;
- 2 — аналогичные изменения на протяжении от 1/3 до 2/3 поля зрения;
- 3 — вовлечение более 2/3 эпителиальных клеток канальцев.

Максимальное количество баллов для каждого образца — 30. Морфологические признаки как оголение базальных мембран и лейкоцитарная инфильтрация указывали на тяжелую степень некроза эпителия канальцев.

## Результаты

В послеоперационном периоде ни одно из животных не умерло.

Отработанная хирургическая техника и рассчитанные временные интервалы этапов операции позволили минимизировать различия между продолжительностью и техническими особенностями последовательных экспериментов (таблица 1). Анестезия и предоперационная подготовка, которая включала введение 2% тиопентала натрия, фиксацию животного на операционную поверхность и подготовку операционного поля, занимали в среднем 10-15 минут. Непосредственно операция, включающая послойный доступ к почечным сосудистым ножкам, с последующей препаровкой от жировой клетчатки, сначала правой, затем левой, занимала 5-7 минут. Продолжительность времени ишемии согласно дизайну исследования занимала 50 минут. Заключительным этапом являлось послойное ушивание непрерывным обвивным швом операционной раны длительностью 5 минут.

Динамика изменений показателей состояния функции почек у экспериментальных жи-

Таблица 1

**График временных затрат на этапы операции по проведению двухсторонней И/Р модели у крыс**

Время, мин	Этап эксперимента
10-15	Анестезия и предоперационная подготовка
5-7	Оперативное пособие с клипированием обеих почечных ножек
50	Время ишемии
5	Ушивание операционной раны
70-77	Общее время на эксперимент

вотных за период реперфузии от 24 до 48 часов в сравнении с референтной группой представлена в таблице 2. Биохимические исследования крови указывали на развитие ОПП, о чем свидетельствует рост уровня креатинина крови в 1,5 раза по сравнению с референтными значениями у животных 1, 2, 3, 4, 6, в то время как группе Sham такого роста не отмечалось. У животного 5 такого значимого повышения не было, что нами было объяснено, как недостаточное пережатие почечных ножек, вследствие наличия дополнительных почечных артерий. Согласно данным, представленным в таблице 2, значимых различий в показателях, характеризующих нарушение функции почек, в зависимости от сроков выведения нами получено не было, однако можно отметить все же более высокие цифры креатинина в первые 24 часа реперфузии.

Динамика суточного диуреза также свидетельствовало о развитии острого почечного повреждения, у крыс 1, 2, 3, 4, 6 было отмечено снижение суточного диуреза по сравнению с группами сравнения, при этом степень анурии не имела четкой зависимости от уровня сывороточного креатинина (таблица 2). Наблюдение за группой Sham показало минимальное влияние хирургической травмы на почечную функцию, уровень креатинина крови и суточный диурез существенно не отличался от референтной группы.

У большинства экспериментальных животных (1, 2, 3, 4, 6) изменения канальцев соответствовали 20 и более баллам (рисунок В и Г), что позволяло судить о наступлении диффузной постишемической тубулярной дистрофии. В случае 5 встречались участки слабого тканевого повреждения, где превалировали только набухание эпителиальных клеток канальцев (рисунок Б), балльная оценка при этом не превышала 15.

Для референтной группы и группы Sham были характерны минимальные изменения, не выходящие за пределы 10 баллов шкалы выраженности тубулярного повреждения (рис. А, Б).

### Обсуждение

При анализе различных экспериментальных исследований, имитирующих ишемически-реперфузионное (И/Р) повреждение почек у лабораторных животных, можно выделить 2 основных подхода: 1) двухсторонняя почечная И/Р модель и 2) односторонняя И/Р модель [3]. В своей работе мы предпочли двухстороннее пережатие почечных сосудистых ножек, как наиболее напоминающее гемодинамические нарушения у человека, в отличие от одностороннего, требующего выполнения нефрэктомии.

Степень поражения почечной ткани при И/Р модели ОПП зависит от времени ишемии, обусловленной обструкцией почечной артерии, при этом имеется определенная зависимость — чем дольше время ишемии, тем больше площадь поражения с вовлечением большего числа нефронов и значительным снижением выживаемости животных [5]. В различных исследованиях время ишемии варьировало от 20 минут до 75 минут, в связи с таким разбросом сроков тепловой ишемии нами была выбрана средняя продолжительность ишемии — 50 минут, при которой у половины животных могут развиваться тяжелые изменения канальцев по типу острого канальцевого некроза [6]. Результаты нашей работы подтвердили правильность выбора, у 83,3% лабораторных животных была вызвана экспериментальная ОПП за 50 минутный период ишемии и 24-48 часовой период реперфузии.

Несмотря на определенные недостатки

Таблица 2

**Биохимические показатели крови лабораторных животных в норме и при моделировании И/Р повреждения почек**

Животное	Время выведения из эксперимента, ч	Вес животного, мг	Суточный диурез, мл	Сывороточный креатинин, мкмоль/л
1	24	310	1	297,9
2	24	281	0,8	318,4
3	24	315	0,3	389,8
4	48	273	5	108,0
5	48	320	9	70,4
6	48	330	2,5	574,2
Sham 1	24	286	9	48,1
Sham 2	48	287	8	56,3
Референтная группа* (n=4)		290 [270;310]	5,5 [3,5; 7]	42,5 [38,7; 50,9]

Примечание: \* — данные в группе представлены в виде среднего с диапазоном разброса в виде максимального и минимального значений.

чрезбрюшинного доступа: риск травматизации кишечника, брыжейки, ведущих к развитию скрытых внутренних кровотечений, перитонита, наше предпочтение было отдано этому способу как более быстрому во временном промежутке для выхода на сосудистые ножки обеих почек. Данный способ был подобен типичным сосудистым доступам при операциях на аорте и сердце, после которых чаще возникает ОПП у людей, а также более удобен в процессе завершения операции – послойное ушивание одного операционного разреза, а не двух, как это происходит при поясничном доступе.

Под влиянием ишемии и параллельно увеличивающейся концентрации нефротоксинов

возникает острый тубулярный некроз (ОТН), который характеризуется сглаживанием эпителия канальцев, тубулярной дилатацией и образованием цилиндров. Гистологическое исследование почечной ткани, проведенное в нашем эксперименте, выявило различной степени изменения у 100% лабораторных животных.

В заключение необходимо отметить важность участия в эксперименте опытного и владеющего методикой хирурга, который сможет произвести вмешательство, не превышая времени анестезии (продолжительность тиопенталового наркоза не превышает 90 минут), что снизит процент осложнений, связанных с хирургической техникой.

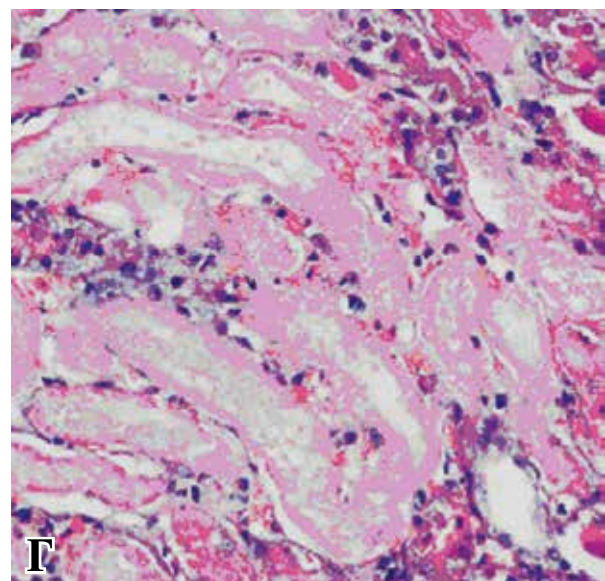
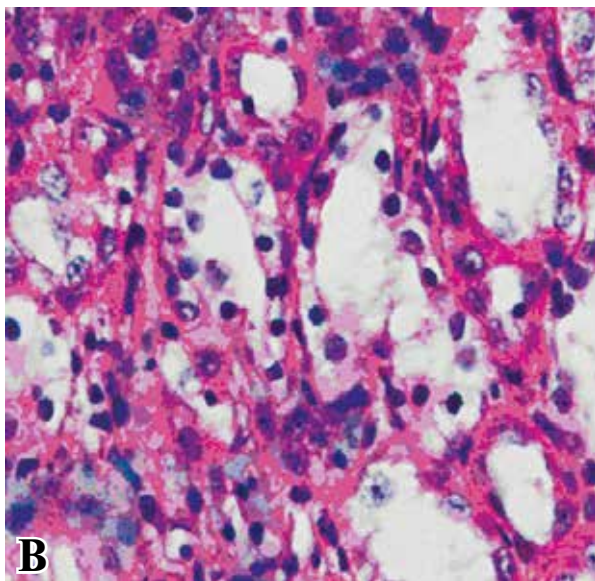
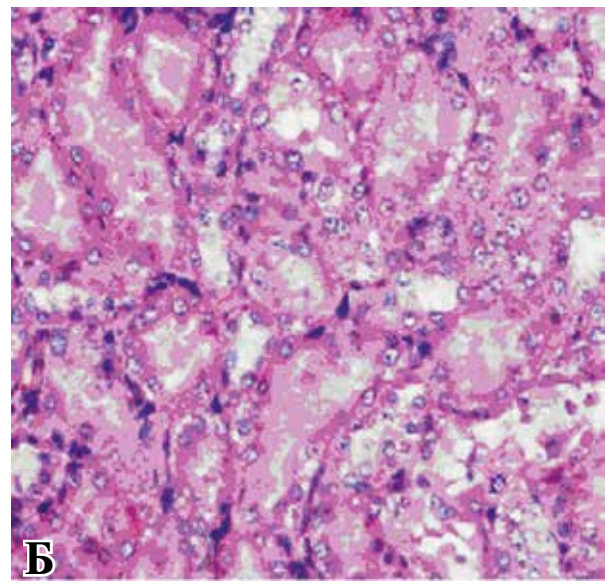
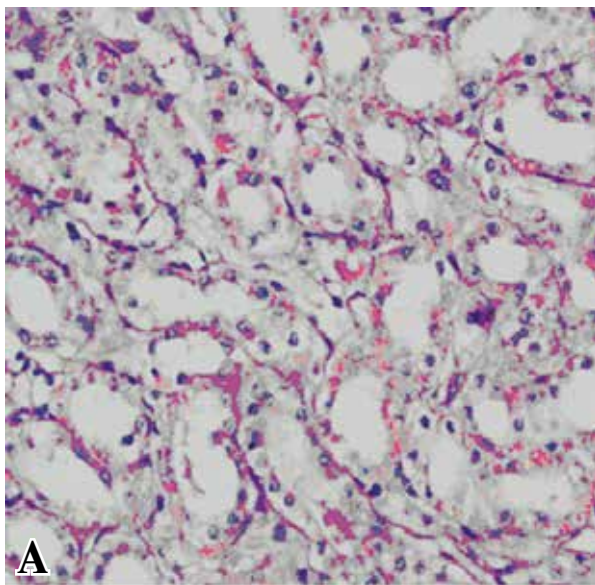


Рис. Гистологические изменения почечной ткани после 50-минутного теплового ишемического повреждения и 24-48 часовой реперфузии в сравнении с контролем. Метод окраски препарата – гематоксилин-эозин. Ув.  $\times 200$ . Неизмененный эпителий канальцев контрольной группы (А). Набухание эпителиальных клеток разрушение щеточной каемки (Б). Конденсация ядер тубулярного эпителия (В). Тотальный некроз эпителия канальцев (Г).

### Заключение

Полученные нами результаты свидетельствуют о развитии острой почечной недостаточности у 83,3% лабораторных животных после 50 минутного периода ишемии и независимо от 24 или 48 часового периода реперфузии, что позволяет использовать чрезбрюшинный доступ с двухсторонним пережатием сосудистых почечных ножек для воспроизведения ишемически-реперфузионной модели острого почечного повреждения.

### ЛИТЕРАТУРА

1. Андрусев А. М. Острое почечное повреждение. Клинические практические рекомендации KDIGO (основные положения) // Нефрология и диализ. – 2012. – Т. 14, № 2. – С. 86–94.
2. The changing epidemiology of acute renal failure / N. Lameire, W. Van Biesen, R. Vanholder // Nat Clin Pract Nephrol. – 2006 Jul. – Vol. 2, N 7. – P. 64–377.
3. Animal model of acute renal failure / A. P. Singh [et al.]

Комиссаров К.С., к.м.н., доцент кафедры урологии и нефрологии ГУО «Белорусская медицинская академия последипломного образования».  
Пилотович В.С., д.м.н., профессор кафедры урологии и нефрологии ГУО «Белорусская медицинская академия последипломного образования».  
Юркевич М.Ю., научный сотрудник иммуноло-

- // Pharmacol Rep. – 2012. – Vol. 64, N 1. – P. 31–44.
4. McWhinnie D. L. Morphometric analysis of cellular infiltration assessed by monoclonal antibody labeling in sequential human renal allograft biopsies / D. L. McWhinnie // Transplantation. – 1986 Oct. – Vol. 42, N 4. – P. 352–58.
  5. Topography of focal proximal tubular necrosis after ischemia with reflow in the rat kidney / P. F. Shanley [et al.] // Am J Patho. – 1986 Mar. – Vol. 122, N 3. – P. 462–68.
  6. Rosen S. Difficulties in understanding human “acute tubular necrosis”: limited data and flawed animal models / S. Rosen, S. N. Neyman // Kidney Int. – 2001 Oct. – Vol. 60, N 4. – P. 1220–24.

### Адрес для корреспонденции

220013, Республика Беларусь,  
г. Минск, ул. П.Бровки, д. 3,  
ГУО «Белорусская медицинская академия последипломного образования»,  
кафедра урологии и нефрологии,  
тел. раб.: +375 172 92-35-34,  
e-mail: kirill\_ka@tut.by  
Комиссаров Кирилл Сергеевич

### Сведения об авторах

гической группы ГУО «Белорусская медицинская академия последипломного образования».  
Дмитриева М.В., врач-патологоанатом УЗ «Минское городское патологоанатомическое бюро».  
Зафранская М.М., к.м.н., доцент, руководитель иммунологической группы ГУО «Белорусская медицинская академия последипломного образования».

Поступила 28.04.2015 г.