

В.А. КОРЯЧКИН ¹, Е.В. ГЕРАСЬКОВ ², Д. Ю. КОРШУНОВ ²

ОЦЕНКА БЕЗОПАСНОСТИ ИНФИЛЬТРАЦИОННОЙ АНЕСТЕЗИИ ПРИ ТОТАЛЬНОМ ЭНДОПРОТЕЗИРОВАНИИ КОЛЕННОГО СУСТАВА

ФГБУ «РНИИТО имени Р.Р. Вредена» Минздрава России, г. Санкт-Петербург ¹,
ФГБУ «Федеральный центр травматологии, ортопедии и эндопротезирования» Минздрава России,
г. Смоленск ²,
Российская Федерация

Цель. Оценка безопасности инфльтрационной анестезии при первичном тотальном эндопротезировании коленного сустава.

Материал и методы. Исследован уровень общего и несвязанного ропивакаина в плазме крови на фоне местной инфльтрационной анестезии у 26 пациентов в возрасте от 66,2±9,7 лет, которым было выполнено тотальное эндопротезирование коленного сустава. Пациентам выполняли инфльтрацию тканей колена 150 мг 0,2% раствора ропивакаина с последующей внутрисуставной инфузией анестетика со скоростью 6–8 мл/ч. Концентрацию свободного и несвязанного ропивакаина определяли через 30 мин, 4–6 ч и 24 часа после начала инфузии.

Результаты. Уровень общего ропивакаина составлял через 30 мин – 0,696±0,2 мкг/мл, через 4–6 ч – 1,58±0, мкг/мл, через 24 часа – 1,039±0,04 мкг/мл, несвязанного ропивакаина – через 30 мин – 0,049±0,02 мкг/мл, через 4–6 ч – 0,065±0,02 мкг/мл, через 24 часа – 0,079±0,012 мкг/мл. У двух пациентов через 4 часа от начала внутрисуставной инфузии отмечены проходящее головокружение, тошнота и нарушение зрения, не требовавшие специального лечения. В этот момент содержание в плазме общего ропивакаина составляло 1,789 мкг/мл и 1,805 мкг/мл, несвязанного ропивакаина – 0,078 мкг/мл и 0,095 мкг/мл соответственно. Симптомы не требовали специфической терапии. Высказано предположение, что увеличение концентрации общего ропивакаина через 4–6 часов после начала инфузии, обусловлено снижением уровня альфа-1-кислого гликопротеина, связанного с проводимой инфузионной терапией и гемодилюцией.

Заключение. Использование высоких доз ропивакаина для местной инфльтрационной анестезии с последующей интраартикулярной инфузией местного анестетика является достаточно безопасным: уровень несвязанного ропивакаина в плазме крови не достигает значений, при котором возникают клинические проявления системной токсичности местных анестетиков.

Ключевые слова: местная инфльтрационная анестезия, местные анестетики, концентрация несвязанного ропивакаина, концентрация ропивакаина в крови, токсичность местных анестетиков, эндопротезирование коленного сустава

Objectives. Evaluation of the local infiltration anesthesia safety in primary total knee joint arthroplasty.

Methods. The level of total and free plasma concentrations of ropivacaine following the local infiltration anesthesia in 26 patients aged 66,2±9,7 years undergoing total knee arthroplasty has been studied. Patients were subjected to knee tissue infiltration with 150 mg of 0,2% ropivacaine solution followed by intraarticular anesthetic infusion at a rate of 6–8 mL/h, Total and free plasma concentration of ropivacaine was measured at 30-min, and then 4–6 hours, and 24 hours intervals after the infusion onset.

Results. After 30 min the level of plasma total ropivacaine made up 0.696±0,2 µg ml, after 4–6 h – 1,58±0,1 µg ml and after 24 h. 1,039±0,04 µg ml. After 30 min the level of plasma free ropivacaine was 0,049±0,02 µg ml, after 4–6 h – 0,065±0,02 µg ml, and after 24 h. – 0,079±0,012 µg ml. 4 hours after the intra-articular infusion of ropivacaine onset, transient dizziness, nausea and disturbance of vision were registered in two patients but they did not require any special treatment. It appears that at this moment total levels of plasma ropivacaine varied from 1,789 and 1,805 µg.ml, level of the free ropivacaine – 0,078 µg.ml and 0,095 µg.ml, respectively. No specific therapy is required. An increase in total plasma ropivacaine concentrations in 4–6 hours after the infusion onset was caused by the reduction of the level of alpha-1-acid glycoprotein associated with the conducted infusion therapy and hemodilution.

Conclusion. The application of high-dose ropivacaine for the local infiltration anesthesia with further intra-articular infusion of the local anesthetic for pain relief is considered to be as a sufficiently safe method: the level of free plasma concentrations of ropivacaine does not reach statistical significance associated with clinical manifestations of local anesthetic toxicity.

Keywords: local infiltration analgesia, local anesthetics, concentration of free ropivacaine, concentration of ropivacaine in blood, toxicity of local anesthetics, total knee joint arthroplasty

Novosti Khirurgii. 2015 Jul-Aug; Vol 23 (4): 436-439

Evaluation of Infiltration Anesthesia Safety in Total Knee Joint Arthroplasty

V.A. Koryachkin, V.V. Geraskov, D.Y. Korshunov

Введение

Тотальное эндопротезирование коленного сустава, одно из самых распространенных хирургических вмешательств, в послеоперационном периоде зачастую сопровождается интенсивным болевым синдромом, для предупреждения которого традиционно используются продленная эпидуральная аналгезия или блокады периферических нервов [1, 2, 3, 4]. Относительно недавно в клиническую практику был внедрен новый метод — местная инфильтрационная анестезия, включающая интраоперационное введение в ткани коленного сустава больших объемов местного анестетика с последующей внутрисуставной инфузией анестетика. В последние годы местная инфильтрационная анестезия становится все более популярным методом для лечения боли в раннем послеоперационном периоде [5, 6]. Тем не менее, были высказаны опасения в отношении безопасности этого метода обезболивания, связанные с инъекцией больших объемов местного анестетика [6, 7].

Целью работы явилась оценка безопасности инфильтрационной анестезии при первичном тотальном эндопротезировании коленного сустава.

Материал и методы

После одобрения этическим комитетом ФГБУ «РНИИТО имени Р.Р. Вредена» Минздрава России обследовано 26 пациентов в возрасте $66,2 \pm 9,7$ лет, с массой тела $78,2 \pm 8,7$ кг, ростом $170,2 \pm 4,0$ см, ASA II/III - 15/11. Мужчин было 10, женщин — 16 человек. Все пациенты страдали гонартрозом 3 ст. по поводу чего были подвергнуты первичному тотальному эндопротезированию коленного сустава.

Критериями включения в исследование являлись согласие пациента на участие в исследовании, возраст 40-75 лет, гонартроз 3 ст., плановые первичные оперативные вмешательства (тотальное эндопротезирование коленного сустава), риск по ASA II-III.

Критерии исключения — несогласие участия в исследовании, наличие противопоказаний к спинальной анестезии, наличие в анамнезе тяжелой неврологической и сердечно-сосудистой патологии, сахарного диабета, коагулопатии, повышенное внутричерепное давление, индекс массы тела более 30 кг/м^2 (морбидное ожирение), нарушение протокола исследования, аллергические реакции на местные анестетики.

Методика анестезиологического обеспече-

ния. Всем пациентам за 2 часа до операции назначали 300 мг габапентина и 1 г парацетамола внутрь. Оперативное вмешательство осуществлялось в условиях спинальной анестезии 2,5-3,0 мл 0,5% раствора бупивакаина. Внутривенно вводили 4 мг ондансетрона и 8 мг дексаметазона, а перед наложением жгута — 1000 мг транексамовой кислоты. Для профилактики послеоперационных инфекционных осложнений всем пациентам за час до операции назначали 1 г цефалотина. Интраоперационная седация обеспечивалась внутривенной инфузией пропофола. Объем инфузии во время операции составлял 1000-1200 мл коллоидных и кристаллоидных растворов.

Всем пациентам интраоперационно выполняли инфильтрацию тканей коленного сустава 0,2% раствором ропивакаина. До установки компонентов протеза в ткани вокруг задней капсулы равномерно вводили 30-50 мл анестетика. После установки компонентов протеза в глубокие ткани вокруг медиальных и боковых связок вводили 35-50 мл анестетика. Перед ушиванием раны подкожные ткани инфильтрировались 25-50 мл анестетика и перед задней капсулой устанавливали эпидуральный катетер, который выводили через подкожную клетчатку на кожу на 6-8 см выше операционной раны. К катетеру присоединяли адаптер и бактериальный фильтр. По окончании операции в полость сустава болюсно вводили 20 мл 0,2 % раствора ропивакаина, после чего инфузия местного анестетика осуществлялась со скоростью 6-8 мл/ч в течение 48 часов при помощи одноразовой эластомерной помпы. В послеоперационном периоде пациентам назначались внутрь 100 мг парацетамола 3-4 раза в сутки в течение 3-5 дней, 300 мг габапентина раз в сутки и ибупрофен 400 мг 2 раза в сутки.

Кровь у пациентов забирали через 30 мин, 4-6 часов и 24 часа от начала внутрисуставной инфузии. После забора образцы цельной крови центрифугировали, замораживали и хранили при -20°C . Определение содержания свободной и связанной фракций ропивакаина производили с использованием жидкостной хроматографии при помощи аппаратно-программного комплекса «Кристалл 2000М» (Россия) [8].

Статистическая обработка полученного цифрового материала выполнялась с помощью «Пакета анализа» Microsoft Excel 2010 стандартного пакета Microsoft Office. Проверка данных на нормальность распределения осуществлялась с использованием теста Колмогорова-Смирнова. Учитывая нормальное распределение данные представлены в виде средней

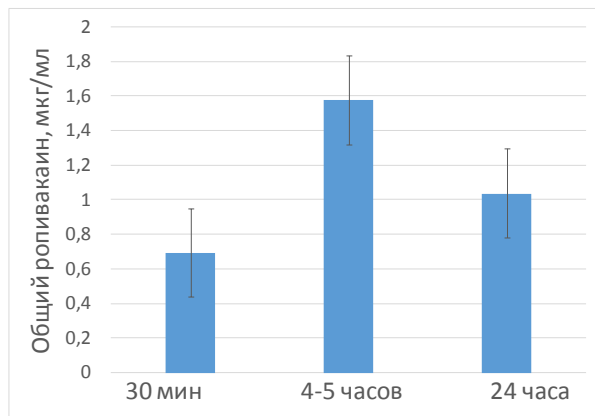


Рис. 1. Содержание общего ропивакаина в плазме крови пациентов

арифметической показателя (M) с указанием ошибки средней (m). Достоверность различий оценивали с использованием параметрического критерия Стьюдента. Различия считали достоверными при $p < 0,05$.

Результаты

Уровень общего ропивакаина в плазме крови составлял через 30 мин от начала инфузии местного анестетика $0,696 \pm 0,2$ мкг/мл, через 4-6 часов – $1,58 \pm 0,1$ мкг/мл, через 24 часа – $1,039 \pm 0,04$ мкг/мл (рис. 1). Уровень несвязанного ропивакаина в плазме крови составлял через 30 мин от начала инфузии местного анестетика $0,049 \pm 0,02$ мкг/мл, через 4-6 часов – $0,065 \pm 0,02$ мкг/мл, через 24 часа – $0,079 \pm 0,012$ мкг/мл (рис. 2).

У двух пациентов через 4 часа от начала внутрисуставной инфузии отмечены преходящее головокружение, тошнота и нарушение зрения, не требовавшие специального лечения. В этот момент содержание в плазме общего ропивакаина составляло 1,789 мкг/мл и 1,805 мкг/мл, несвязанного ропивакаина – 0,078 мкг/мл и 0,095 мкг/мл соответственно. Все симптомы не требовали какой-либо специфической терапии.

Обсуждение

Предельные уровни ропивакаина в плазме крови, после которых возникали признаки системной токсичности местного анестетика, были определены в клиническом эксперименте К. Knudsen et al. [9] и составляли для общего ропивакаина – 2,2 мкг/мл, для несвязанного ропивакаина – 0,15 мкг/мл.

В результате наших исследований через 30 мин от начала инфузии местного анестетика, через 4-6 часов и на следующие сутки концен-

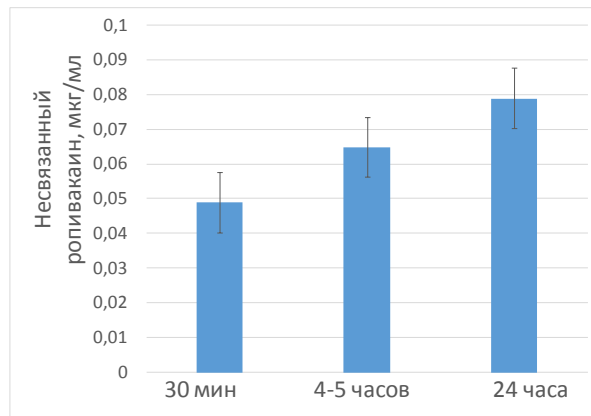


Рис. 2. Содержание несвязанного ропивакаина в плазме крови пациентов

трация несвязанного ропивакаина в плазме находилась в безопасных пределах.

Увеличение концентрации общего ропивакаина через 4-6 часов после начала инфузии, по нашему мнению, обусловлено снижением уровня альфа1-кислого гликопротеина, связанным с проводимой инфузионной терапией и гемодилюцией. Несмотря на некоторое увеличение концентрации свободного ропивакаина в плазме, которое не достигало токсических уровней, признаков накопления свободного ропивакаина не выявлено.

В последующем на фоне послеоперационного стресса концентрация альфа1-кислого гликопротеина в плазме на фоне хирургического стресса увеличивается [10], снижая таким образом уровень ропивакаина.

Развившееся в ближайшем послеоперационном периоде у двух наших пациентов признаки системной токсичности вряд ли могли быть связаны с влиянием местного анестетика, поскольку содержание несвязанного ропивакаина составляло 0,078 мкг/мл и 0,095 мкг/мл соответственно, что ниже токсического уровня. Вполне вероятно, что головокружение, тошнота и ухудшение зрения могли быть обусловлены проводимой седативной терапией или введением наркотических анальгетиков [11].

В работе Р. Essving [12] показано, что при увеличении дозы ропивакаина от 200 мг до 400 мг, уровень связанного ропивакаина в крови был ниже порога токсичности, установленного К. Knudsen et al. [9].

Полученные нами данные нашли подтверждение в результатах работы А. Brydone et al. [13], в которой было показано, что при тотальном эндопротезировании коленного сустава при использовании для местной инфильтрационной анестезии 400 мг ропивакаина с последующей инфузией местного анестети-

ка со скоростью 20 мг/ч уровень плазменной концентрации общего ропивакаина в среднем составлял $1,105 \pm 0,518$ мкг/мл, несвязанного ропивакаина — $0,037 \pm 0,020$ мкг/мл, что было ниже токсического уровня.

Таким образом, при эндопротезировании коленного сустава у пожилых пациентов, использование высоких доз ропивакаина для местной инфильтрационной анестезии с последующей интраартикулярной инфузией местного анестетика является достаточно безопасным: уровень несвязанного ропивакаина в плазме крови не достигает значений, при котором возникают клинические проявления системной токсичности местных анестетиков.

ЛИТЕРАТУРА

1. Богомолов Б. И. Выбор метода анестезии и послеоперационного обезболивания при тотальном эндопротезировании коленного сустава / Б. И. Богомолов // Воен. медицина. — 2013. — № 1. — С. 39–44.
2. Корнилов Н. Н. Артропластика коленного сустава / Н. Н. Корнилов, Т. А. Куляба. — СПб., 2012. — 228 с.
3. Post-operative analgesia following total knee arthroplasty: comparison of low-dose intrathecal morphine and single-shot ultrasound-guided femoral nerve block: a randomized, single blinded, controlled study / L. Frassanito [et al.] // Eur Rev Med Pharmacol Sci. — 2010 Jul. — Vol. 14, N 7. — P. 589–96.
4. Femoral nerve infusion after primary total knee arthroplasty: a prospective, double-blind, randomised and placebo-controlled trial / M. C. Wyatt [et al.] // Bone Joint Res. — 2015 Feb. — Vol. 4, N 2. — P. 11–16. doi: 10.1302/2046-3758.42.2000329.
5. Местная однократная инфильтрационная анальгезия послеоперационной раны у пациентов после эндопротезирования коленного и тазобедренного суставов / В. А. Комкин [и др.] // Фундам. исследования. — 2014. — № 4-3. — С. 524–29.

Корячкин В.А., д.м.н., профессор, заведующий научным отделением диагностики заболеваний и повреждений опорно-двигательной системы ФГБУ «Российский научно-исследовательский институт травматологии и ортопедии им. Р.Р. Вредена», г. Санкт-Петербург.
Гераськов Е.В., врач-анестезиолог-реаниматолог

6. Banerjee P. Systematic review of high-volume multimodal wound infiltration in total knee arthroplasty / P. Banerjee, B. A. Rogers // Orthopedics. — 2014 Jun. — Vol. 37, N 6. — P. 403–12. doi: 10.3928/01477447-20140528-07.
7. Fowler S. J. High volume local infiltration analgesia compared to peripheral nerve block for hip and knee arthroplasty-what is the evidence? / S. J. Fowler, N. Christelis // Anaesth Intensive Care. — 2013 Jul. — Vol. 41, N 4. — P. 458–62.
8. ВЭЖХ и СВЭЖК как методы для определения лекарственных веществ в крови / Ю. В. Медведев [и др.] // Хим.-фарм. журн. — 2013. — Т. 47, № 4. — С. 45–51.
9. Central nervous and cardiovascular effects of i.v. infusions of ropivacaine, bupivacaine and placebo in volunteers / K. Knudsen [et al.] // Br J Anaesth. — 1997 May. — Vol. 78, N 5. — P. 507–14.
10. Ropivacaine plasma concentrations during 120hour epidural infusion / D. Wiedemann [et al.] // Br J Anaesth. — 2000 Dec. — Vol. 85, N 6. — P. 830–35.
11. Корячкин В. А. Анестезия и интенсивная терапия / В. А. Корячкин, В. И. Страшнов. — СПб., 2004. — 465 с.
12. Essving P. Local infiltration analgesia in knee arthroplasty / P. Essving. — Örebro Univesity, 2012. — 64 p.
13. Ropivacaine plasma levels following high-dose local infiltration analgesia for total knee arthroplasty / A. S. Brydone [et al.] // Anaesthesia. — 2015 Feb 22. doi: 10.1111/anae.13017.

Адрес для корреспонденции

195427, г. Санкт-Петербург,
ул. Академика Байкова, д. 8,
ФГБУ «РНИИТО имени Р.Р. Вредена»
Минздрава России,
научное отделение диагностики заболеваний
и повреждений опорно-двигательной системы,
тел.: +7 905 211-14-29,
e-mail: vakoryachkin@mail.ru,
Корячкин Виктор Анатольевич

Сведения об авторах

отделения анестезиологии-реанимации ФГБУ «Федеральный центр травматологии, ортопедии и эндопротезирования» Минздрава России, г. Смоленск.
Коршунов Д.Ю., заведующий отделением травматологии и ортопедии №1 ФГБУ «Федеральный центр травматологии, ортопедии и эндопротезирования» Минздрава России, г. Смоленск.

Поступила 28.05.2015 г.