

В.И. АВЕРИН ¹, С.Б. ГОЛУБИЦКИЙ ²,
А.В. ЗАПОЛЯНСКИЙ ³, Л.В. ВАЛЕК ³,
А.В. НИКУЛЕНКОВ ⁴



ДИАГНОСТИКА И ЛЕЧЕБНАЯ ТАКТИКА ПРИ МАГНИТНЫХ ИНОРОДНЫХ ТЕЛАХ ЖЕЛУДОЧНО-КИШЕЧНОГО ТРАКТА У ДЕТЕЙ

УО «Белорусский государственный медицинский университет» ¹,
УЗ «Брестская областная детская больница» ²,
ГУ «Республиканский научно-практический центр детской хирургии» ³,
УЗ «Минская областная детская клиническая больница» ⁴, г. Минск,
Республики Беларусь

Цель. Провести анализ результатов лечения и обосновать лечебную тактику у пациентов с магнитными инородными телами (МИТ) желудочно-кишечного тракта.

Материал и методы. С ноября 2012 года по сентябрь 2016 года под наблюдением находилось 11 детей (6 мальчиков и 5 девочек) с МИТ. Возраст пациентов варьировал от 1 года 10 месяцев до 14 лет.

При подозрении на наличие МИТ в желудочно-кишечном тракте всем пациентам выполняли обзорную рентгенографию брюшной полости, при которой выявлялись одиночные или множественные инородные тела. Если МИТ визуализировались в проекции пищевода и желудка, ребенку выполняли под эндотрахеальным наркозом фиброэзофагогастроуденоскопию с удалением МИТ.

Результаты. Установлено, что при проглатывании одного магнита он, как любое другое инородное тело выходит из ЖКТ самостоятельно. Если ребенок проглатывает магнитные шарики (два и более), они распределяются в разных отделах пищеварительного канала, притягиваются один к одному, вызывая непроходимость кишечника, внутренние свищи или перфорацию кишки с развитием перитонита. Точное время развития осложнений неизвестно, но всегда имеется определенный интервал времени, в течение которого развиваются повреждения стенок желудка и кишечника. Поэтому дети, проглотившие магнитные шарики, подлежат обязательной госпитализации в хирургический стационар. Лечебная тактика зависит от локализации, времени с момента их попадания в просвет пищеварительного канала и наличия осложнений. При фиксированных магнитах в пищеварительном канале тактика должна быть активной, а их удаление предотвращает развитие тяжелых осложнений.

Заключение. Магниты – особый вид агрессивных инородных тел пищеварительного тракта, которые при проглатывании могут вызывать опасные для жизни осложнения: кишечную непроходимость, перфорацию полого органа, перитонит. Предложен «Алгоритм оказания помощи детям с магнитными инородными телами желудочно-кишечного тракта».

Ключевые слова: желудочно-кишечный тракт, инородные тела, редкоземельные магниты, перфорация, внутренние свищи, перитонит, кишечная непроходимость

Objectives. To carry out the analysis of treatment results and to justify therapeutic tactics in patients with in magnetic foreign bodies gastrointestinal tract in children

Methods. From November, 2012 to September 2016, 11 children (6 boys and 5 girls) with magnetic foreign bodies (MFB) were being monitored. The age of the patients ranged from 1 year 10 months to 14 years.

In suspicion of the presence of MFB in the gastrointestinal tract all patients underwent conventional radiography of the abdomen, resulted in detection of single or multiple foreign bodies. If MFB were visualized in the projection of the esophagus and the stomach, a child was underwent to fibroesophagogastroduodenoscopy under the endotracheal anesthesia to remove the magnetic foreign bodies.

Results. Many magnetic foreign bodies like any other foreign bodies pass through the gastrointestinal tract spontaneously. If more than one magnet is swallowed, the balls can pull together inside the child's digestive system, resulting in intestinal obstruction, internal fistulas or perforation of the intestine with the development of peritonitis. The exact time of development of complications is unknown, but there is always a certain time interval within which the damage of the walls of the stomach and intestines develops. Therefore, such patients should be obligatorily hospitalized in the surgical hospital. Accurate localization of a foreign body before it removal is important because tactics of treatment depends on the localization, the time from the moment foreign bodies located in the lumen of the digestive tract and the presence of complications. Retained foreign bodies the gastrointestinal tract are common emergency presentations and their removal prevents the development of severe complications.

Conclusion. The magnets are a special kind of aggressive foreign bodies of the digestive tract, if can cause dangerous complications: intestinal obstruction, perforation of a hollow organ, peritonitis. The "Algorithm for helping children with magnetic foreign bodies of the gastrointestinal tract" is proposed.

Keywords: *gastrointestinal tract, foreign bodies, rare-earth magnets, perforation, internal fistulas, peritonitis, intestinal obstruction*

Novosti Khirurgii. 2017 May-Jun; Vol 25 (3): 317-324

V.I. Averyn, S.B. Halubitski, A.V. Zapalianski, L.V. Valiok, A.V. Nikulenkov

Diagnostics and Medical Tactics in Magnetic Foreign Bodies Gastrointestinal Tract in Children

Введение

Инородные тела желудочно-кишечного тракта (ЖКТ) у детей встречаются достаточно часто. Дети, заглатывают как правило, случайно при играх и шалостях преимущественно мелкие инородные тела – игрушки, пуговицы, монеты. В последние годы изменился характер инородных тел ЖКТ. Значительно возросло число детей с проглоченными дисковыми батарейками и неодимовыми шариками – магнитами [1, 2, 3].

В ряде случаев диагностика инородных тел представляет определенные трудности, что нередко приводит к их несвоевременному распознаванию и удалению. Несвоевременное выявление инородных тел вызывает их миграцию и соединение магнитных инородных тел (МИТ) на любом уровне пищеварительного тракта, что приводит к жизнеугрожающим осложнениям: непроходимости, кишечным свищам, перфорации кишечника с развитием перитонита. Эти осложнения, в свою очередь, несут в себе существенную опасность для здоровья и жизни ребенка и практически не поддаются прогнозу.

В последнее время в медицинской литературе появились сообщения об этих осложнениях МИТ иногда даже с летальным исходом [2, 3, 4, 5, 6, 7]. Центр по контролю и профилактике заболеваемости (Centers for Disease Control and Prevention) опубликовал отчет о 20 детях, от 10 месяцев до 11 лет, проглотивших МИТ. Из них у 75% была перфорация кишечника, а тяжелый перитонит развился у 20% пациентов со средней продолжительностью лечения 8,7 дня [5]. Поэтому при выявлении нескольких МИТ в ЖКТ ряд авторов выступают за проведение хирургического вмешательства для их удаления до развития осложнений [8, 9]. Другие предлагают оставить пациента в стационаре для наблюдения с периодическим рентгенологическим или ультразвуковым контролем. А показанием к операции являются сохранение или нарастание болей в животе, отсутствие естественного продвижения МИТ по ходу пищеварительного тракта и признаки кишечной непроходимости. Таким образом, тактика в подобных ситуациях остается до

конца не отработанной [5, 6].

Необходимо отметить, что приведенные данные в большинстве случаев исходят от зарубежных авторов [4, 5, 6, 8, 9, 10], поскольку в русскоязычной литературе имеется не много работ посвященных лечению детей с МИТ ЖКТ [2, 3, 7].

Таким образом, необходимость обобщения и анализа имеющегося опыта лечения таких пациентов послужила основой данного исследования.

Цель. Провести анализ результатов лечения и обосновать лечебную тактику у пациентов с магнитными инородными телами желудочно-кишечного тракта.

Материал и методы

С ноября 2012 года по сентябрь 2016 года в РНПЦ детской хирургии, Брестской областной детской больнице и Минской областной детской клинической больнице находилось на лечении 11 детей (6 мальчиков и 5 девочек) с МИТ. Возраст пациентов варьировал от 1 года 10 месяцев до 14 лет.

При подозрении на наличие МИТ в ЖКТ всем пациентам выполняли обзорную рентгенографию брюшной полости, при которой выявлялись одиночные или множественные инородные тела. Если МИТ визуализировались в проекции пищевода и желудка, ребенку выполняли фиброэзофагогастроуденоскопию (ФЭГДС) под эндотрахеальным наркозом с удалением МИТ.

Результаты

Клиническая картина МИТ, как правило, до развития осложнений ничем себя не проявляла. А так как 8 пациентов было младшей возрастной группы, то изучить анамнез не представлялось возможным. Сроки поступления в клинику от момента попадания инородного тела в ЖКТ варьировали от 3 ч до 2 недель (таблица). У 9 пациентов наличие МИТ установлено на основании данных обзорной рентгенографии, а у 2 это была интраоперационная находка. В 6 наблюдениях родители не делали никаких

Таблица 1

Характеристика пациентов, проглотивших МИТ

№ п/п	Пол	Возраст	Срок нахождения магнитов до госпитализации Клинич. картина	Метод диагностики Количество магнитов	Локализация	Осложнения	Вид оперативного вмешательства	Длительность лечения
1.	Муж.	2 года 1 мес.	2 недели Перитонит	Интраоперационная находка 19 магнитов	Тошная кишка	Перфорация, непроходимость кишечника, серозный перитонит	Лапаротомия, резекция участка тонкой кишки, илеостомия	30 дней
2	Муж.	2 года 3 мес.	Неизвестно Непроходимость	Интраоперационная находка 2 магнита	Подвздошная кишка	Непроходимость кишечника, разлитой гнойный перитонит	Лапаротомия, ушивание перфорации, илеостомия	17 дней
3	Жен.	2 года 7 мес.	10 дней Непроходимость	Рентгенологический	12-перстная и тошная кишка	Перфорация, непроходимость кишечника, серозный перитонит	Лапаротомия, ушивание перфораций, интубация кишки	16 дней
4	Жен.	14 лет	6 дней Непроходимость	Рентгенологический 4 магнита	Тошная (в 30 см от связки Трейца) и попеременно-ободочная кишка	Тоше-голоткишечный свищ	Лапаротомия энтеро и колотомия с иссечением участка некроза и ушив. кишок 2-рядн. узлов. швами	9 дней
5	Муж.	2 года 11 мес.	3 часа	Рентгенологический 15 магнитов трижды сложенной цепочкой	Пищевод, желудок	Нет, но достали с большим трудом	ФГДС	2 дня
6	Муж.	4 года	До 6 часов	Рентгенологический 1 магнит	Тонкая к-ка	Нет	Вышел сам	3 дня
7	Муж.	3 года	До 6 часов	Рентгенологический 1 магнит	Тонкая к-ка	Нет	Вышел сам	4 дня
8	Муж.	3 года 6 мес.	До 12 часов	Рентгенологический 1 магнит	Тонкая к-ка	Нет	Вышел сам	3 дня
9	Жен.	1 год. 10 мес.	3 дня	Рентгенологический столбик из 5 магнитов	Желудок	«Прикрытая» перфорация задней стенки желудка в сальниковую сумку, пневмоперитонеум при ФГДС,	Лапаротомия Ушивание перфорации	8 дней
10	Жен.	13 лет	Неизвестно Перитонит	Рентгенологический 83 магнита	Нижняя горизонтальная ветвь 12-перстной и первые петли тошей кишки	Формирующийся дуодено-еюнальный свищ, серозный перитонит	Лапаротомия, еюнотомия, удаление инородных тел, ушивание стенок ДПК и тошей кишки	12 дней
11	Муж.	5 лет	3 часа	Рентгенологический 2 магнита	12-перстная кишка	Нет, но достали с большим трудом	ФГДС	1 день

упоминаний о возможности проглатывания ребенком посторонних предметов. У 3 детей с единичным МИТ поводом для обращения в клинику явилось беспокойство родителей, заметивших факт глотания элементов конструктора, хотя жалобы и клинические проявления МИТ отсутствовали. В 8 наблюдениях выявлены множественные МИТ ЖКТ, но на обзорной рентгенограмме брюшной полости не всегда удавалось точно определить количество магнитов, окончательно его устанавливали интраоперационно. Так, в числе пациентов были 13-летняя девочка с олигофренией, у которой во время операции извлекли 83 неодимовых магнитов). Сбор анамнеза в данном случае был невозможен.

При проглатывании одного магнита (3 наших пациента) он, как любое другое инородное тело, чаще всего выходит из ЖКТ самостоятельно. В то же время авторы [2] описали перфорацию подвздошной кишки единичным МИТ с развитием тяжелого перитонита, что потребовало наложения илеостомы. Особенностью МИТ является как их взаимное притяжение, так и взаимодействие с металлическими предметами окружающей среды через ткани тела. При одновременном попадании нескольких магнитов последние, двигаясь на разных уровнях ЖКТ, взаимодействуют между собой, через стенки желудка, кишечника, что приводит к образованию кишечной непроходимости, внутренних свищей, перфорации, перитониту, а иногда и к смерти [2, 3, 4, 5, 6, 7, 8, 9]. Точное время развития осложнений пока неизвестно, но всегда имеется определенный интервал времени, в течение которого развиваются повреждения стенок желудка и кишечника [2].

Приводим наблюдения

Пациентка 14 лет госпитализирована 21.06.2013 г. с жалобами на боли в животе, отсутствие стула в течение 4-х суток. При поступлении состояние удовлетворительное. Температура тела 36,4°C. Общий анализ крови и мочи без изменений. Необходимо отметить, что при поступлении и в процессе наблюдения девочка скрыла тот факт, что несколько дней тому назад, выполняя себе бодиарт на нижней губе (2 магнита изнутри и 2 снаружи), она проглотила металлические магниты. Ребенку была выполнена очистительная клизма, назначено консервативное лечение. Однако в связи с неэффективностью консервативных мероприятий и появлением

клинической картины кишечной непроходимости неясной этиологии 23.06.2014 г., т.е. через 2 дня с момента поступления, пациентке выполнена обзорная рентгенография брюшной полости, на которой были выявлены инородные тела — магниты, расположенные цепочкой. Поставлены показания к экстренной операции. Средне-срединная лапаротомия. В брюшной полости — умеренное количество серозного выпота. При ревизии обнаружен тонко-толстокишечный свищ, вызванный магнитами, расположенными в тощей кишке на расстоянии 30 см от связки Трейца и в поперечноободочной кишке. Выполнена энтеро- и колотомия с иссечением некротизированных участков кишки. Инородные тела извлечены. Целостность тонкой и толстой кишки восстановлена двухрядным узловым швом. Послеоперационный период протекал гладко. На 9 сутки после операции в удовлетворительном состоянии ребенок выписан домой.

Пациент в возрасте 2 лет 1 месяца госпитализирован 10.11.2012 г. При поступлении отмечались жалобы на боли в животе, рвоту, отсутствие стула. Болеет в течение 3 суток, накануне ночью ребенок не спал, была многократная рвота темной зеленью. На скорой помощи мальчик был доставлен в Брестскую областную детскую больницу. При поступлении состояние ребенка тяжелое за счет болевого синдрома и интоксикации. Температура тела 38,7°C, дыхание поверхностное, живот при пальпации резко болезненный, напряженный. С подозрением на аппендикулярный перитонит после предоперационной подготовки ребенок взят в операционную. Под эндотрахеальным наркозом произведена лапаротомия в правой подвздошной области, при которой выявлен разлитой фибринозный гнойный перитонит. Червеобразный отросток без деструктивных изменений. При ревизии тонкой кишки на расстоянии 50 см от илеоцекального угла обнаружен воспаленный участок подвздошной кишки с перфорацией и МИТ частично находящимися в свободной брюшной полости. Из просвета кишки извлечено 19 неодимовых шариков (рис. 1, 2). Произведена резекция участка подвздошной кишки и наложена илеостома. Дренаж в малый таз. Послеоперационный период протекал тяжело, но без осложнений. Ребенок выписан на 30-е сутки. Через 3 месяца наложен илеоилеоанастомоз «конец в конец».

При беседе с родителями пациента удалось выяснить, что ребенок играл с магнитами за 2 недели до клинических проявлений.

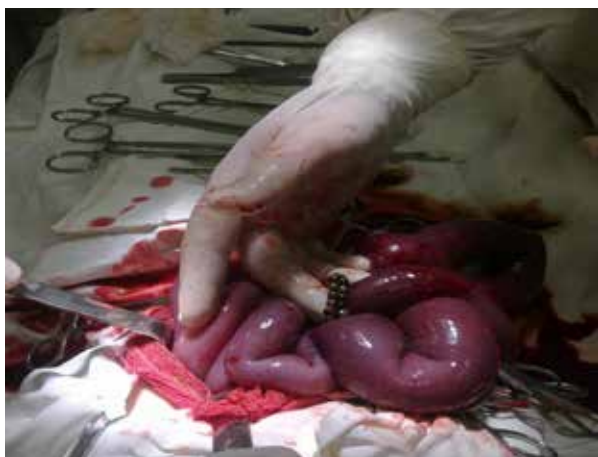

Рис. 1. МИТ, перфорировавшие подвздошную кишку

Пациент 2 лет госпитализирован 28.09.2014г., через 3 часа с момента проглатывания МИТ. Мама заметила, что ребенок проглотил неодимовые шарики от конструктора. При поступлении выполнена обзорная рентгенограмма брюшной полости, на которой выявлено 15 МИТ, расположенных цепочкой в пищеводе и желудке (рис. 3). Под эндотрахеальным наркозом выполнена ФГДС, при которой с большим трудом, так как часть магнитов, попавших в желудок, притянулись к тем, что были в пищеводе, и зажали угол Гиса, были извлечены МИТ. Через сутки выписан домой.

Обсуждение

Общепризнано, что магниты являются особым видом агрессивных инородных тел пищеварительного тракта, которые при проглатывании могут вызывать опасные для жизни осложнения: кишечную непроходимость, перфорацию полого органа, перитонит [2, 3, 4, 5, 6, 7].

Данный вид инородных тел представляет серьезную опасность за счет значительной силы магнитного сцепления. Если ребенок проглатывает магнитные шарики (два и более), они распределяются в разных отделах пищеварительного канала, притягиваются один к одному, вызывая непроходимость кишечника или перфорацию кишки с развитием перитонита. Поэтому дети, которые проглотили магнитные шарики, подлежат обязательной госпитализации в хирургический стационар.

Лечебная тактика при проглатывании магнитных шариков зависит от локализации, времени с момента их попадания в просвет пищеварительного канала и наличия осложнений. При фиксированных магнитах в пищеварительном канале тактика должна



Рис. 2. МИТ, извлеченные из просвета подвздошной кишки

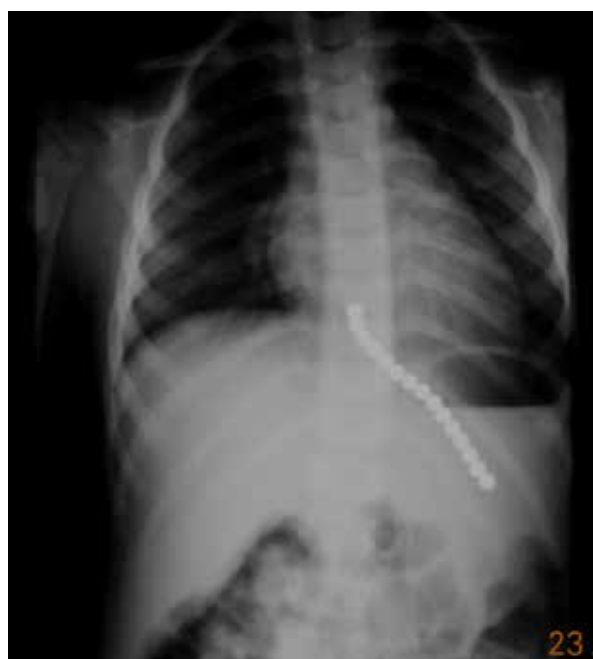быть активной, а их удаление предотвращает развитие тяжелых осложнений: кишечной непроходимости, перфорации, перитонита. Выжидательная тактика динамического наблюдения за пассажем проглоченных магнитных шариков по желудочно-кишечному тракту может привести к развитию опасных осложнений.

Для оптимизации тактики ведения таких пациентов нами предложен «Алгоритм оказания помощи детям с магнитными инородными телами желудочно-кишечного тракта» (рис. 4).

Заключение

Магниты – особый вид агрессивных ино-

Рис. 3. Обзорная рентгенограмма брюшной полости мальчика 2 лет



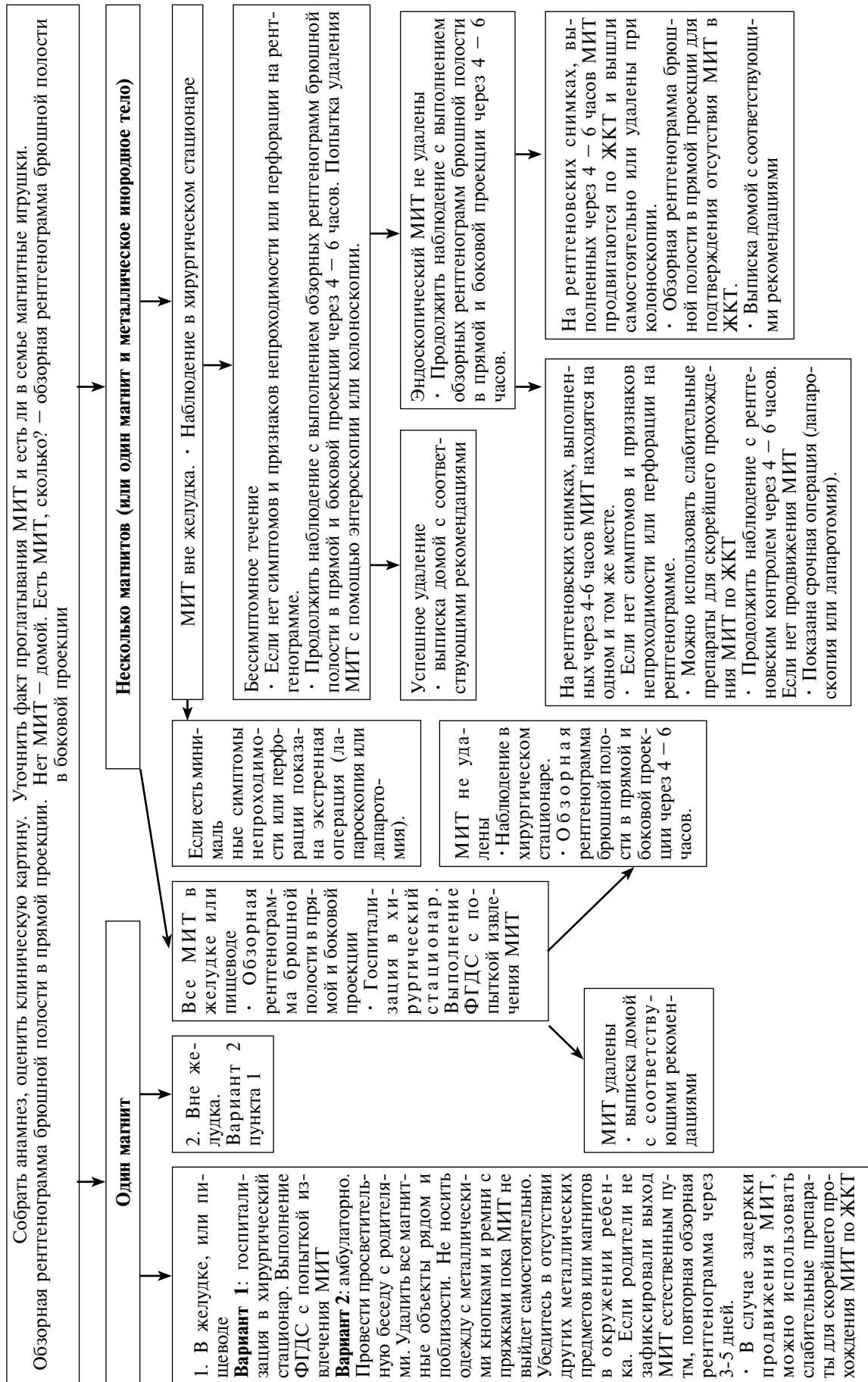


Рис. 4. Алгоритм оказания помощи детям с МИТ ЖКТ

родных тел пищеварительного тракта, которые при проглатывании могут вызывать опасные для жизни осложнения: кишечную непроходимость, перфорацию полого органа, перитонит.

Клинические случаи публикуются с согласия родителей пациентов.

ЛИТЕРАТУРА

1. Хрыщанович ВЯ, Ладутько ИМ, Прохорова ЯВ. Инородные тела пищеварительного тракта: хирургические аспекты диагностики и лечения. *Мед журн.* 2009;(1):9-14.
2. Разумовский АЮ, Смирнов АН, Игнат'ев РО, Халафов РВ, Тихомирова АЮ, Холостова ВВ. Магнитные инородные тела желудочно-кишечного тракта у детей. *Хирургия Журн им НИ Пиргова.* 2012;(9):64-69.
3. Соколов ЮЮ, Ионов ДВ, Донской ДВ, Туманян ГТ, Вилесов АВ, Аллахвердиев ИС, и др. Диагностика и лечение детей с магнитными инородными телами желудочно-кишечного тракта. *Дет Хирургия.* 2013;(6):10-13.
4. Yagmur Y, Ozturk H, Ozturk H. Distal ileal perforation secondary to ingested foreign bodies. *J Coll Physicians Surg Pak.* 2009 Jul;19(7):452-53. doi: 07.2009/JCPSP.452453.
5. Gastrointestinal injuries from magnet ingestion in children: United States 2004-2006. *MMWR Morb Mortal Wkly Rep.* 2006 Dec 8;55(48):1296-1300.
6. Dutta S, Barzin A. Multiple magnet ingestion as a source of severe gastrointestinal complications requiring surgical intervention. *Arch Pediatr Adolesc Med.* 2008 Feb;162(2):123-25. doi: 10.1001/archpediatrics.2007.35.
7. Кацупеев ВБ, Чепурной МГ, Ветрянская ВВ, Матвеев ОЛ, Арутюнов АВ, Дмитриев СГ, и др. Редкая причина перитонита у ребенка. *Дет Хирургия.* 2012;(4):56.
8. Salomon S, Clausen CH, Hollegaard S, Mahdi B, Qvist N. Perforation of the intestine after ingestion of magnetic items. *Ugeskr Laeger.* 2007 Dec 3;169(49):4239-40. [Article in Danish]
9. Webb WA. Management of foreign bodies of the upper gastrointestinal tract: update. *Gastrointest Endosc.* 1995 Jan;41(1):39-51.
10. Hussain SZ, Bousvaros A, Gilger M, Mamula P, Gupta S, Kramer R, et al. Management of ingested magnets in children. *J Pediatr Gastroenterol Nutr.* 2012 Sep;55(3):239-42. doi: 10.1097/MPG.0b013e3182687be0.

Адрес для корреспонденции

220116, Республика Беларусь,
г. Минск, пр. Дзержинского, 83,
УО «Белорусский государственный
медицинский университет»,
кафедра детской хирургии,
тел. раб.: +375 017 290-49-23,
e-mail: averinvi@mail.ru,
Аверин Василий Иванович

Сведения об авторах

Аверин В.И., д.м.н., профессор, заведующий кафедрой детской хирургии УО «Белорусский государственный медицинский университет».

enterol Nutr. 2012 Sep;55(3):239-42. doi: 10.1097/MPG.0b013e3182687be0.

REFERENCES

1. Khryshchanovich VIa, Ladut'ko IM, Prokhorova IV. Inorodnye tela pishchevaritel'nogo trakta: khirurgicheskie aspekty diagnostiki i lecheniia [Foreign bodies of the digestive tract: surgical aspects of diagnosis and treatment]. *Med Zhurn.* 2009;(1):9-14.
2. Razumovskii AYu, Smirnov AN, Ignat'ev PO, Khalafov RV, Tikhomirova AYu, Kholostova VV. Magnitnye inorodnye tela zheludochno-kishechnogo trakta u detei [Magnetic foreign bodies of the gastrointestinal tract in children]. *Khirurgiia Zhurn im NI Pirogova.* 2012;(9):64-69.
3. Sokolov II, Ionov DV, Donskoi DV, Tumanian GT, Vilesov AV, Allakhverdiev IS, i dr. Diagnostika i lechenie detei s magnitnymi inorodnymi telami zheludochno-kishechnogo trakta [Diagnosis and treatment of children with magnetic foreign bodies of the gastrointestinal tract]. *Det Khirurgiia.* 2013;(6):10-13.
4. Yagmur Y, Ozturk H, Ozturk H. Distal ileal perforation secondary to ingested foreign bodies. *J Coll Physicians Surg Pak.* 2009 Jul;19(7):452-3. doi: 07.2009/JCPSP.452453.
5. Gastrointestinal injuries from magnet ingestion in children: United States 2004-2006. *MMWR Morb Mortal Wkly Rep.* 2006 Dec 8;55(48):1296-1300.
6. Dutta S, Barzin A. Multiple magnet ingestion as a source of severe gastrointestinal complications requiring surgical intervention. *Arch Pediatr Adolesc Med.* 2008 Feb;162(2):123-25. doi: 10.1001/archpediatrics.2007.35.
7. Katsupeev V B, Chepurnoi MG, Vetrianskaia VV, Matveev OL, Arutiunov AV, Dmitriev SG, i dr. Redkaia prichina peritonita u rebenka [A rare cause of peritonitis in a child]. *Det Khirurgiia.* 2012;(4):56.
8. Salomon S, Clausen CH, Hollegaard S, Mahdi B, Qvist N. Perforation of the intestine after ingestion of magnetic items. *Ugeskr Laeger.* 2007 Dec 3;169(49):4239-40. [Article in Danish]
9. Webb WA. Management of foreign bodies of the upper gastrointestinal tract: update. *Gastrointest Endosc.* 1995 Jan;41(1):39-51.
10. Hussain SZ, Bousvaros A, Gilger M, Mamula P, Gupta S, Kramer R, et al. Management of ingested magnets in children. *J Pediatr Gastroenterol Nutr.* 2012 Sep;55(3):239-42. doi: 10.1097/MPG.0b013e3182687be0.

Address for correspondence

220116, Republic of Belarus,
Minsk, Dzerzhinsky Ave, 83,
Belarusian State Medical University,
Department of pediatric surgery,
Tel.: 375 017 290-49-23,
E-mail: averinvi@mail.ru
Vasily I. Averin

Information about the authors

Averyn V.I. MD, Professor, Head of department of pediatric surgery, EE "Belarusian State Medical University".

Голубицкий С.Б., заведующий хирургическим отделением УЗ «Брестская областная детская больница». Заполянский А.В., к.м.н., детский хирург ГУ «Республиканский научно-практический центр детской хирургии».

Валек Л.В., детский хирург ГУ «Республиканский научно-практический центр детской хирургии».

Никулеников А.В., заведующий хирургическим отделением УЗ «Минская областная детская больница».

Halubitski S.B. Head of surgical department, ME “Brest Regional Pediatric Hospital”.

Zapalianski A.V. PhD, pediatric surgeon, SI “Republican Scientific and Practical Center of Pediatric Surgery”.

Valiok L.V. Pediatric surgeon, SI “Republican Scientific and Practical Center of Pediatric Surgery”.

Nikulenlov A.V. Head of surgical department, ME “Minsk Regional Pediatric Clinical Hospital”.

Информация о статье

Поступила 9 ноября 2016 г.

Принята в печать 20 февраля 2017 г.

Доступна на сайте 4 мая 2017 г.

Article history

Received 9 November 2016

Accepted 20 February 2017

Available online 4 May 2017
