

Р.Н. КОМАРОВ, Н.О. КУРАСОВ,
А.М. ИСМАИЛБАЕВ, А.О. ДАНАЧЕВ



СИНДРОМ ПЕРИКАРДИАЛЬНОГО ВЫПОТА И ТАМПОНАДА СЕРДЦА ПОСЛЕ ОТКРЫТЫХ КАРДИОХИРУРГИЧЕСКИХ ВМЕШАТЕЛЬСТВ

Первый Московский государственный медицинский университет
им. И.М. Сеченова (Сеченовский Университет), г. Москва,
Российская Федерация

Послеоперационный выпот в перикарде, который также определяют как постперикардиотомный синдром, является частым осложнением после открытых хирургических вмешательств на сердце. Данное состояние напрямую влияет на длительность госпитализации и на расходы, затрачиваемые на лечение, а так же может приводить к жизнеугрожающим состояниям. Послеоперационный выпот в перикарде может варьироваться от незначительного (66-84%) до выраженного, определяемого как тампонада сердца (2,6%). Целью представленной обзорной статьи является рассмотрение этиопатогенеза, основных факторов риска, профилактики и лечения послеоперационного выпота в перикарде. Развитие тампонады сердца находится в прямой корреляции с типом вмешательства: 1,3% – после аортокоронарного шунтирования, 6,6% – после вмешательства на 1 клапане, 4,3% – после вмешательства на нескольких клапанах, 2,5% – после аортокоронарного шунтирования и клапанной коррекции и 9,3% – после коррекции патологии грудной аорты. Наиболее высокий риск развития тампонады сердца сопровождает пациентов после трансплантации сердца, вмешательств на грудной аорте и механического протезирования клапанов. Доказанной и эффективной стратегией медикаментозного лечения синдрома послеоперационного перикардиального выпота является комбинация НПВС и колхицина. Задняя перикардотомия – эффективный и безопасный метод профилактики данного осложнения, а наиболее приоритетным и доступным способом лечения тампонады сердца является эхокардиографически управляемый перикардиоцентез.

Ключевые слова: послеоперационный выпот в перикарде, постперикардиотомный синдром, тампонада сердца, задняя перикардотомия, перикардиоцентез

Postoperative effusion in the pericardium, which is also defined as postpericardial syndrome, is a common complication after open heart surgery. This condition directly affects the duration of hospitalization and the costs spent on treatment, and can also lead to life-threatening complications. Postoperative effusion in the pericardium can vary from slight (66-84%) to severe, defined as a cardiac tamponade (2.6%). The aim of this review is to consider etiopathogenesis, major risk factors, prevention and treatment of postoperative pericardial effusion. The development of cardiac tamponade is directly correlated with the type of intervention: 1.3% – after coronary artery bypass graft, 6.6% – after 1 valve replacement, 4.3% – after several valves replacement, 2.5% – after combined valve replacement and coronary artery bypass graft, 9.3% after thoracic aorta surgeries. The highest risk for developing cardiac tamponade accompanies patients after heart transplantation, interventions on the thoracic aorta and mechanical valve prosthetics. A proven and effective drug treatment strategy for the postoperative pericardial effusion syndrome is a combination of NSAIDs and colchicine. The posterior pericardiotomy is an effective and safe method for the prevention of this complication, and the most priority way to treat cardiac tamponade is echocardiographically controlled pericardiocentesis.

Keywords: postoperative pericardial effusion, postpericardiotomy syndrome, cardiac tamponade, posterior pericardiotomy, pericardiocentesis

Novosti Khirurgii. 2020 Jul-Aug; Vol 28 (5): 577-590

The articles published under CC BY NC-ND license

Syndrome of Pericardial Extension and Cardiac Tamponade after Open Cardiosurgical Interventions

R.N. Komarov, N.O. Kurasov, A.M. Ismailbaev, A.O. Danachev



Введение

Несмотря на развитие кардиохирургических технологий, активное внедрение мини-инвазивных и эндоваскулярных процедур, а также совершенствование ведения пациентов после хирургических вмешательств на «открытом» сердце, проблема различных осложнений по-прежнему остается актуальной и является причиной летальности и инвалидизации пациентов.

Одним из часто встречаемых осложнений в кардиохирургии является послеоперационный выпот в перикарде (ПВП), который также определяют как постперикардиотомный синдром, протекающий зачастую бессимптомно и незначительно. По данным современной литературы, ПВП выявляется в 84% случаев в проспективных и значительно меньше в ретроспективных исследованиях [1]. Учитывая распространенность данного осложнения в по-

вседневной практике кардиохирургов, а также его прямое влияние на длительность госпитализации и расходы на лечение, актуальным представляется рассмотрение этой проблемы через призму современных литературных данных, посвященных этиопатогенезу, профилактике и лечению послеоперационного выпота в перикарде.

Этиопатогенез, эпидемиология

E. Leiva et al. разделяют послеоперационную тампонаду сердца на раннюю (острую), возникающую в первые 48-72 ч, и подострую (позднюю), которая может развиваться без четких клинических признаков через 2-3 и более дней после вмешательства [2]. Если факторы, повышающие риск острой тампонады, известны и доказаны (полная до/послеоперационная антикоагуляция, коррекция клапанной или аортальной патологии, анемия и реторакотомия в первые 48 часов после операции), то причины подострого выпота в перикарде остаются предметом дискуссии. Первоначальным триггером развития ПВП считают повреждение перикардиальных или плевральных мезотелиальных клеток в сочетании с попаданием крови в перикардиальное пространство [3]. Кроме того, имеются данные о корреляции между повышенными титрами антиммиокардиальных антител и частотой возникновения постперикардиотомного синдрома после операций на «открытом» сердце [4]. Так, в одном из исследований ПВП выявлялся только у пациентов с определяемыми титрами антиммиозиновых антител и положительно коррелировал с его тяжестью [5]. Исходя из этих наблюдений, полученных в эксперименте, выдвигается гипотеза о системном высвобождении сердечных антигенов вместе с неспецифической опосредованной травматической активацией врожденной иммунной системы, инициирующей адаптивные реакции на собственные антигены, что подтверждается увеличением титров антиммиокардиальных антител и количества специфичных для сердца CD4 T-клеток, что, в свою очередь, способствует привлечению воспалительных клеток в перикард [3]. В этом контексте важно понимать, что эпикард, перикард и плевра гораздо более восприимчивы к накоплению воспалительных агентов, чем интерстиций сердца [6]. Гипотеза аутоиммунно-опосредованного патогенеза подтверждается в целом благоприятным ответом на противовоспалительные препараты различных групп.

Как отмечалось выше, послеоперационный выпот в перикарде выявляется у 84% пациен-

тов после вмешательств на открытом сердце, с самостоятельным разрешением в 66% случаев и с развитием тампонады не более чем в 2,6% [1]. Обращая внимание на эпидемиологию развития постперикардиотомного синдрома и тампонады сердца в зависимости от вида вмешательства, можно сделать вывод о неоднозначности статистики. A. Abeel Mangi, проанализировавшие 9612 пациентов после различных кардиохирургических вмешательств, отмечают, что значимая острая и подострая тампонада сердца, потребовавшая перикардиоцентеза, выявлена в 1,2% случаев после АКШ, в 0,1% — после сочетанной клапанной и коронарной коррекции и в 2% — после изолированного клапанного вмешательства [7]. В другом крупном исследовании, посвященном клиническим особенностям постперикардиотомного синдрома, указывается на отсутствие корреляции между частотой возникновения этого осложнения и типом кардиохирургического вмешательства [8]. Тем не менее, по данным N. Khan и соавторов, развитие поздней тампонады сердца находится в прямой корреляции с типом операции: 1,3% — после АКШ, 6,6% — после вмешательства на 1 клапане, 4,3% — после вмешательства на нескольких клапанах, 2,5% — после КШ и клапанной коррекции и 9,3% — после коррекции патологии грудной аорты [1].

Гемодинамика при перикардиальных выпотах

Гемодинамические нарушения, вызванные выпотом перикарда, варьируются от легких до жизнеугрожающих, что зависит от таких детерминант, как скорость накопления жидкости и наличие элемента констриктивного перикардита [9]. Биомеханические свойства перикарда являются основополагающими для понимания патофизиологии симптомов ПВП. J-образная кривая повышения давления в перикарде в ответ на физиологические события указывает на то, что внезапное увеличение объема жидкости даже на 100 или 200 мл может увеличить давление вокруг сердца до 30 мм рт.ст. или более, определяя тяжелую тампонаду сердца [2]. С другой стороны, выпот в перикарде, развивающийся в течение нескольких недель или месяцев, может достигать объема, измеряемого в литрах, что сопровождается значительно более скромным повышением давления в перикарде и протекает доброкачественно [10]. Это объясняется тем, что более медленное накопление перикардиальной жидкости приводит к усилению податливости перикарда; его кривая «давление-объем» смещена вправо, так что при

данном увеличении объема повышение давления заметно меньше [9].

P. Reddy et al. описывают 3 фазы гемодинамических изменений в тампонаде следующим образом [11].

Фаза I – накопление перикардиальной жидкости нарушает расслабление и наполнение желудочков, требуя более высокого давления наполнения; во время этой фазы давление наполнения левого и правого желудочков выше, чем внутривнутриперикардиальное давление.

Фаза II – с дальнейшим накоплением жидкости, перикардиальное давление повышается выше давления наполнения желудочков, что приводит к уменьшению сердечного выброса.

Фаза III – происходит дальнейшее снижение сердечного выброса, что связано с уравновешиванием давления наполнения перикарда и левого желудочка (ЛЖ).

Следует отметить, что сопутствующая кардиальная патология или предшествующее вмешательство на «открытом» сердце изменяют классическую гемодинамику тампонады [9]. Так, например, факторы, которые значительно повышают диастолическое давление в левом желудочке, такие как дефект межпредсердной перегородки и аортальная регургитация, предотвращают парадокс пульса даже при тяжелой тампонаде [9]. Гипертрофия правого желудочка при Тетраде Фалло может нивелировать сдавление правых камер сердца [12].

Некоторые авторы выделяют парадокс «тампонады низкого давления», что объясняется гиповолемией, поддерживающей центральное венозное давление на низком уровне, несмотря на значительную тампонаду, что расходится с классическим представлением о прямой корреляции между венозной гипертензией и степенью перикардиального выпота [10]. Данный термин более применим к посттравматическим тампонадам, однако чрезмерная диуретическая терапия в послеоперационном периоде также может снижать центральное венозное давление, несмотря на значимый перикардиальный выпот [9].

Основные факторы риска и клиническая картина

Оценка факторов риска развития послеоперационного выпота в перикарде имеет важнейшее значение в аспектах предупреждения тампонады сердца, улучшения течения раннего послеоперационного периода и снижения летальности. Следует отметить, что факторы риска многогранны и разнятся в мировых публикациях. Так, в работе E. Ashikhmina et al.

[13], посвященной многофакторному анализу триггеров развития ПВП у 327 пациентов против 19 632 без жидкости в перикарде, указывается на увеличение площади поверхности тела, иммуносупрессию, тромбоэмболию легочной артерии, почечную недостаточность, срочность операции, тип операции (пересадка сердца, клапана, операция на грудной аорте, установка желудочкового вспомогательного устройства) и длительное искусственное кровообращение как на независимые предикторы развития перикардиального выпота. E. Leiva et al. определили, что полная до- или послеоперационная антикоагуляция, хирургическое вмешательство, отличное от АКШ, необходимость переливания эритроцитарной массы и повторное вмешательство в первые 48 часов после операции являются предрасполагающими факторами возникновения ПВП [2]. По данным S. You et al., возникновение тампонады сердца прямо коррелирует с инфекционным эндокардитом, механическим протезированием клапанов, сопутствующей процедурой MAZE и любым количеством ПВП при первой послеоперационной трансторакальной эхокардиографии [14]. Двух/трехклапанное протезирование, вмешательства на восходящей аорте, высокий уровень EuroSCORE определены G. Pompilio et al. как независимые факторы риска развития клинически значимого выпота в перикарде [15]. В большом исследовании R. Adrichem et al., посвященном анализу рисков клинически значимого выпота в перикарде в педиатрической кардиохирургии и включившем 1031 оперированного ребенка, указывается на сходство предикторов ПВП со взрослой популяцией пациентов, а также на продолжительность искусственного кровообращения (ИК) и правосторонние врожденные пороки сердца (ВПС) как на независимые предрасполагающие факторы [12]. Одним из важнейших факторов риска послеоперационного выпота в перикарде является первичная операция в условиях искусственного кровообращения [13]. Существует несколько возможных объяснений более низкой наблюдаемой частоты выпота у пациентов с повторной операцией. В некоторых обстоятельствах, таких как репротезирование аортального клапана, хирург может выполнить неполный кардиолиз, и получающееся в результате перикардиальное пространство меньше, чем у лиц, перенесших первичные операции. Кроме того, развитие поздних ПВП может быть уменьшено за счет отсутствия нарушения целостности серозной поверхности [13]. Как сообщают E. Ashikhmina et al., послеоперационные выпоты в перикарде более вероятны у пациентов с почечной недостаточностью и длительным

временем искусственного кровообращения [13]. Это подтверждает ранее описанную связь между ПВП и системной задержкой жидкости в серозных полостях, а также каскад системной воспалительной реакции [4]. Основные факторы риска развития послеоперационного выпота в перикарде и тампонады сердца по данным мировой литературы представлены в таблице.

Симптомы ПВП неспецифичны, и лишь у немногих пациентов отмечается классическая форма тампонады; по мнению большинства авторов, основная часть оперированных пациентов с перикардиальным выпотом сообщает о минимальных проблемах [16]. В самом крупном исследовании E.Ashikhmina et al. в 42% случаев клинически значимого ПВП отмечался гемодинамический компромисс с артериальной гипотензией, низким сердечным выбросом и (или) олигурией [13]. Таким образом, порог для проведения эхокардиографического исследования после операции на сердце при наличии атипичных симптомов должен быть достаточно низким.

Послеоперационный выпот в перикарде в зависимости от типа операции

Трансплантация сердца. Следует отметить, что трансплантация сердца ассоциирована с высокой частотой значимого ПВП [17]. Z.Yu et al. отмечают 15%-ную частоту возникновения перикардиального выпота после трансплантации сердца [17]. V.Vandenberg et al. сообщили, что сочетание 3 факторов риска (предоперационная диагностика дилатационной кардиомиопатии, циклоsporиновая терапия и острое отторжение) привело к 86%-ной вероятности развития выпота перикарда в группе пациентов после пересадки сердца [18]. P. Naurtman et al. сообщили, что положительное несоответствие в весе между

реципиентом и донором, а также отсутствие предшествующих операций на сердце являются «самыми мощными предикторами образования выпота» [19]. В исследовании E. Ashikhmina et al., пересадка сердца была независимым фактором риска ПВП [13]. Авторы связывают это с потенциальным пространством, создаваемым при замене увеличенного большого сердца здоровым нормальным органом, и последствиями иммуносупрессии, которые могут ингибировать облитерацию серозных поверхностей. Данная гипотеза согласуется с другим важным выводом, а именно, что предоперационное введение иммунодепрессантов, включая кортикостероиды и цитостатики, увеличивает риск выпота в перикарде.

Вмешательства на грудной аорте. Как отмечалось выше, вмешательства на грудной аорте связаны с 9,3% риска возникновения поздней послеоперационной тампонады сердца [1]. По другим данным, частота значительного выпота в перикарде в этой когорте достигает 35%, а тампонады сердца – 15,7% [20]. Таким образом, хирургия грудной аорты – независимый фактор риска послеоперационного накопления жидкости в перикарде [13]. Одним из возможных объяснений этого явления является более высокий риск ранних послеоперационных кровотечений, приводящих к образованию сгустков в полости перикарда и средостении, что, в свою очередь, может являться триггером местного воспаления [20]. Кроме того, лизирование сгустков способствует осмотическому скоплению жидкости в периграфтном пространстве [13]. Второй потенциальный механизм высокой частоты тампонад при вмешательствах на грудной аорте – поздний серозный «плач» через материал синтетического протеза [21]. Третий фактор – данные операции требуют широкого рассечения средостения с возможным повреждением локальных лимфатических путей [13].

Таблица

Факторы риска развития послеоперационного выпота в перикарде и тампонады сердца по данным крупных исследований

Авторы	Год публикации	Количество пациентов	Факторы риска
E. Ashikhmina et al [13]	2010	327	Площадь поверхности тела. Иммуносупрессия. ТЭЛА. Почечная недостаточность. Срочность операции. Пересадка сердца. Протезирование клапанов. Операция на грудной аорте. Длительное ИК.
E. Leiva et al [2]	2018	240	Полная до/послеоперационная антикоагуляция. Хирургическое вмешательство, кроме АКШ. Необходимость гемотрансфузии. Повторное вмешательство в первые 48 часов
S. You et al [14]	2016	556	Инфекционный эндокардит. Механическое протезирование клапанов. Сопутствующая процедура MAZE. Любое количество ПВП при первой послеоперационной ТТЕ
G. Pompilio et al [15]	2011	117	Двух/трехклапанное протезирование. Вмешательства на восходящей аорте. Высокий уровень EuroSCORE.

Аортокоронарное шунтирование. Незначительный выпот в перикарде выявляется у 66% пациентов после аортокоронарного шунтирования (АКШ), в то время как частота тампонад составляет не более 1-2% [22]. Тем не менее, тампонада сердца в данной когорте сопровождается высокой летальностью — 12,8%, что связано с высоким риском компрессии шунтов [23]. Кроме того, суправентрикулярные тахикардии, в основном фибрилляция предсердий, встречаются у 40% пациентов, перенесших шунтирование коронарных артерий и, хотя обычно протекают доброкачественно, но все же могут вызывать нестабильность гемодинамики, продлевать госпитальный период, увеличивая стоимость лечения и предрасполагая цереброваскулярные аварии [22].

Механическое протезирование клапанов сердца. Частота возникновения тампонады сердца (4,3%) у пациентов после механического протезирования значительно выше, чем в общей популяции оперированных на «открытом» сердце [14]. Единогласное мнение большинства авторов касательно высокой частоты тампонад у пациентов после механического протезирования клапанов указывает на прямую связь с антикоагулянтной терапией. Тем не менее, эти данные основаны зачастую на документированном введении антикоагулянтов у большей части больных с выпотами, и лишь в отдельных исследованиях сообщается о статусе антикоагулянтной терапии у контрольной группы без ПВП [13]. В эхокардиографическом исследовании J. Malouf et al. сравнили частоту выпота у пациентов, получавших и не получавших системную антикоагуляцию: встречаемость умеренного количества жидкости в перикарде была одинаковой между двумя группами, однако частота тампонад оказалась значительно выше в группе с антикоагулянтной терапией [24]. В работе E. Ashikhmina et al. тромбоемболии легочной артерии и клапанные вмешательства явились независимыми предикторами ПВП, которые были напрямую связаны с нарушениями коагуляции [13]. Для лучшего понимания природы выпота в перикарде в этих подгруппах требуется более сфокусированный анализ профилей коагуляции и введенных антикоагулянтов. Отдельную группу пациентов представляют пациенты с инфекционным эндокардитом, чаще всего подвергающиеся механическому протезированию клапанов сердца. Инфекционный эндокардит, несомненно, является провоспалительным по статусу [25]. Также некоторые исследования демонстрируют более высокую частоту, сопутствующие факторы и плохие клинические исходы ПВП у пациентов с инфекционным

эндокардитом [26]. Авторы сообщают, что высокие титры циркулирующих иммунных комплексов в случае с инфекционным эндокардитом могут усугубить перикардиальный выпот и привести к тампонаде сердца [14]. Сопутствующая клапанной коррекции процедура MAZE также усиливает местное воспаление, вызванное хирургическим разрезом или самой абляцией [27]. Так, по данным недавнего всемирного исследования эффективности и безопасности хирургической и катетерной абляции при фибрилляции предсердий показано частое возникновение тампонады сердца в среднем через 12 дней после процедуры абляции [28].

Коррекция врожденных пороков сердца. Как отмечалось выше, продолжительность искусственного кровообращения и правосторонние ВПС выделяются в качестве основных независимых предрасполагающих факторов ПВП при коррекции ВПС у детей [12]. Тем не менее, большинство публикаций указывает на 13-14%ную распространенность данного осложнения в педиатрической кардиохирургии, что значительно ниже, чем во взрослой популяции [29]. В свою очередь, частота значимого ПВП, требующего перикардиоцентеза, в педиатрической группе составляет 3% [12]. По данным больших исследований, операция Фонтена и коррекция атрио-вентрикулярного канала наиболее часто сопровождаются различной степенью перикардиального выпота [29].

Стратегии лечения и профилактики синдрома послеоперационного выпота в перикарде

Методы лечения и профилактики ПВП можно условно разделить на медикаментозные и немедикаментозные (рис.).

Медикаментозная стратегия лечения. Медикаментозное лечение послеоперационного выпота в перикарде аналогично терапии первичного перикардита и включает три основные группы препаратов — нестероидные противовоспалительные средства (НПВС), колхицин и кортикостероиды [30]. Перикардиальные выпоты и тампонады, возникающие в первые сутки после операции, обычно связаны с кровотечением; однако поздние (которые встречаются гораздо чаще) имеют множество причинных механизмов, и воспаление, по-видимому, играет в этом важную роль [31]. Таким образом, использование НПВС для лечения поздних ПВП представляется логичным и распространено в повседневной практике (до 77% пациентов) [30]. Тем не менее, применение этих препаратов имеет ряд ограничений: желудочно-кишечные

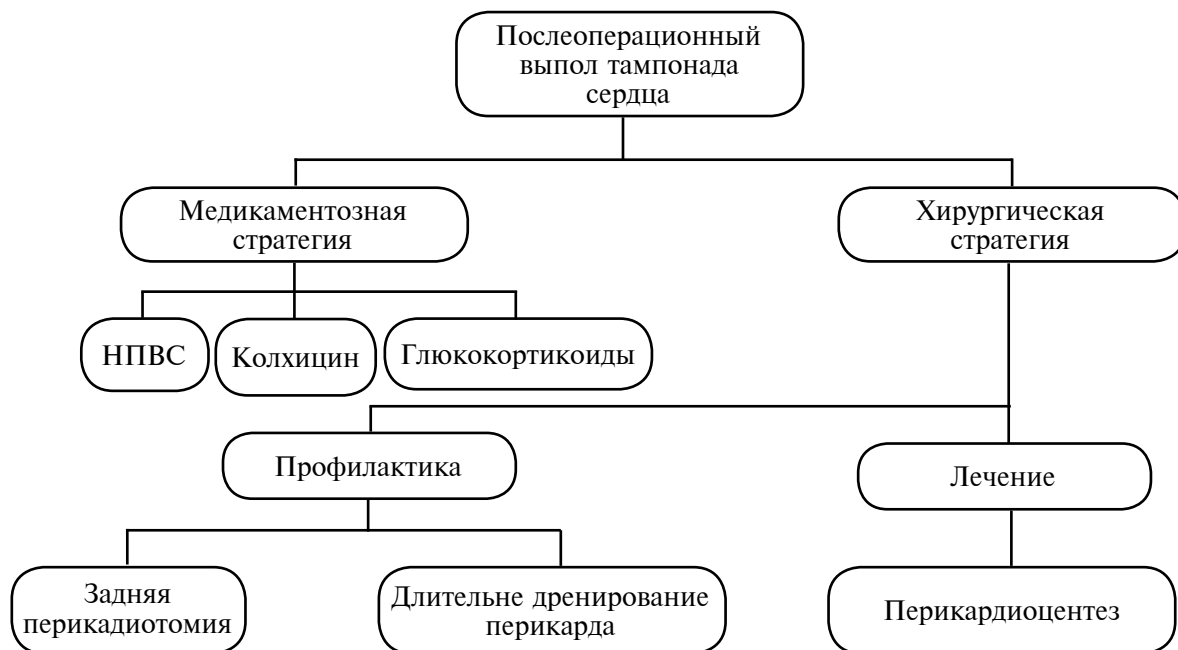


Рис. Стратегии лечения/профилактики ПВП и тампонады сердца.

кровотечения при комбинации с пероральными антикоагулянтами, возможность развития атеротромботических осложнений после АКШ [32]. Рекомендации, опубликованные в Руководстве ESC по лечению послеоперационного выпота перикарда с помощью НПВС, основаны на результатах двойного слепого плацебо-контролируемого рандомизированного исследования, проведенного Р. Horneffer et al., с проведением 10-дневного курса ибупрофена или индометацина [32]. Результаты данной работы показали, что ибупрофен и индометацин обеспечивают безопасное и эффективное симптоматическое лечение синдрома постперикардотомии.

Эффективность использования колхицина в сочетании с традиционной терапией подтверждается результатами больших исследований по лечению острого перикардита (СОРЕ) [33]. В одном из рандомизированных открытых исследований приняло участие 120 пациентов с первым эпизодом острого перикардита (идиопатический, острый, постперикардотомный синдром или заболевание соединительной ткани), при этом сравнивался эффект аспирина и аспирина плюс колхицин (1-2 мг для первого дня по 0,5-1 мг ежедневно в течение 3 мес) [33]. По результатам, колхицин уменьшал симптомы выпотного перикардита через 72 часа (11,7 против 36,7%) и снижал количество рецидивов через 18 месяцев (10,7 против 36,7%). По другим данным, этот препарат может быть неэффективен при бессимптомном ПВП [34]. Исследование, включившее 149 пациентов

с легким или умеренным ПВП, не выявило существенных различий в количестве выпота на фоне приема колхицина у пациентов после изолированного АКШ [35]. Авторы связывают эти выводы с вероятностью того, что большинство случаев выпота перикарда были вызваны невоспалительными причинами.

Терапия кортикостероидами не входит в стандартный протокол лечения ПВП и рекомендуется при заболеваниях соединительной ткани, уремическом и хроническом перикардите, который не реагирует на колхицин [36]. Опубликованной информации, касающейся кортикостероидного лечения перикардиального выпота и тампонады на основании большого клинического материала, немного. По результатам некоторых работ, успех кортикостероидов для лечения ПВП ограничен; в рандомизированном контрольном исследовании педиатрической группы пациентов после операций в условиях искусственного кровообращения внутривенное введение метилпреднизолона оказалось неэффективным [37].

Задняя перикардия (ЗП) как метод профилактики синдрома ПВП и тампонады сердца

При большинстве кардиохирургических операций перикард обычно открывается продольно, что обеспечивает свободный доступ к сердцу и проксимальным частям магистральных сосудов [38]. По окончании вмешательства

целостность перикарда чаще всего не восстанавливают, хотя некоторые хирурги ушивают его, за исключением каудальной части. Второй, или вспомогательный, разрез в задней части перикарда иногда используется для облегчения дренажа крови в плевральную полость, откуда ее можно легко эвакуировать с помощью плеврального дренажа [39]. Данный метод показан во многих нерандомизированных исследованиях и используется с целью уменьшения частоты ПВП и суправентрикулярной тахикардии [40]. Как отмечалось выше, предполагается, что большой объем перикардального выпота является одним из основных триггеров фибрилляции предсердий после операции на сердце [41]. Американская коллегия торакальных хирургов в 2005 году и последующие рекомендации Европейской ассоциации кардиоторакальной хирургии 2006 года заключили, что задняя перикардиотомия является полезным и зачастую действенным методом снижения частоты послеоперационных предсердных аритмий [41,42]. Тем не менее, данные рекомендации основывались на небольшом рандомизированном контролируемом исследовании (сила рекомендации – В; степень доказательности – удовлетворительная) [42]. В настоящее время, задняя перикардиотомия не является стандартом медицинской помощи и широко не используется.

Крупный мета-анализ, посвященный задней перикардиотомии и проведенный М. Gozdek et al., включил 19 публикаций и 3425 пациентов [38]. Пациенты разделены на 2 группы: группа заднего перикардального дренажа (n=1723) и контрольная группа (n=1702). В лечебной группе 1447 пациентам выполнена задняя перикардиотомия, в 103 случаях установлен глубокий ретрокардиальный дренаж, а 173 пациентам – ЗП и ретрокардиальный дренаж. Наиболее распространенными процедурами с примененной техникой ЗП явилась операция АКШ, а также сочетанное коронарное шунтирование и протезирование клапанов сердца. В двух исследованиях сообщено о перенесших вмешательство на восходящей аорте и коронарное шунтирование offpump [43, 44]. Активно используемая в настоящий момент техника задней перикардиотомии предложена впервые А. Mulaу et al. и состоит в продольном разрезе длиной 4 см, выполняемом параллельно и сзади диафрагмального нерва, в большинстве случаев простирающейся от левой нижней легочной вены до диафрагмы [45]. По данным М. Gozdek et al., задняя перикардиотомия была связана со значительным снижением шансов тампонады сердца примерно на 90% по сравнению с кон-

трольной группой – 95% ДИ, 0,13 (0,07-0,25); $P < 0,001$; $I^2 = 0\%$ в модели с фиксированными эффектами [38]. Кроме того, отношение рисков и шансов смерти или остановки сердца оказалось значительно ниже (на 50%) в лечебной группе по сравнению с контрольной: Peto OR (95% CI): 0,49 (0,25-0,94); $P = 0,03$; $I^2 = 0\%$. Среди пациентов с ЗП зафиксировано 12 (1,11%) случаев смерти или остановки сердца по сравнению с 24 (2,26%), соответственно, в контрольной группе. В анализ раннего перикардального выпота авторы включили 3009 пациентов: ЗП была связана с 80% снижением шансов раннего выпота: 0,20 (0,11-0,36); $P < 0,001$; $I^2 = 71\%$. Жидкость в раннем периоде выявлена в 6,2% (94/1516) случаев в лечебной группе против 23,38% (249/1493) в контрольной. Еще больший эффект заднего перикардального дренажа выявлен при анализе позднего перикардального выпота: 5 пациентов (0,51%) в группе вмешательства против 121 (12,82%) в контрольной (95% ДИ: 0,05 [0,02-0,10]; $P < 0,001$; $I^2 = 0\%$). В оценку влияния задней перикардиотомии на частоту послеоперационной фибрилляции предсердий включено 3245 пациентов – отмечено значительное уменьшение шансов (на 58%) в лечебной группе: 0,42 (0,29-0,59); $P < 0,001$; $I^2 = 66\%$. Тем не менее, ЗП увеличивала плевральный выпот на 64% (OR (95% CI): 1,64 (1,27-2,13); $P < 0,001$; $I^2 = 1\%$), составив 18,56% против 12,35% у больных без задней перикардиотомии. Авторами не выявлена разница между группами в отношении продолжительности пребывания пациентов в отделении интенсивной терапии (средняя разница [95% ДИ]: 0,03 [-0,21-0,28] дня; $P = 0,80$; $I^2 = 64\%$), значительное сокращение данного показателя (на 1 день) наблюдалось при исследовании общей продолжительности госпитального периода: от -0,82 (-1,12 до -0,51) дня; $P < 0,001$; $I^2 = 57\%$ [38].

Перикардиоцентез

В настоящее время данный метод лечения является приоритетным в вопросе разрешения гемодинамически значимых тампонад после кардиохирургических вмешательств. Неуправляемый (слепой) чрескожный перикардальный дренаж связан с чрезвычайно высокими показателями заболеваемости и смертности, составляя, по различным данным, 8,5% [46]. Главный недостаток метода – отсутствие демонстрации распределения выпота по полости перикарда, что, таким образом, препятствует точному выбору точки пункции на коже [46].

Улучшить результаты перикардиоцентеза

позволило введение практики эхокардиографического контроля в реальном времени современные данные свидетельствуют об эффективности метода при низком уровне осложнений [47]. В двух больших исследованиях, посвященных эхокардиографическому перикардиоцентезу, одно из которых оценивало в общей сложности 1127 пациентов, а другое — 161 процедуру, сообщили о частоте осложнений 4,7% (1,2% основных и 3,5% второстепенных) и 5,5% (1,2% основных и 4,3% несовершеннолетних) соответственно [48, 49]. Тем не менее, данная процедура имеет ряд ограничений, в частности, у пациентов после стернотомии с субоптимальными акустическими окнами и при заднеперикардиальной локализации выпота [49].

Компьютерный томографический (КТ) перикардиоцентез является современной привлекательной методикой с хорошей визуализацией маршрута доступа и окружающих структур, а также способностью (при необходимости) выполнять вспомогательные процедуры [50]. В современной литературе описывается высокая степень успеха, связанная с этой техникой пункции перикарда. В одном из исследований, включившем 8 пациентов, подвергшихся в общей сложности 11 процедурам, сообщается о 100%-ной технической и 91%-ной клинической эффективности в дренировании большого количества перикардиальной жидкости [51]. Частота осложнений, по различным литературным данным, составляет от 0% до 7,8% [50]. В основном описываются незначительные осложнения, хотя имеются опубликованные случаи разрывов эпикарда с последующим гемоперикардом [50].

Некоторые центры активно используют флюороскопическое исследование с контрастным веществом, что обеспечивает оптимальную доставку катетера в полость перикарда [52]. Флюороскопический перикардиоцентез следует проводить в гибридной операционной, чтобы, при необходимости, выполнить стернотомию. Некоторые авторы описывают возможность проведения этой процедуры даже при толщине околовверхушечной сепарации не более 7 мм [53]. Тем не менее, описываются редкие случаи повреждения сердца при использовании флюороскопического перикардиоцентеза, однако точных статистических данных не выявлено [52].

Пролонгированное дренирование ретрокардиальной части полости перикарда

Ali M. Refat et al. опубликовали исследование, посвященное эффективности пролонгированного глубокого ретрокардиального дрениро-

вания полости перикарда в отношении раннего и позднего выпота в полости перикарда [54]. Пациенты были разделены на 2 группы: группа А — 2 больших средостенных дренажа, установленных над сердцем и удаляемых в первые сутки после операции; группа Б — обычный дренаж размером 34/36 F ретростернально в переднем средостении и тонкий дренаж размером 26/28 F установленный вдоль левого желудочка в ретрокардиальном пространстве. В группе Б дренажи удалялись поочередно: большой дренаж — в первый послеоперационный день, тонкий не удалялся до тех пор, пока темп отделяемого не становился менее 50 мл в течение 24 часов. Ранний ПВП развился у 5 (3,4%) пациентов в группе А и у 2 (2,9%) в группе Б ($P=0,76$). Ранний задний перикардиальный выпот выявлен в 5 (3,4%) случаях группы А, тогда как в группе Б жидкости не выявлено ($P=0,024$). У 14 (9,5%) пациентов из группы А выявлен поздний ПВП в ретрокардиальном пространстве по сравнению с 1 (0,7%) из группы В ($P=0,001$). В группе А в 3 случаях развилась поздняя задняя тампонада сердца, против 0 во второй группе ($P=0,013$) [54]. S. Eryilmaz et al. оценили влияние ретрокардиального дренажа на частоту выпота в перикарде после операций на восходящей аорте [20]. В исследование вошло 140 пациентов, проспективно рандомизированных в 2 группы. Группа А ($n=70$) — дренаж 32 F, расположенный спереди над сердцем, и тонкий — 16F, установленный ретрокардиально. В группе В ($n=70$) использовался только дренаж 32 F, расположенный спереди. Протокол удаления дренажей соответствовал предыдущему исследованию. У пациентов в группе А не наблюдалось значительного ретрокардиального выпота и поздней тампонады сердца против 10 (14,3%) и 4 (5,7%), соответственно, случаев в группе В ($P=0,001$). Кроме того, послеоперационная фибрилляция предсердий впервые возникла у 6 (10,4%) пациентов в группе А и у 18 (32,7%) в группе В ($P=0,03$) [20].

Заключение

Синдром послеоперационного выпота в перикарде по-прежнему остается осложнением, значительно ухудшающим ранний послеоперационный период после «открытых» кардиохирургических вмешательств, пролонгирующим продолжительность пребывания в стационаре и увеличивающим экономические затраты на лечение. Тампонада сердца — грозное состояние, связанное с высокой заболеваемостью и летальностью у оперированных пациентов. Факторы риска послеоперационного выпота

в перикарде многогранны, однако существует четкая связь между частотой его возникновения и типом операции, локальными аутоиммунными/воспалительными механизмами и длительностью искусственного кровообращения. Наиболее высокий риск развития тампонады сердца сопровождается пациентами после трансплантации сердца, вмешательств на грудной аорте и механического протезирования клапанов. Доказанной и эффективной стратегией медикаментозного лечения синдрома послеоперационного перикардиального выпота является комбинация НПВС и колхицина. Задняя перикардиотомия – эффективный и безопасный метод профилактики данного осложнения, а наиболее приоритетным и доступным способом лечения тампонады сердца является эхокардиографически управляемый перикардиоцентез.

Финансирование

Работа выполнялась в соответствии с планом научных исследований Первого Московского государственного медицинского университета имени И. М. Сеченова.

Конфликт интересов

Авторы заявляют, что конфликт интересов отсутствует.

ЛИТЕРАТУРА

- Khan NK, Järvelä KM, Loisa EL, Sutinen JA, Laurikka JO, Khan JA. Incidence, presentation and risk factors of late postoperative pericardial effusions requiring invasive treatment after cardiac surgery. *Interact Cardiovasc Thorac Surg.* 2017 Jun 1;24(6):835-40. doi: 10.1093/icvts/ivx011
- Leiva EH, Carreco M, Bucheli FR, Bonfanti AC, Umaca JP, Dennis RJ. Factors associated with delayed cardiac tamponade after cardiac surgery. *Ann Card Anaesth.* 2018 Apr-Jun;21(2):158-166. doi: 10.4103/aca.ACA_147_17
- Sasse T, Eriksson U. Post-cardiac injury syndrome: aetiology, diagnosis, and treatment. *E-Journal of Cardiology Practice* [Electronic resource]. 2017; 15(21) [cited 2017 Oct 31]. Available from: <https://www.es-cardio.org/Journals/E-Journal-of-Cardiology-Practice/Volume-15/Post-cardiac-injury-syndrome-aetiology-diagnosis>
- Imazio M, Hoit B. Post-cardiac injury syndromes. An emerging cause of pericardial diseases. *Int J Cardiol.* 2013 Sep 30;168(2):648-52. doi: 10.1016/j.ijcard.2012.09.052
- Nomura Y, Yoshinaga M, Haraguchi T, Oku S, Noda T, Miyata K, Umebayashi Y, Taira A. Relationship between the degree of injury at operation and the change in antimyosin antibody titer in the post-pericardiotomy syndrome. *Pediatr Cardiol.* 1994 May-Jun;15(3):116-20. doi: 10.1007/BF00796322
- Gouriet F, Levy PY, Casalta JP, Zandotti C, Collart F, Lepidi H, Cautela J, Bonnet JL, Thuny F, Habib G, Raoult D. Etiology of Pericarditis in a Prospective Cohort of 1162 Cases. *Am J Med.* 2015 Jul;128(7):784.e1-8. doi: 10.1016/j.amjmed.2015.01.040
- Mangi AA, Palacios IF, Torchiana DF. Catheter pericardiocentesis for delayed tamponade after cardiac valve operation. *Ann Thorac Surg.* 2002 May;73(5):1479-83. doi: 10.1016/s0003-4975(02)03495-1
- Alraies MC, AlJaroudi W, Shabrang C, Yarmohammadi H, Klein AL, Tamarappoo BK. Clinical features associated with adverse events in patients with post-pericardiotomy syndrome following cardiac surgery. *Am J Cardiol.* 2014 Nov 1;114(9):1426-30. doi: 10.1016/j.amjcard.2014.07.078
- Shabetai R. Pericardial effusion: haemodynamic spectrum. *Heart.* 2004 Mar;90(3):255-56. doi: 10.1136/hrt.2003.024810
- Sagrasta-Sauleda J, Angel J, Permanyer-Miralda G, Soler-Soler J. Long-term follow-up of idiopathic chronic pericardial effusion. *N Engl J Med.* 1999 Dec 30;341(27):2054-59. doi: 10.1056/NEJM199912303412704
- Reddy PS, Curtiss EI, Uretsky BF. Spectrum of hemodynamic changes in cardiac tamponade. *Am J Cardiol.* 1990 Dec 15;66(20):1487-91. doi: 10.1016/0002-9149(90)90540-h
- Adrichem R, Le Cessie S, Hazekamp MG, Van Dam NAM, Blom NA, Rammeloo LAJ, Filipini LHPM, Kuipers IM, Ten Harkel ADJ, Roest AAW. Risk of clinically relevant pericardial effusion after pediatric cardiac surgery. *Pediatr Cardiol.* 2019 Mar;40(3):585-94. doi: 10.1007/s00246-018-2031-4
- Ashikhmina EA, Schaff HV, Sinak LJ, Li Z, Dearani JA, Suri RM, Park SJ, Orszulak TA, Sundt TM 3rd. Pericardial effusion after cardiac surgery: risk factors, patient profiles, and contemporary management. *Ann Thorac Surg.* 2010 Jan;89(1):112-18. doi: 10.1016/j.athoracsur.2009.09.026
- You SC, Shim CY, Hong GR, Kim D, Cho IJ, Lee S, Chang HJ, Ha JW, Chang BC, Chung N. Incidence, Predictors, and Clinical Outcomes of Postoperative Cardiac Tamponade in Patients Undergoing Heart Valve Surgery. *PLoS One.* 2016 Nov 17;11(11):e0165754. doi: 10.1371/journal.pone.0165754. eCollection 2016.
- Pompilio G, Filippini S, Agrifoglio M, Merati E, Lauri G, Salis S, Alamanni F, Parolari A. Determinants of pericardial drainage for cardiac tamponade following cardiac surgery. *Eur J Cardiothorac Surg.* 2011 May;39(5):e107-13. doi: 10.1016/j.ejcts.2010.12.021
- Price S, Prout J, Jaggar SI, Gibson DG, Pepper JR. 'Tamponade' following cardiac surgery: terminology and echocardiography may both mislead. *Eur J Cardiothorac Surg.* 2004 Dec;26(6):1156-60. doi: 10.1016/j.ejcts.2004.08.020
- Yu Z, Kittleson M, Patel J, Liou F, Yabuno J, Pionniau L, Chang D, Czer L, Azarbal B, Esmailian F, Kobashigawa J. Moderate pericardial effusions after heart transplant: do they require proactive intervention? *Transplantation.* 2014 Jul 15;98(15):427. https://journals.lww.com/transplantjournal/fulltext/2014/07151/moderate_pericardial_effusions_after_heart.1417.aspx
- Vandenberg BF, Mohanty PK, Craddock KJ, Barnhart G, Hanrahan J, Szentpetery S, Lower RR. Clinical significance of pericardial effusion after heart transplantation. *J Heart Transplant.* 1988 Mar-Apr;7(2):128-34. <https://pubmed.ncbi.nlm.nih.gov/3284984>
- Hauptman PJ, Couper GS, Aranki SF, Kartashov A, Mudge GH Jr, Loh E. Pericardial effusions

- after cardiac transplantation. *J Am Coll Cardiol*. 1994 Jun;23(7):1625-29. doi: 10.1016/0735-1097(94)90666-1
20. Eryilmaz S, Emiroglu O, Eyiletten Z, Akar R, Yazicioglu L, Tasoş R, Kaya B, Uysalel A, Ucanok K, Corapcioglu T, Ozyurda U. Effect of posterior pericardial drainage on the incidence of pericardial effusion after ascending aortic surgery. *J Thorac Cardiovasc Surg*. 2006 Jul;132(1):27-31. doi: 10.1016/j.jtcvs.2006.01.049
21. Floerchinger B, Camboni D, Schopka S, Kolat P, Hilker M, Schmid C. Delayed cardiac tamponade after open heart surgery – is supplemental CT imaging reasonable? *J Cardiothorac Surg*. 2013 Jun 24;8:158. doi: 10.1186/1749-8090-8-158
22. Kaya M, İyigün T, Yazıcı P, Melek Y, Göde S, Güler S, Karaçalılar M, Satlımşođlu MH, Ereke E. The effects of posterior pericardiotomy on pericardial effusion, tamponade, and atrial fibrillation after coronary artery surgery. *Kardiocir Torakochirurgia Pol*. 2014 Jun;11(2):113-18. doi: 10.5114/kitp.2014.43835
23. Haqzad Y, Loubani M, Shah S. Short and long-term outcomes of re-exploration for bleeding/tamponade in CABG patients: up to 18 years follow up. SCTS Annual Meeting [Electronic resource]. 2018: Poster 112. Available from: <https://www.myeventflo.com/event-lecture.asp?lectID=15090>
24. Malouf JF, Alam S, Gharzeddine W, Stefadourous MA. The role of anticoagulation in the development of pericardial effusion and late tamponade after cardiac surgery. *Eur Heart J*. 1993 Nov;14(11):1451-57. doi: 10.1093/eurheartj/14.11.1451
25. Watkin RW, Harper LV, Vernallis AB, Lang S, Lambert PA, Ranasinghe AM, Elliott TS. Pro-inflammatory cytokines IL6, TNF-alpha, IL1beta, procalcitonin, lipopolysaccharide binding protein and C-reactive protein in infective endocarditis. *J Infect*. 2007 Sep;55(3):220-25. doi: 10.1016/j.jinf.2007.05.174
26. Regueiro A, Falces C, Cervera C, Del Rio A, Paré JC, Mestres CA, Castaceda X, Pericas JM, Azqueta M, Marco F, Ninot S, Almela M, Moreno A, Miry JM. Risk factors for pericardial effusion in native valve infective endocarditis and its influence on outcome. *Am J Cardiol*. 2013 Sep 23;112(10):1646-51. doi: 10.1016/j.amjcard.2013.07.024
27. Maesen B, Nijs J, Maessen J, Allessie M, Schotten U. Post-operative atrial fibrillation: a maze of mechanisms. *Europace*. 2012 Feb;14(2):159-74. doi: 10.1093/europace/eur208
28. Siliato-Robles MS, Gracia-Baena JM, Sureda-Barbosa JC, Igual-Barceló A. Delayed cardiac tamponade after catheter ablation therapy due to a Valsalva manoeuvre. *Eur J Cardiothorac Surg*. 2019 Feb 1;55(2):369-70. doi: 10.1093/ejcts/ezy232
29. Dalili M, Zamani H, Aarabi-Moghaddam M. Pericardial effusion after pediatric cardiac surgeries: a single center observation. *Res Cardiovasc Med*. 2012 Nov;1(1):28-32. doi: 10.5812/cardiovascmed.4601
30. Khandaker MH, Espinosa RE, Nishimura RA, Sinak LJ, Hayes SN, Melduni RM, Oh JK. Pericardial disease: diagnosis and management. *Mayo Clin Proc*. 2010 Jun;85(6):572-93. doi: 10.4065/mcp.2010.0046
31. Meurin P, Tabet JY, Thabut G, Cristofini P, Farrokhi T, Fischbach M, Pierre B, Driss AB, Renaud N, Iliou MC, Weber H. Nonsteroidal anti-inflammatory drug treatment for postoperative pericardial effusion: a multicenter randomized, double-blind trial. *Ann Intern Med*. 2010 Feb 2;152(3):137-43. doi: 10.7326/0003-4819-152-3-201002020-00004
32. Horneffer PJ, Miller RH, Pearson TA, Rykiel MF, Reitz BA, Gardner TJ. The effective treatment of postpericardiotomy syndrome after cardiac operations. A randomized placebo-controlled trial. *J Thorac Cardiovasc Surg*. 1990 Aug;100(2):292-96. <https://pubmed.ncbi.nlm.nih.gov/2200931>
332. Imazio M, Bobbio M, Cecchi E, Demarie D, Demichelis B, Pomari F, Moratti M, Gaschino G, Giammaria M, Ghisio A, Belli R, Trincherò R. Colchicine in addition to conventional therapy for acute pericarditis: results of the COLchicine for acute PERicarditis (COPE) trial. *Circulation*. 2005 Sep 27;112(13):2012-16. doi: 10.1161/CIRCULATIONAHA.105.542738
34. Melvan JN, Madden D, Vasquez JC, DeLaRosa J. Computed Tomography-guided Pericardiocentesis: An alternative approach for accessing the pericardium. *Heart Lung Circ*. 2016 Jul;25(7):725-28. doi: 10.1016/j.hlc.2016.01.004
35. Çelik S, Lestuzzi C, Cervesato E, Dequanter D, Piotti P, De Biasio M, Imazio M. Systemic chemotherapy in combination with pericardial window has better outcomes in malignant pericardial effusions. *J Thorac Cardiovasc Surg*. 2014 Nov;148(5):2288-93. doi: 10.1016/j.jtcvs.2014.04.031
36. Izadi Amoli A, Bozorgi A, HajHosseini Talasaz A, Salehi Omran A, Mortazavi SH, Jalali A, Nasirpour S, Jenab Y. Efficacy of colchicine versus placebo for the treatment of pericardial effusion after open-heart surgery: A randomized, placebo-controlled trial. *Am Heart J*. 2015 Dec;170(6):1195-201. doi: 10.1016/j.ahj.2015.09.020
37. Maisch B, Risti AD. Practical aspects of the management of pericardial disease. *Heart*. 2003 Sep;89(9):1096-103. doi: 10.1136/heart.89.9.1096
38. Gozdek M, Pawliszak W, Hagner W, Zalewski P, Kowalewski J, Paparella D, Carrel T, Anisimowicz L, Kowalewski M. Systematic review and meta-analysis of randomized controlled trials assessing safety and efficacy of posterior pericardial drainage in patients undergoing heart surgery. *J Thorac Cardiovasc Surg*. 2017 Apr;153(4):865-875.e12. doi: 10.1016/j.jtcvs.2016.11.057
39. Kaleda VI, McCormack DJ, Shipolini AR. Does posterior pericardiotomy reduce the incidence of atrial fibrillation after coronary artery bypass grafting surgery? *Interact Cardiovasc Thorac Surg*. 2012 Apr;14(4):384-89. doi: 10.1093/icvts/ivr099
40. Crystal E, Garfinkle MS, Connolly SS, Ginger TT, Sleik K, Yusuf SS. Interventions for preventing post-operative atrial fibrillation in patients undergoing heart surgery. *Cochrane Database Syst Rev*. 2004 Oct 18;(4):CD003611. doi: 10.1002/14651858.CD003611.pub2
41. Creswell LL, Alexander JC Jr, Ferguson TB Jr, Lisbon A, Fleisher LA; American College of Chest Physicians. Intraoperative interventions: American College of Chest Physicians guidelines for the prevention and management of postoperative atrial fibrillation after cardiac surgery. *Chest*. 2005 Aug;128(2 Suppl):28S-35S. doi: 10.1378/chest.128.2_suppl.28s
42. Dunning J, Treasure T, Versteegh M, Nashef SA; EACTS Audit and Guidelines Committee. Guidelines on the prevention and management of de novo atrial fibrillation after cardiac and thoracic surgery. *Eur J Cardiothorac Surg*. 2006 Dec;30(6):852-72. doi: 10.1016/j.ejcts.2006.09.003
43. Farsak B, Günaydin S, Tokmakolu H, Kandemir Ö, Yorgancıolu C, Zorlutuna Y. Posterior pericardiotomy reduces the incidence of supra-ventricular ar-

- rhythmias and pericardial effusion after coronary artery bypass grafting. *Eur Cardiothorac Surg.* 2002 Aug;22(15):278-81. doi: 10.1016/S1010-7940(02)00259-2
44. Haddadzadeh M, Motavaselian M, Rahimianfar AA, Forouzannia SK, Emami M, Barzegar K. The effect of posterior pericardiotomy on pericardial effusion and atrial fibrillation after off-pump coronary artery bypass graft. *Acta Med Iran.* 2015;53(1):57-61. https://journals.research.ac.ir/files/site1/rds_journals/56/article-56-29898.pdf
45. Mulay A, Kirk AJ, Angelini GD, Wisheart JD, Hutter JA. Posterior pericardiotomy reduces the incidence of supra-ventricular arrhythmias following coronary artery bypass surgery. *Eur J Cardiothorac Surg.* 1995;9(3):150-52. doi: 10.1016/s1010-7940(05)80063-6
46. Callahan JA, Seward JB, Nishimura RA, Miller FA Jr, Reeder GS, Shub C, Callahan MJ, Schattnerberg TT, Tajik AJ. Two-dimensional echocardiographically guided pericardiocentesis: experience in 117 consecutive patients. *Am J Cardiol.* 1985 Feb 1;55(4):476-79. doi: 10.1016/0002-9149(85)90397-2
47. Martin R, Rakowski H, French J, Popp R. Localization of pericardial effusion with wide angle phased array echocardiography. *Am J Cardiol.* 1978 Dec;42(6):904-12. doi: 10.1016/0002-9149(78)90674-4
48. Maggolini S, Gentile G, Farina A, De Carlini CC, Lenatti L, Meles E, Achilli F, Tempesta A, Brucato A, Imazio M. Safety, efficacy, and complications of pericardiocentesis by real-time echo-monitored procedure. *Am J Cardiol.* 2016 Apr 15;117(8):1369-74. doi: 10.1016/j.amjcard.2016.01.043
49. Tsang TS, Enriquez-Sarano M, Freeman WK, Barnes ME, Sinak LJ, Gersh BJ, Bailey KR, Seward JB. Consecutive 1127 therapeutic echocardiographically guided pericardiocenteses: clinical profile, practice patterns, and outcomes spanning 21 years. *Mayo Clin Proc.* 2002 May;77(5):429-36. doi: 10.4065/77.5.429
50. Neves D, Silva G, Morais G, Ferreira N, Carvalho M, Gama Ribeiro V, Bettencourt N. Computed tomography-guided pericardiocentesis - A single-center experience. *Rev Port Cardiol.* 2016 May;35(5):285-90. doi: 10.1016/j.repc.2015.11.015
51. Bruning R, Muehlstaedt M, Becker C, Knez A, Haberl R, Reiser M. Computed tomography-fluoroscopy guided drainage of pericardial effusions: experience in 11 cases. *Invest Radiol.* 2002 Jun;37(6):328-32. doi: 10.1097/00004424-200206000-00004
52. Tam A, Ensor JE, Snyder H, Gupta S, Durand JB, Wallace MJ. Image-guided drainage of pericardial effusions in oncology patients. *Cardiovasc Intervent Radiol.* 2009 Nov;32(6):1217-26. doi: 10.1007/s00270-009-9594-7
53. Alp I, Ugur M, Selcuk I, Ulucan AE, Temizkan V, Yilmaz AT. Safety Pericardiocentesis with Fluoroscopy Following Cardiac Surgery. *Ann Thorac Cardiovasc Surg.* 2019 Jun 20;25(3):158-63. doi: 10.5761/atcs.oa.18-00188
5. Refat A, Abdelsayed A. Does the position of the drains after open heart surgery make a difference? A clinical randomized trial. *J Egypt Soc Cardiothorac Surg.* 2018 Dec;26(4):281-86. doi: 10.1016/j.jescts.2018.10.002
- quiring invasive treatment after cardiac surgery. *Interact Cardiovasc Thorac Surg.* 2017 Jun 1;24(6):835-40. doi: 10.1093/icvts/ivx011
2. Leiva EH, Carreco M, Bucheli FR, Bonfanti AC, Umaca JP, Dennis RJ. Factors associated with delayed cardiac tamponade after cardiac surgery. *Ann Card Anaesth.* 2018 Apr-Jun;21(2):158-166. doi: 10.4103/aca.ACA_147_17
3. Sasse T, Eriksson U. Post-cardiac injury syndrome: aetiology, diagnosis, and treatment. *E-Journal of Cardiology Practice [Electronic resource].* 2017; 15(21) [cited 2017 Oct 31]. Available from: <https://www.es-cdio.org/Journals/E-Journal-of-Cardiology-Practice/Volume-15/Post-cardiac-injury-syndrome-aetiology-diagnosis>
4. Imazio M, Hoit B. Post-cardiac injury syndromes. An emerging cause of pericardial diseases. *Int J Cardiol.* 2013 Sep 30;168(2):648-52. doi: 10.1016/j.ij-card.2012.09.052
5. Nomura Y, Yoshinaga M, Haraguchi T, Oku S, Noda T, Miyata K, Umebayashi Y, Taira A. Relationship between the degree of injury at operation and the change in antimyosin antibody titer in the post-pericardiotomy syndrome. *Pediatr Cardiol.* 1994 May-Jun;15(3):116-20. doi: 10.1007/BF00796322
6. Gouriet F, Levy PY, Casalta JP, Zandotti C, Collart F, Lepidi H, Cautela J, Bonnet JL, Thuny F, Habib G, Raoult D. Etiology of Pericarditis in a Prospective Cohort of 1162 Cases. *Am J Med.* 2015 Jul;128(7):784.e1-8. doi: 10.1016/j.amjmed.2015.01.040
7. Mangi AA, Palacios IF, Torchiana DF. Catheter pericardiocentesis for delayed tamponade after cardiac valve operation. *Ann Thorac Surg.* 2002 May;73(5):1479-83. doi: 10.1016/s0003-4975(02)03495-1
8. Alraies MC, AlJaroudi W, Shabrang C, Yarmohammadi H, Klein AL, Tamarappoo BK. Clinical features associated with adverse events in patients with post-pericardiotomy syndrome following cardiac surgery. *Am J Cardiol.* 2014 Nov 1;114(9):1426-30. doi: 10.1016/j.amjcard.2014.07.078
9. Shabetai R. Pericardial effusion: haemodynamic spectrum. *Heart.* 2004 Mar;90(3):255-56. doi: 10.1136/hrt.2003.024810
10. Sagrista-Sauleda J, Angel J, Permanyer-Miralda G, Soler-Soler J. Long-term follow-up of idiopathic chronic pericardial effusion. *N Engl J Med.* 1999 Dec 30;341(27):2054-59. doi: 10.1056/NEJM199912303412704
11. Reddy PS, Curtiss EI, Uretsky BF. Spectrum of hemodynamic changes in cardiac tamponade. *Am J Cardiol.* 1990 Dec 15;66(20):1487-91. doi: 10.1016/0002-9149(90)90540-h
12. Adrichem R, Le Cessie S, Hazekamp MG, Van Dam NAM, Blom NA, Rammeloo LAJ, Filipini LHPM, Kuipers IM, Ten Harkel ADJ, Roest AAW. Risk of clinically relevant pericardial effusion after pediatric cardiac surgery. *Pediatr Cardiol.* 2019 Mar;40(3):585-94. doi: 10.1007/s00246-018-2031-4
13. Ashikhmina EA, Schaff HV, Sinak LJ, Li Z, Dearani JA, Suri RM, Park SJ, Orszulak TA, Sundt TM 3rd. Pericardial effusion after cardiac surgery: risk factors, patient profiles, and contemporary management. *Ann Thorac Surg.* 2010 Jan;89(1):112-18. doi: 10.1016/j.athoracsur.2009.09.026
14. You SC, Shim CY, Hong GR, Kim D, Cho IJ, Lee S, Chang HJ, Ha JW, Chang BC, Chung N. Incidence, Predictors, and Clinical Outcomes of Postoperative Cardiac Tamponade in Patients Undergoing Heart Valve

REFERENCES

1. Khan NK, Järvelä KM, Loisa EL, Sutinen JA, Laurikka JO, Khan JA. Incidence, presentation and risk factors of late postoperative pericardial effusions re-

- Surgery. *PLoS One*. 2016 Nov 17;11(11):e0165754. doi: 10.1371/journal.pone.0165754. eCollection 2016.
15. Pompilio G, Filippini S, Agrifoglio M, Merati E, Lauri G, Salis S, Alamanni F, Parolari A. Determinants of pericardial drainage for cardiac tamponade following cardiac surgery. *Eur J Cardiothorac Surg*. 2011 May;39(5):e107-13. doi: 10.1016/j.ejcts.2010.12.021
16. Price S, Prout J, Jaggari SI, Gibson DG, Pepper JR. 'Tamponade' following cardiac surgery: terminology and echocardiography may both mislead. *Eur J Cardiothorac Surg*. 2004 Dec;26(6):1156-60. doi: 10.1016/j.ejcts.2004.08.020
17. Yu Z, Kittleson M, Patel J, Liou F, Yabuno J, Piponniau L, Chang D, Czer L, Azarbal B, Esmailian F, Kobashigawa J. Moderate pericardial effusions after heart transplant: do they require proactive intervention? *Transplantation*. 2014 Jul 15;98(15):427. https://journals.lww.com/transplantjournal/fulltext/2014/07151/moderate_pericardial_effusions_after_heart.1417.aspx
18. Vandenbergh BF, Mohanty PK, Craddock KJ, Barnhart G, Hanrahan J, Szentpetery S, Lower RR. Clinical significance of pericardial effusion after heart transplantation. *J Heart Transplant*. 1988 Mar-Apr;7(2):128-34. <https://pubmed.ncbi.nlm.nih.gov/3284984>
19. Hauptman PJ, Couper GS, Aranki SF, Kartashov A, Mudge GH Jr, Loh E. Pericardial effusions after cardiac transplantation. *J Am Coll Cardiol*. 1994 Jun;23(7):1625-29. doi: 10.1016/0735-1097(94)90666-1
20. Eryilmaz S, Emiroglu O, Eyleten Z, Akar R, Yazicioglu L, Tazoz R, Kaya B, Uysalel A, Ucanok K, Corapcioglu T, Ozyurda U. Effect of posterior pericardial drainage on the incidence of pericardial effusion after ascending aortic surgery. *J Thorac Cardiovasc Surg*. 2006 Jul;132(1):27-31. doi: 10.1016/j.jtcvs.2006.01.049
21. Floerchinger B, Camboni D, Schopka S, Kolat P, Hilker M, Schmid C. Delayed cardiac tamponade after open heart surgery – is supplemental CT imaging reasonable? *J Cardiothorac Surg*. 2013 Jun 24;8:158. doi: 10.1186/1749-8090-8-158
22. Kaya M, Iyigün T, Yazıcı P, Melek Y, Göde S, Güler S, Karaçalılar M, Satılmışoğlu MH, Ereke E. The effects of posterior pericardiotomy on pericardial effusion, tamponade, and atrial fibrillation after coronary artery surgery. *Kardiochir Torakochirurgia Pol*. 2014 Jun;11(2):113-18. doi: 10.5114/kitp.2014.43835
23. Haqzad Y, Loubani M, Shah S. Short and long-term outcomes of re-exploration for bleeding/tamponade in CABG patients: up to 18 years follow up. SCTS Annual Meeting [Electronic resource]. 2018: Poster 112. Available from: <https://www.myeventflo.com/event-lecture.asp?lectID=15090>
24. Malouf JF, Alam S, Gharzeddine W, Stefadourous MA. The role of anticoagulation in the development of pericardial effusion and late tamponade after cardiac surgery. *Eur Heart J*. 1993 Nov;14(11):1451-57. doi: 10.1093/eurheartj/14.11.1451
25. Watkin RW, Harper LV, Vernallis AB, Lang S, Lambert PA, Ranasinghe AM, Elliott TS. Pro-inflammatory cytokines IL6, TNF-alpha, IL1beta, procalcitonin, lipopolysaccharide binding protein and C-reactive protein in infective endocarditis. *J Infect*. 2007 Sep;55(3):220-25. doi: 10.1016/j.jinf.2007.05.174
26. Regueiro A, Falces C, Cervera C, Del Rio A, Paré JC, Mestres CA, Castaceda X, Pericas JM, Azqueta M, Marco F, Ninot S, Almela M, Moreno A, Miry JM. Risk factors for pericardial effusion in native valve infective endocarditis and its influence on outcome. *Am J Cardiol*. 2013 Sep 23;112(10):1646-51. doi: 10.1016/j.amjcard.2013.07.024
27. Maesen B, Nijs J, Maessen J, Allesie M, Schotten U. Post-operative atrial fibrillation: a maze of mechanisms. *Europace*. 2012 Feb;14(2):159-74. doi: 10.1093/europace/eur208
28. Siliato-Robles MS, Gracia-Baena JM, Sureda-Barbosa JC, Igual-Barcelo A. Delayed cardiac tamponade after catheter ablation therapy due to a Valsalva manoeuvre. *Eur J Cardiothorac Surg*. 2019 Feb 1;55(2):369-70. doi: 10.1093/ejcts/eyz232
29. Dalili M, Zamani H, Aarabi-Moghaddam M. Pericardial effusion after pediatric cardiac surgeries: a single center observation. *Res Cardiovasc Med*. 2012 Nov;1(1):28-32. doi: 10.5812/cardiovascmed.4601
30. Khandaker MH, Espinosa RE, Nishimura RA, Sinak LJ, Hayes SN, Melduni RM, Oh JK. Pericardial disease: diagnosis and management. *Mayo Clin Proc*. 2010 Jun;85(6):572-93. doi: 10.4065/mcp.2010.0046
31. Meurin P, Tabet JY, Thabut G, Cristofini P, Farrokhi T, Fischbach M, Pierre B, Driss AB, Renaud N, Iliou MC, Weber H. Nonsteroidal anti-inflammatory drug treatment for postoperative pericardial effusion: a multicenter randomized, double-blind trial. *Ann Intern Med*. 2010 Feb 2;152(3):137-43. doi: 10.7326/0003-4819-152-3-201002020-00004
32. Horneffer PJ, Miller RH, Pearson TA, Rykiel MF, Reitz BA, Gardner TJ. The effective treatment of postpericardiotomy syndrome after cardiac operations. A randomized placebo-controlled trial. *J Thorac Cardiovasc Surg*. 1990 Aug;100(2):292-96. <https://pubmed.ncbi.nlm.nih.gov/2200931>
33. Imazio M, Bobbio M, Cecchi E, Demarie D, Demichelis B, Pomari F, Moratti M, Gaschino G, Giammaria M, Ghisio A, Belli R, Trincheri R. Colchicine in addition to conventional therapy for acute pericarditis: results of the COLchicine for acute PERicarditis (COPE) trial. *Circulation*. 2005 Sep 27;112(13):2012-16. doi: 10.1161/CIRCULATIONAHA.105.542738
34. Melvan JN, Madden D, Vasquez JC, DeLaRosa J. Computed Tomography-guided Pericardiocentesis: An alternative approach for accessing the pericardium. *Heart Lung Circ*. 2016 Jul;25(7):725-28. doi: 10.1016/j.hlc.2016.01.004
35. Çelik S, Lestuzzi C, Cervesato E, Dequanter D, Piotti P, De Biasio M, Imazio M. Systemic chemotherapy in combination with pericardial window has better outcomes in malignant pericardial effusions. *J Thorac Cardiovasc Surg*. 2014 Nov;148(5):2288-93. doi: 10.1016/j.jtcvs.2014.04.031
36. Izadi Amoli A, Bozorgi A, HajHosseini Talasaz A, Salehi Omran A, Mortazavi SH, Jalali A, Nasirpour S, Jenab Y. Efficacy of colchicine versus placebo for the treatment of pericardial effusion after open-heart surgery: A randomized, placebo-controlled trial. *Am Heart J*. 2015 Dec;170(6):1195-201. doi: 10.1016/j.ahj.2015.09.020
37. Maisch B, Risti AD. Practical aspects of the management of pericardial disease. *Heart*. 2003 Sep;89(9):1096-103. doi: 10.1136/heart.89.9.1096
38. Gozdek M, Pawliszak W, Hagner W, Zalewski P, Kowalewski J, Paparella D, Carrel T, Anisimowicz L, Kowalewski M. Systematic review and meta-analysis of randomized controlled trials assessing safety and efficacy of posterior pericardial drainage in patients undergoing heart surgery. *J Thorac Cardiovasc Surg*. 2017 Apr;153(4):865-875.e12. doi: 10.1016/j.jtcvs.2016.11.057
39. Kaleda VI, McCormack DJ, Shiplini AR. Does

posterior pericardiectomy reduce the incidence of atrial fibrillation after coronary artery bypass grafting surgery? *Interact Cardiovasc Thorac Surg.* 2012 Apr;14(4):384-89. doi: 10.1093/icvts/ivr099

40. Crystal E, Garfinkle MS, Connolly SS, Ginger TT, Sleik K, Yusuf SS. Interventions for preventing post-operative atrial fibrillation in patients undergoing heart surgery. *Cochrane Database Syst Rev.* 2004 Oct 18;(4):CD003611. doi: 10.1002/14651858.CD003611.pub2

41. Creswell LL, Alexander JC Jr, Ferguson TB Jr, Lisbon A, Fleisher LA; American College of Chest Physicians. Intraoperative interventions: American College of Chest Physicians guidelines for the prevention and management of postoperative atrial fibrillation after cardiac surgery. *Chest.* 2005 Aug;128(2 Suppl):28S-35S. doi: 10.1378/chest.128.2_suppl.28s

42. Dunning J, Treasure T, Versteegh M, Nashef SA; EACTS Audit and Guidelines Committee. Guidelines on the prevention and management of de novo atrial fibrillation after cardiac and thoracic surgery. *Eur J Cardiothorac Surg.* 2006 Dec;30(6):852-72. doi: 10.1016/j.ejcts.2006.09.003

43. Farsak B, Günaydin S, Tokmakolu H, Kandemir Ö, Yorgancıolu C, Zorlutuna Y. Posterior pericardiectomy reduces the incidence of supra-ventricular arrhythmias and pericardial effusion after coronary artery bypass grafting. *Eur Cardiothorac Surg.* 2002 Aug;22(15):278-81. doi: 10.1016/S1010-7940(02)00259-2

44. Haddadzadeh M, Motavaselian M, Rahimianfar AA, Forouzannia SK, Emami M, Barzegar K. The effect of posterior pericardiectomy on pericardial effusion and atrial fibrillation after off-pump coronary artery bypass graft. *Acta Med Iran.* 2015;53(1):57-61. https://journals.research.ac.ir/files/site1/rds_journals/56/article-56-29898.pdf

45. Mulay A, Kirk AJ, Angelini GD, Wisheart JD, Hutter JA. Posterior pericardiectomy reduces the incidence of supra-ventricular arrhythmias following coronary artery bypass surgery. *Eur J Cardiothorac Surg.* 1995;9(3):150-52. doi: 10.1016/s1010-7940(05)80063-6

46. Callahan JA, Seward JB, Nishimura RA, Miller FA Jr, Reeder GS, Shub C, Callahan MJ, Schattnerberg TT, Tajik AJ. Two-dimensional echocardiographi-

cally guided pericardiocentesis: experience in 117 consecutive patients. *Am J Cardiol.* 1985 Feb 1;55(4):476-79. doi: 10.1016/0002-9149(85)90397-2

47. Martin R, Rakowski H, French J, Popp R. Localization of pericardial effusion with wide angle phased array echocardiography. *Am J Cardiol.* 1978 Dec;42(6):904-12. doi: 10.1016/0002-9149(78)90674-4

48. Maggiolini S, Gentile G, Farina A, De Carlini CC, Lenatti L, Meles E, Achilli F, Tempesta A, Brucato A, Imazio M. Safety, efficacy, and complications of pericardiocentesis by real-time echo-monitored procedure. *Am J Cardiol.* 2016 Apr 15;117(8):1369-74. doi: 10.1016/j.amjcard.2016.01.043

49. Tsang TS, Enriquez-Sarano M, Freeman WK, Barnes ME, Sinak LJ, Gersh BJ, Bailey KR, Seward JB. Consecutive 1127 therapeutic echocardiographically guided pericardiocenteses: clinical profile, practice patterns, and outcomes spanning 21 years. *Mayo Clin Proc.* 2002 May;77(5):429-36. doi: 10.4065/77.5.429

50. Neves D, Silva G, Morais G, Ferreira N, Carvalho M, Gama Ribeiro V, Bettencourt N. Computed tomography-guided pericardiocentesis - A single-center experience. *Rev Port Cardiol.* 2016 May;35(5):285-90. doi: 10.1016/j.repc.2015.11.015

51. Bruning R, Muehlstaedt M, Becker C, Knez A, Haberl R, Reiser M. Computed tomography-fluoroscopy guided drainage of pericardial effusions: experience in 11 cases. *Invest Radiol.* 2002 Jun;37(6):328-32. doi: 10.1097/00004424-200206000-00004

52. Tam A, Ensor JE, Snyder H, Gupta S, Durand JB, Wallace MJ. Image-guided drainage of pericardial effusions in oncology patients. *Cardiovasc Intervent Radiol.* 2009 Nov;32(6):1217-26. doi: 10.1007/s00270-009-9594-7

53. Alp I, Ugur M, Selcuk I, Ulucan AE, Temizkan V, Yilmaz AT. Safety Pericardiocentesis with Fluoroscopy Following Cardiac Surgery. *Ann Thorac Cardiovasc Surg.* 2019 Jun 20;25(3):158-63. doi: 10.5761/atcs.0a.18-00188

54. Refat A, Abdelsayed A. Does the position of the drains after open heart surgery make a difference? A clinical randomized trial. *J Egypt Soc Cardio-Thorac Surg.* 2018 Dec;26(4):281-86. doi: 10.1016/j.jescts.2018.10.002

Адрес для корреспонденции

119435, Российская Федерация,
г. Москва, ул. Большая Пироговская, 6, стр. 1,
Первый Московский государственный
медицинский университет
имени И. М. Сеченова, г. Москва,
кафедра факультетской хирургии № 1,
тел. +7 926 816-47-37,
e-mail: danachev@gmail.com,
Даначев Александр Одиссеевич

Сведения об авторах

Комаров Роман Николаевич, д.м.н., заведующий кафедрой факультетской хирургии № 1, Первый Московский государственный медицинский университет имени И. М. Сеченова, г. Москва, Российская Федерация.
<https://orcid.org/0000-0002-3904-6415>
Курасов Николай Олегович, ассистентка кафедры факультетской хирургии № 1, Первый Московский государственный медицинский университет имени

Address for correspondence

119435, Russian Federation,
Moscow, Bolshaya Pirogovskaya str., 6-1,
I.M. Sechenov First Moscow
State Medical University,
the Faculty Surgery Department No1,
tel. +7 926 816-47-37,
e-mail: danachev@gmail.com,
Danachev Alexander O.

Information about the authors

Komarov Roman N., MD, Head of the Faculty Surgery Department No1, I.M. Sechenov First Moscow State Medical University, Moscow, Russian Federation.
<https://orcid.org/0000-0002-3904-6415>
Kurasov Nikolay O., Assistant of the Faculty Surgery Department No1, I.M. Sechenov First Moscow State Medical University, Moscow, Russian Federation.
<https://orcid.org/0000-0001-6269-2207>
Ismailbaev Alisher M., PhD, Assistant of the Faculty

И.М. Сеченова, г. Москва, Российская Федерация.
<https://orcid.org/0000-0001-6269-2207>

Исмаилбаев Алишер Маккамджанович, к.м.н., ассистенткафедры факультетской хирургии № 1, Первый Московский государственный медицинский университет имени И.М. Сеченова, г. Москва, Российская Федерация.

<https://orcid.org/0000-0001-8545-3276>

Даначев Александр Одиссеевич, аспирант 3 года обучения, кафедры факультетской хирургии № 1, Первый Московский государственный медицинский университет имени И.М. Сеченова, г. Москва, Российская Федерация.

<https://orcid.org/0000-0001-9296-3119>

Surgery Department No1, I.M. Sechenov First Moscow State Medical University, Moscow, Russian Federation.

<https://orcid.org/0000-0001-8545-3276>

Danachev Alexander O., the 3-year Post-Graduate Student, the Faculty Surgery Department No1, I.M. Sechenov First Moscow State Medical University, Moscow, Russian Federation.

<https://orcid.org/0000-0001-9296-3119>

Информация о статье

Поступила 7 апреля 2020 г.

Принята в печать 14 сентября 2020 г.

Доступна на сайте 1 ноября 2020 г.

Article history

Arrived: 7 April 2020

Accepted for publication: 14 September 2020

Available online: 1 November 2020