



## АНГИОПУЛЬМОНОГРАФИЯ С НИТРОГЛИЦЕРИНОВЫМ ТЕСТОМ В ДИАГНОСТИКЕ ОСТРЫХ ИНФЕКЦИОННЫХ ДЕСТРУКЦИЙ ЛЕГКИХ

Витебский государственный медицинский университет <sup>1</sup>,  
Витебская областная клиническая больница <sup>2</sup>, г. Витебск,  
Республика Беларусь

**Цель.** Разработать метод дополнительной и дифференциальной диагностики острых инфекционных деструкций легких (ОИДЛ), основанный на проведении ангиопульмонографии с нитроглицериновым тестом.

**Материал и методы.** Ангиопульмонография с нитроглицериновым тестом была использована у 10 пациентов с гнойно-воспалительными заболеваниями легких и плевры для дополнительной и дифференциальной диагностики ОИДЛ. Метод был использован в ситуациях, когда данные компьютерной томографии органов грудной клетки не позволяли однозначно определить наличие и/или распространенность некроза паренхимы легких.

**Результаты.** У 3 пациентов с абсцессом легкого отмечали четкое ограничение полости распада с сохранением магистрального кровотока и ослаблением паренхиматозной фазы кровообращения по периферии деструктивного участка. При проведении нитроглицеринового теста не происходило изменения наполняемости микроциркуляторного русла контрастом по периферии полости распада, что позволило определить наличие пристеночных секвестров. У 6 пациентов по результатам выполненного исследования был установлен диагноз гангрены легкого. При этом было отмечено два варианта нарушения кровообращения: первый – с сохранением кровотока по магистральным сосудам и с отсутствием паренхиматозной фазы в очаге поражения, второй – с нарушением магистрального кровотока. После нитроглицеринового теста изменения кровотока в пораженном участке не наблюдали. Подобные результаты исследования указывали на развитие некроза легочной паренхимы, что в последующем было подтверждено в ходе выполненных операций. В зонах воспалительной инфильтрации легочной паренхимы при сохраненном магистральном кровотоке определялось обеднение паренхиматозной фазы кровообращения, но после проведения нитроглицеринового теста отмечали выраженное обогащение сосудистого рисунка в паренхиматозную фазу в пораженном пневмонией участке легкого.

**Заключение.** Установлено, что для ОИДЛ характерны необратимые изменения сосудистого русла паренхимы легкого в очаге поражения. Ангиопульмонография с нитроглицериновым тестом является дополнительным высокоинформативным методом, улучшающим раннюю и дифференциальную диагностику ОИДЛ в сложных клинических ситуациях.

*Ключевые слова:* ангиопульмонография, нитроглицериновый тест, диагностика, пневмония, острые инфекционные деструкции легких

**Objective.** To develop a method for additional and differential diagnosis of acute infectious lung destruction (AILD) based on angiopulmonography with the nitroglycerin test.

**Methods.** Angiopulmonography with the nitroglycerin test was used in 10 patients with suppurative diseases of the lung and pleura for additional and differential diagnosis of AILD. The method was used in such situations when chest computed tomography did not allow to determine unambiguously the presence and / or prevalence of necrosis of the lung parenchyma.

**Results.** In 3 patients with the lung abscess, a clear restriction of the decay cavity was registered with the preservation of the main blood flow and weakening of the parenchymal phase of the blood circulation along the periphery of the destructive area.

During the nitroglycerin test performance there was no change in the filling of the microvascular bed with contrast along the periphery of the decay cavity, which made it possible to determine the presence of parietal sequestrations. According to the results of the study, the lung gangrene was diagnosed in 6 patients. At the same time, two variants of circulatory disorders were noted: the first - with preservation of the blood flow through the main vessels and with the absence of a parenchymal phase in the lesion focus, the second - with the violation of the main blood flow. In the affected area no change in blood flow was observed after the nitroglycerin test performance. Similar results of the study indicated the development of necrosis of the pulmonary parenchyma, which was subsequently confirmed during the operations performed. In the site of inflammatory infiltration of the pulmonary parenchyma with preserved main blood flow, the depletion of the parenchymal phase of blood circulation was determined, but after the nitroglycerin test, a pronounced enrichment of the vascular architecture to the parenchymal phase in the pneumonia affecting part of the lung was noted.

**Conclusion.** It has been established that AILD is characterized by irreversible changes in the vascular bed of the lung parenchyma in the lesion focus. Angiopulmonography with the nitroglycerin test is considered to be an additional highly informative method improving the early and differential diagnosis of AILD in difficult clinical situations.

*Keywords:* angiopulmonography, nitroglycerin test, diagnostics, pneumonia, acute infectious lung destruction

**Novosti Khirurgii. 2021 Aug-Sep; Vol 29 (4): 412-419**

The articles published under CC BY NC-ND license

**V.I. Petukhov, V.I. Derkach, S.N. Ermashkevich, M.V. Kuntsevich, A.P. Kutko**  
**Angiopulmonography with Nitroglycerin Test in the Diagnosis of Acute Infectious Lung Destruction**



#### Научная новизна статьи

Установлено, что при ангиопульмонографии зоны легочного некроза характеризуются отсутствием сосудистого рисунка в них с или без нарушения кровотока по сегментарным артериям. При этом, в отличие от очагов пневмонии, проведение нитроглицеринового теста не сопровождается увеличением наполнения сосудистого русла в пораженном участке легкого, т.е. нарушения кровоснабжения являются необратимыми. Таким образом, на основании оценки характера и обратимости нарушений кровотока в пораженном легком можно проводить дифференциальную диагностику ранних стадий острой инфекционной деструкции легких (ОИДЛ) и пневмонии.

#### What this paper adds

It has been found out that during angiopulmonography the areas of pulmonary necrosis are characterized by the absence of a vascular pattern with or without disturbance of the blood flow through the segmental arteries. At the same time, in contrast to the foci of pneumonia, the nitroglycerin test is not accompanied by an evaluation of the filling of the pulmonary vascular bed in the affected area, i.e. blood supply disorders are irreversible. Thus, based on an assessment of the nature and reversibility of the blood flow disturbances in the affected lung, it is possible to carry out differential diagnosis of the early stages of acute infectious lung destruction (AILD) and pneumonia.

#### Введение

По данным ВОЗ, в структуре причин смертности инфекции нижних дыхательных путей и их осложнения занимают одно из ведущих мест [1].

Из-за разнообразия причин, рентгенологических проявлений и хирургической тактики острая инфекционная деструкция лёгких (ОИДЛ) и пневмонии остаются серьезной хирургической проблемой с высокой летальностью [2, 3, 4].

Дифференциальная диагностика лобарной пневмонии и начальных этапов формирования ОИДЛ может быть затруднена ввиду сходства клинических и рентгенологических признаков [5].

Основой обследования пациентов с гнойно-воспалительными заболеваниями легких и плевры являются методы лучевой диагностики. Лучевая семиотика ОИДЛ определяется способностями их развития, морфологическим типом, распространенностью поражения, стадией процесса, состоянием пораженных бронхов. В практической работе в настоящее время базовой методикой остается традиционная рентгенография, дополняемая рентгеноскопией. В типичных случаях суждение о гнойно-некротическом характере поражения легких может быть высказано по данным такого минимального рентгенологического исследования [6].

Мультиспиральная компьютерная томография (МСКТ) органов грудной клетки (ОГК) обладает значительно более высокими диагностическими характеристиками, чем рентгенография [7]. Это позволяет установить наличие

некроза и гнойного расплавления легочной ткани, в зоне пневмонической инфильтрации выявляют однородный безвоздушный участок затемнения, часто округлой формы, лишенный просветов бронхов. Проводя больному МСКТ ОГК, обращают внимание на размеры легкого, состояние легочной ткани, плотность, наличие в ней инфильтратов, полостей деструкции, выраженность перифокальной инфильтрации, толщину плевральных листков, их контуры, присутствие воздуха и жидкости [8].

Ведущим фактором развития некроза легочной паренхимы при пневмонии является нарушение кровообращения в пораженном отделе легкого [9]. Поэтому особенно важной является оценка лучевых симптомов неблагоприятного и коморбидного течения этих заболеваний, для выявления которых используется компьютерно-томографическая ангиография (КТ-ангиография). Ангиография позволяет выявить дефекты заполнения легочной артерии контрастным веществом, оценить сосудистое русло легкого [10].

Обратимость выявленных изменений может рассматриваться в качестве дополнительного критерия для дифференциальной диагностики ранних стадий ОИДЛ и пневмонии. Например, в качестве диагностического средства для оценки обратимости поражения сосудистого русла легких можно использовать введение нитратов, оказывающих положительное действие на легочную гемодинамику [11].

**Цель.** Разработать метод дополнительной и дифференциальной диагностики острых ин-

фекционных деструкций легких (ОИДЛ), основанный на проведении ангиопульмонографии с нитроглицериновым тестом.

### Материал и методы

В исследовании проанализированы результаты обследования и лечения 10 пациентов (9 мужчин и 1 женщины) с гнойно-воспалительными заболеваниями легких и плевры, в возрасте от 31 года до 60 лет, находившихся на лечении в Витебской областной клинической больнице (ВОКБ) в 2019-2020 гг.

При поступлении в ВОКБ у пациентов оценивали клиническую картину заболевания, исследовали общесоматический статус, изучали результаты лабораторных анализов крови и инструментальных методов исследования. Всем пациентам была выполнена МСКТ ОГК. При оценке результатов МСКТ ОГК у пациентов, включенных в работу, возникли затруднения интерпретации полученных данных, заключающиеся в невозможности достоверно подтвердить факт наличия и распространенность деструкции легочной паренхимы у них. С целью уточнения диагноза и определения дальнейшей тактики лечения пациентам была выполнена ангиопульмонография с нитроглицериновым тестом.

Перед проведением исследования обязательно уточняли отсутствие аллергической реакции на контрастное вещество и противопоказаний для использования спрея с нитроглицерином. Исследование выполняли после получения добровольного информированного согласия пациента. При тяжелом состоянии пациента, не позволяющем получить добровольное информированное согласие, показания для проведения исследования были определены консилиумом.

Исследование проводили в условиях рентген-операционной. Под местной анестезией 0,5% раствором новокаина на 2-3 см ниже паховой складки выполняли пункцию бедренной вены иглой 18G×7 см. Под рентгеноскопическим контролем через пункционную иглу в бедренную вену заводили проводник. Пункционную иглу извлекали. По проводнику в бедренную вену устанавливали интродьюсер 6F. Удаляли дилататор вместе с проводником, промывали интродьюсер. Под рентгеноскопическим контролем, по проводнику 0,35, установленному через интродьюсер в легочную артерию пораженного легкого, заводили катетер pigtail. Проводник удаляли. К катетеру подсоединяли шприц с 15 мл неионного, мономерного, трийодированного, водорастворимого рентгеноконтрастного средства с концентрацией йода

350 мг/мл. Проводили селективное введение контрастного вещества под давлением с записью в режиме DSA 2. Пациенту измеряли артериальное давление на верхних конечностях, и при его значениях не менее 100/70 мм рт. ст. применяли 1 дозу 4% нитроспрея под язык. Через 3 минуты повторно измеряли артериальное давление. При снижении артериального давления ниже первоначального показателя более чем на 10 мм рт.ст повторно вводили контрастное вещество. Эндovasкулярный инструмент удаляли, на место пункции накладывали давящую повязку.

Оценивали состояние гемодинамики в малом круге кровообращения на основании сравнения записей ангиопульмограмм до и после нитроглицеринового теста.

### Результаты

У обследованных пациентов были выявлены различные варианты нарушений гемодинамики в легких.

У 3 пациентов с абсцессом и гангренозным абсцессом легкого отмечали четкое ограничение полости распада с сохранением магистрального кровотока и ослаблением паренхиматозной фазы кровообращения по периферии деструктивного участка. При проведении нитроглицеринового теста не происходило изменения наполняемости микроциркуляторного русла контрастом по периферии полости распада. Полученные данные позволили подтвердить наличие пристеночных секвестров и определить показания к выполнению санирующего хирургического вмешательства.

У 6 пациентов по результатам выполненного исследования был установлен диагноз гангрены легкого. При этом было отмечено два варианта нарушения кровообращения: первый — с сохранением кровотока по магистральным сосудам и с отсутствием паренхиматозной фазы в очаге поражения, второй — с нарушением магистрального кровотока. После проведения нитроглицеринового теста изменения кровотока в пораженном участке не наблюдали. Подобные результаты исследования указывали на развитие некроза легочной паренхимы, что в последующем было подтверждено в ходе выполненных операций.

В 1 наблюдении на фоне сохраненного кровотока по магистральным сосудам и в легочной паренхиме отмечалась деформация легочных сосудов, обусловленная сдавлением легкого плевральным выпотом (эмпиемой плевры). Интерпретация полученных данных позволила исключить деструкцию легкого.

При этом у 8 пациентов также была по-

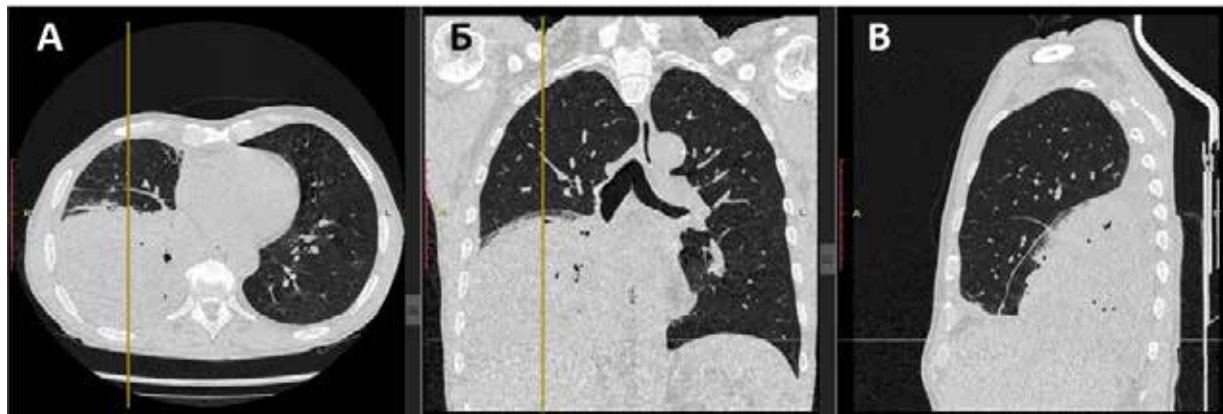

Рис. 1. МСКТ ОГК пациента С.: А – аксиальный срез, Б – корональный срез, В – сагиттальный срез.

лисегментарная пневмония. В зонах воспалительной инфильтрации легочной паренхимы при сохраненном магистральном кровотоке определялось обеднение паренхиматозной фазы кровообращения (вплоть до ее отсутствия). Но после проведения нитроглицеринового теста отмечали выраженное обогащение сосудистого рисунка в паренхиматозную фазу в пораженном пневмонией участке легкого.

Полученные результаты иллюстрируют следующие клинические примеры.

#### Клинический случай 1.

Пациент, 46 лет, в период с 29.04.2019 г. по 30.04.2019 находился на обследовании и лечении в центральной районной больнице по месту жительства с диагнозом «Закрытая травма грудной клетки с множественными переломами ребер справа. Инфицированный свернувшийся гемоторакс справа». 30.04.2019 для дальнейшего обследования и лечения был переведен в хирургическое торакальное гнойное отделение ВОКБ.

По данным МСКТ ОГК от 30.04.2019 наличие переломов ребер не подтвердилось, но была выявлена правосторонняя полисегментарная пневмония, признаки хронического бронхита и эмфиземы легких. При этом возникли трудности в дифференциальной диагностике между массивной воспалительной инфильтрацией (пневмонией) и некрозом без явных зон распада (гангрены) легочной паренхимы нижней доли правого легкого (рис. 1).

Пациенту 30.04.2019 была выполнена ангиопульмонография. Магистральный кровоток в артериях правого легкого был сохранен, при этом было отмечено резкое обеднение сосудистого рисунка в нижней доле за счет полного отсутствия капиллярной фазы (рис. 2 А). После проведения нитроглицеринового теста происходило обогащение сосудистого рисунка в верхней и средней долях правого легкого и отсутствовали изменения капиллярного кровотока в нижней доле (рис. 2 Б).

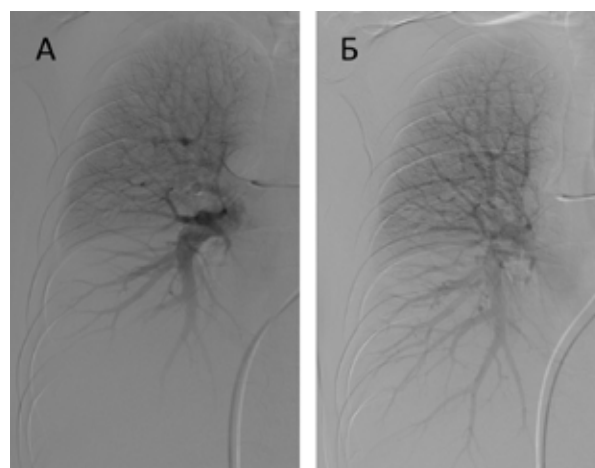
Полученные данные позволили определить наличие некроза нижней доли правого легкого. 4.05.2019 пациент был оперирован. Была выполнена переднебоковая торакотомия справа в V межреберье. При ревизии легкого было установлено, что имеются распространенные очаги гнилостного расплавления нижней доли, явления пневмонии в верхней и средней долях. Была произведена нижняя лобэктомия. Удаленный операционный материал представлен на рисунке 3.

Диагноз после операции – острая инфекционная деструкция легких: гангрена нижней доли правого легкого. Послеоперационный период протекал без особенностей. В удовлетворительном состоянии пациент был выписан 17.05.2019.

#### Клинический случай 2.

Пациент, 57 лет, в период с 23.09.2019 по 24.09.2019 находился на обследовании и лечении в ЦРБ по месту жительства с диагнозом «Острая инфекционная деструкция правого легкого». 24.09.2019 для дальнейшего обследования и лечения был переведен в хирургическое торакальное гнойное отделение ВОКБ. 25.09.2019 была выпол-

Рис. 2. Ангиопульмонография, клинический случай 1. А – нативная; Б – после нитроглицеринового теста.





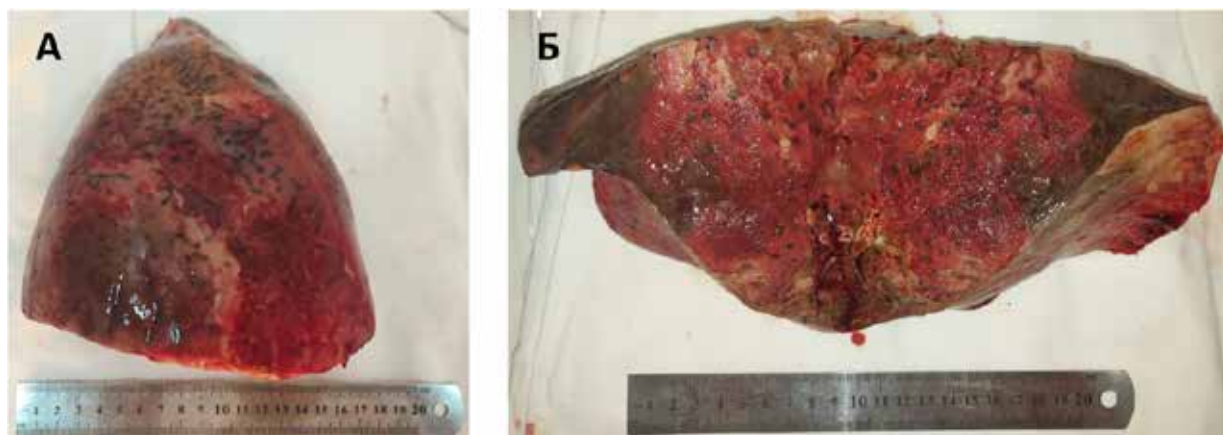


Рис. 3. Операционный материал. А – вид реберной поверхности удаленного правого легкого; Б – макропрепарат на разрезе.

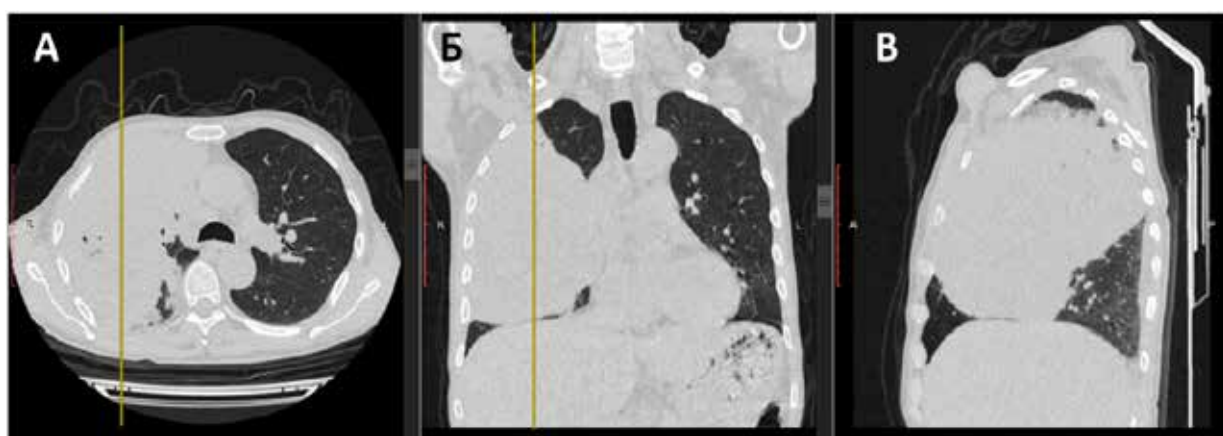


Рис. 4. МСКТ ОГК, клинический случай 2: А – аксиальный срез, Б – корональный срез, В – сагиттальный срез.

нена МСКТ ОГК, заключение: консолидация, субателектаз правого легкого; хронический бронхит, пневмосклероз. При этом возникли проблемы с дифференциальной диагностикой между массивной воспалительной инфильтрацией, некрозом и новообразованием легкого (рис. 4).

30.09.2019 была выполнена ангиопульмонография. На исходной ангиограмме определялось отсутствие контрастирования артерий второго и третьего сегментов верхней доли, артерии средней доли, смещение нисходящей ветви правой легочной артерии медиально с деформацией сосудистого рисунка ее ветвей на фоне выраженного «обеднения» капиллярного кровотока (рис. 5 А). После проведения нитроглицеринового теста было отмечено незначительное усиление сосудистого рисунка в задне-медиальных отделах (девятый сегмент) нижней доли правого легкого (рис. 5 Б).

С учетом имеющихся клинико-рентгенологических данных и результатов ангиопульмонографии пациенту был установлен диагноз субтотальной гангрены правого легкого.

02.10.2019 пациент был оперирован. Была выполнена переднебоковая торакотомия справа в V межреберье. При ревизии легкого был выяв-

лен некроз с гнилостным распадом практически всего правого легкого, за исключением первого и девятого сегментов, в которых были отмечены изменения, характерные для пневмонии. Была выполнена пневмонэктомия. Удаленный операционный материал представлен на рисунке 6.

Пациент был выписан 30.10.2019 в удовлетворительном состоянии.

Рис. 5. Ангиопульмонография, клинический случай 2. А – до проведения нитроглицеринового теста; Б – после проведения нитроглицеринового теста.

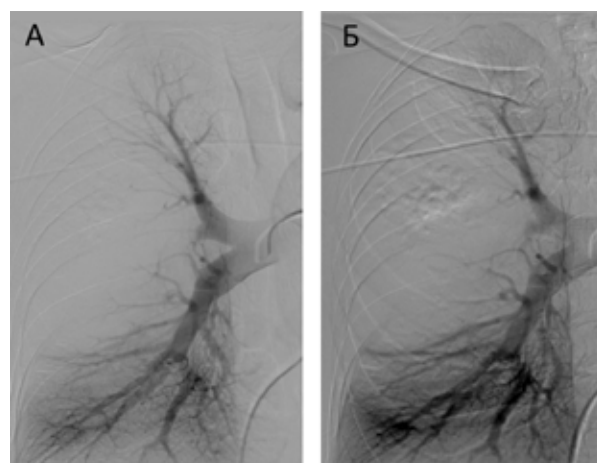

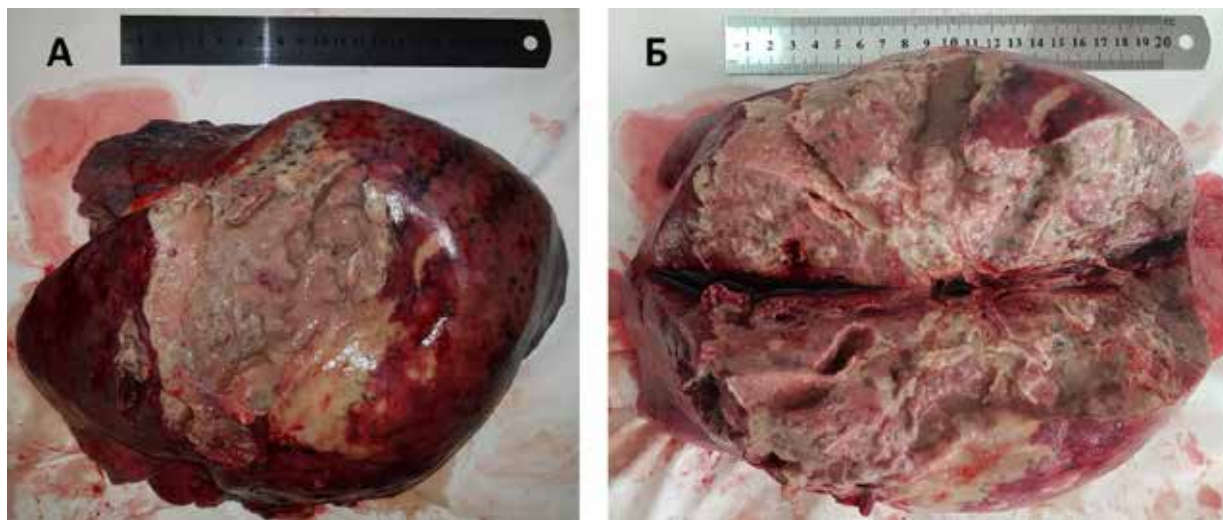


Рис. 6. Операционный материал, клинический случай 2.

А – вид реберной поверхности удаленного правого легкого; Б – макропрепарат на разрезе.

В представленных клинических примерах результаты ангиопульмонографии с нитроглицериновым тестом помогли правильно установить диагноз и выбрать адекватную тактику лечения.

### Обсуждение

В результате проведенного исследования было установлено, что при ангиопульмонографии зоны легочного некроза характеризуются отсутствием сосудистого рисунка в них с или без нарушения кровотока по сегментарным артериям. При этом, в отличие от очагов пневмонии, проведение нитроглицеринового теста не сопровождается увеличением наполнения сосудистого русла в пораженном участке легкого, т.е. нарушения кровоснабжения являются необратимыми. Таким образом, на основании оценки характера и обратимости нарушений кровотока в пораженном легком можно проводить дифференциальную диагностику ранних стадий ОИДЛ и пневмонии. Полученные данные легли в основу разработки предложенного нами метода ранней диагностики гнойно-деструктивного заболевания легкого (заявка на изобретение в евразийскую патентную организацию № 201900550 от 16.10.2019). Кроме того, полученные данные, на наш взгляд, также демонстрируют целесообразность включения нитратов в программу комплексного лечения пациентов с пневмониями, т.к. способствуют улучшению кровообращения в зоне поражения.

### Выводы

1. Установлено, что для ОИДЛ характерны необратимые изменения сосудистого русла паренхимы легкого в очаге поражения.

2. Ангиопульмонография с нитроглицериновым тестом является дополнительным высокоинформативным методом, улучшающим раннюю и дифференциальную диагностику ОИДЛ в сложных клинических ситуациях.

### Финансирование

Работа выполнялась в соответствии с планом научных исследований Витебского государственного медицинского университета. Финансовой поддержки со стороны компаний-производителей лекарственных препаратов авторы не получали.

### Конфликт интересов

Авторы заявляют, что конфликт интересов отсутствует.

### Этические аспекты.

#### Одобрение комитета по этике

Исследование одобрено этическим комитетом Витебского государственного медицинского университета.

### Согласие

Пациенты дали согласие на публикацию сообщения и размещение в интернете информации о характере их заболевания, проведенном лечении и его результатах с научной и образовательной целями.

### ЛИТЕРАТУРА

1. Информационный бюллетень ВОЗ. 10 ведущих причин смерти в мире. Дек., 2020 г. [Электронный

ресурс]. Available from: <https://www.who.int/ru/newsroom/fact-sheets/detail/the-top-10-causes-of-death>

- Subotic D. Lung Abscess. In: Parikh D, Rajesh P (eds). *Tips and Tricks in Thoracic Surgery*. Springer Verlag, London; 2018. p. 125-44. 10.1007/978-1-4471-7355-7
- Дунаев АП. Лучевая диагностика острых деструктивных воспалительных процессов в легких. Москва, РФ: Видар М; 2016. 104 с.
- Duncan C, Nadolski GJ, Gade T, Hunt S. Understanding the lung abscess microbiome: outcomes of percutaneous lung parenchymal abscess drainage with microbiologic correlation. *Cardiovasc Intervent Radiol*. 2017 Jun;40(6):902-906. doi: 10.1007/s00270-017-1623-3
- Кармазановский ГГ, Старостина НС, Косова ИА. КТ-семиотика гнойно-деструктивных процессов в грудной клетке: показания к хирургическому лечению. Москва, РФ: Изд. дом Видар-М; 2012. 98 с.
- Овчинников АА. Острые и хронические гнойные заболевания легких. *РМЖ*. 2002;10(23):1073-79. [https://www.rmj.ru/articles/bolezni\\_dykhatelnykh\\_putey/Ostrye\\_i\\_hronicheskie\\_gnoynnye\\_zabolevaniya\\_legkih](https://www.rmj.ru/articles/bolezni_dykhatelnykh_putey/Ostrye_i_hronicheskie_gnoynnye_zabolevaniya_legkih)
- Ясногородский ОО, Гостищев ВК, Шулутоко АМ, Пинчук ТП, Стручков ЮВ, Талдыкин МВ, Насилов ФН, Мочалов ВА. Абсцесс и гангрена легкого: эволюция методов лечения. *Новости Хирургии*. 2020;28(2):150-58. doi: 10.18484/2305-0047.2020.2.150
- Тюрин ИЕ. Компьютерная томография органов грудной полости. С-Петербург, РФ: Элби-СПб; 2003. 371 с.
- Карпушкина ПИ, Авдеева НА, Пигачев АВ. Влияние АУФОК на характер легочного кровотока у больных с острыми деструктивными заболеваниями легких. *Соврем Тенденции Развития Науки и Технологий*. 2015;(2-2):29-32. <https://www.elibrary.ru/item.asp?id=23702514>
- Сперанская АА. МСКТ-ангиография и ОФЭКТ в оценке причин неблагоприятного течения редких интерстициальных заболеваний легких (лимфангиолейомиоматоз, гистиоцитоз Х). *Регионар Кровообращение и Микроциркуляция*. 2013;12(1):58-64. <https://doi.org/10.24884/1682-6655-2013-12-1-58-64>
- Столярова НА, Садчикова ГД. Интенсивная терапия тяжелой острой пневмонии с применением гемодинамической разгрузки малого круга кровообращения. *Анестезиология и Реаниматология*. 2005;60(4):46-49. <https://www.elibrary.ru/item.asp?id=9212313>

#### REFERENCES

- Informatsionnyi biulleten' VOZ. 10 vedushchikh

#### Адрес для корреспонденции

210009, Республика Беларусь,  
г. Витебск, пр. Фрунзе, 27,  
Витебский государственный медицинский  
университет, кафедра госпитальной  
хирургии с курсом ФПК и ПК,  
тел. моб.: + 375 29 890 64 42,  
e-mail: [derkach\\_v1991@mail.ru](mailto:derkach_v1991@mail.ru),  
Деркач Владислав Игоревич

#### Сведения об авторах

Петухов Владимир Иванович, д.м.н., доцент, за-

prichin smerti v mire. Dek 2020 g. [Elektronnyi re-curs]. Available from: <https://www.who.int/ru/newsroom/fact-sheets/detail/the-top-10-causes-of-death> (in Russ).

- Subotic D. Lung Abscess. In: Parikh D, Rajesh P (eds). *Tips and Tricks in Thoracic Surgery*. Springer Verlag, London; 2018. p. 125-44. 10.1007/978-1-4471-7355-7

- Dunaev AP. Luchevaia diagnostika ostrykh destruktivnykh vospalitel'nykh protsessov v legkikh. Moscow, RF: Vidar M; 2016. 104 p. (in Russ).

- Duncan C, Nadolski GJ, Gade T, Hunt S. Understanding the lung abscess microbiome: outcomes of percutaneous lung parenchymal abscess drainage with microbiologic correlation. *Cardiovasc Intervent Radiol*. 2017 Jun;40(6):902-906. doi: 10.1007/s00270-017-1623-3

- Karmazanovskii GG, Starostina NS, Kosova IA. KT-semiotika gnoino-destruktivnykh protsessov v grudnoi kletke: pokazaniia k khirurgicheskomu lecheniiu. Moscow, RF: Izd. dom Vidar-M; 2012. 98 p. (in Russ).

- Ovchinnikov AA. Ostrye i khronicheskie gnoynnye zabolevaniia legkikh. *RMZh*. 2002;10(23):1073-79. [https://www.rmj.ru/articles/bolezni\\_dykhatelnykh\\_putey/Ostrye\\_i\\_hronicheskie\\_gnoynnye\\_zabolevaniya\\_legkih](https://www.rmj.ru/articles/bolezni_dykhatelnykh_putey/Ostrye_i_hronicheskie_gnoynnye_zabolevaniya_legkih) (in Russ).

- Yasnogorodsky OO, Gostishev VK, Shulutko AM, Pinchuk TP, Struchkov YuV, Taldykin MV, Nasirov FN, Mochalov VA. Lung abscess and gangrene: evolution of treatment methods. *Novosti Khirurgii*. 2020 Mar-Apr; Vol 28 (2): 150-158 doi: 10.18484/2305-0047.2020.2.150. (in Russ).

- Tiurin IE. Komp'iuternaia tomografiia organov grudnoi polosti. S-Peterburg, RF: Elbi-SPb; 2003. 371 p. (in Russ).

- Karpushkina PI, Avdeeva NA, Pigachev AV. Vliianie AUFOK na kharakter legochnogo krovotoka u bol'nykh s ostryimi destruktivnymi zabolevaniiami legkikh. *Sovrem Tendentsii Razvitiia Nauki i Tekhnologii*. 2015;(2-2):29-32. <https://www.elibrary.ru/item.asp?id=23702514> (in Russ).

- Speranskaia AA. MSKT-angiografiia i OFEKT v otsenke prichin neblagopriiatnogo techeniia redkikh interstitsial'nykh zabolevanii legkikh (limfangioleiommatoz, gistiotsitoz Kh). *Regional Krovoobrashchenie i Mikrotsirkulatsiia*. 2013;12(1):58-64. <https://doi.org/10.24884/1682-6655-2013-12-1-58-64> (in Russ).

- Stolyarova NA, Sadchikova GD. Intensive care for severe acute pneumonia, by using hemodynamic pulmonary circulatory unloading. *Anesteziologyia i Reanimatologia*. 2005;60(4):46-49. <https://www.elibrary.ru/item.asp?id=9212313> (in Russ).

#### Address for correspondence

210009, Republic of Belarus,  
Vitebsk, Frunze Av., 27,  
Vitebsk State Medical University,  
the Department of Hospital Surgery with the Course  
of the Advanced Training and Personnel Retraining  
tel. mobile: + 375 29 890 64 42,  
e-mail: [derkach\\_v1991@mail.ru](mailto:derkach_v1991@mail.ru),  
Derkach Vladislav I.

#### Information about the authors

Petukhov Vladimir I., MD, Professor, Head of the

ведущий кафедрой госпитальной хирургии с курсом ФПК и ПК, Витебский государственный медицинский университет, г. Витебск, Республика Беларусь.

<https://orcid.org/0000-0002-4042-3978>

Деркач Владислав Игоревич, аспирант кафедры госпитальной хирургии с курсом ФПК и ПК, Витебский государственный медицинский университет, г. Витебск, Республика Беларусь.

<https://orcid.org/0000-0001-9440-9031>

Ермашкевич Сергей Николаевич, к.м.н., доцент, доцент кафедры госпитальной хирургии с курсом ФПК и ПК, Витебский государственный медицинский университет, г. Витебск, Республика Беларусь.

<https://orcid.org/0000-0002-0866-9070>

Кунцевич Максим Владимирович, ассистент кафедры госпитальной хирургии с курсом ФПК и ПК, Витебский государственный медицинский университет, г. Витебск, Республика Беларусь.

<https://orcid.org/0000-0002-8122-6655>

Кутько Андрей Петрович, заведующий отделением рентгенэндоваскулярной хирургии, Витебская областная клиническая больница, г. Витебск, Республика Беларусь.

<https://orcid.org/0000-0001-8484-3651>

#### **Информация о статье**

*Поступила 9 июля 2020 г.*

*Принята в печать 21 июня 2021 г.*

*Доступна на сайте 1 сентября 2021 г.*

Department of Hospital Surgery with the Course of the Advanced Training and Personnel Retraining, Vitebsk State Medical University, Vitebsk, Republic of Belarus. <https://orcid.org/0000-0002-4042-3978>

Derkach Vladislav I., Post-Graduate Student of the Department of Hospital Surgery with the Course of the Advanced Training and Personnel Retraining, Vitebsk State Medical University, Vitebsk, Republic of Belarus. <https://orcid.org/0000-0001-9440-9031>

Yermashkevich Siarhei M., PhD, Associate Professor of the Department of Hospital Surgery with the Course of the Advanced Training and Personnel Retraining, Vitebsk State Medical University, Vitebsk, Republic of Belarus.

<https://orcid.org/0000-0002-0866-9070>

Kuntsevich Maksim V., Assistant of the Department of Hospital Surgery with the Course of the Advanced Training and Personnel Retraining, Vitebsk State Medical University, Vitebsk, Republic of Belarus.

<https://orcid.org/0000-0002-8122-6655>

Kutko Andrey P., Head of the Endovascular Surgery Department, Vitebsk Regional Clinical Hospital, Vitebsk, Republic of Belarus.

<https://orcid.org/0000-0001-8484-3651>

#### **Article history**

*Arrived: 9 July 2020*

*Accepted for publication: 21 June 2021*

*Available online: 1 September 2021*