



## ХИРУРГИЧЕСКОЕ ЛЕЧЕНИЕ НЕКРОЗА ГОЛОВКИ БЕДРЕННОЙ КОСТИ С ПРИМЕНЕНИЕМ ПРЕДИДИФФЕРЕНЦИРОВАННЫХ МЕЗЕНХИМАЛЬНЫХ СТВОЛОВЫХ КЛЕТОК

Республиканский научно-практический центр травматологии и ортопедии<sup>1</sup>, г. Минск,  
Республиканский научно-практический центр детской онкологии, гематологии и иммунологии<sup>2</sup>,  
д. Боровляны, Минский район,  
Республика Беларусь

**Цель.** Изучить результаты применения предидифференцированных мезенхимальных стволовых клеток (МСК) в лечении некроза головки бедренной кости (НГБК) у пациентов молодого возраста.

**Материал и методы.** Разработанный высокотехнологичный подход включал: эксфузию 50-70 мл костного мозга пациентов за 4 недели до имплантации; остеогенную дифференцировку и получение био-медицинского клеточного продукта; хирургическую декомпрессию и введение МСК в составе фибринового геля; реабилитацию. Операции выполнены 25 пациентам при I и II стадиях некроза по классификации ARCO. Средний возраст пациентов 34 [29; 45] года, мужчин – 20 (80%), женщин – 5 (20%). Результат оценивался по визуальной аналоговой шкале, шкале Harris, рентгенографии, МРТ.

**Результаты.** Срок наблюдения 41 [19; 59] месяц. Средний NHS до операции – 76 [68,8; 79] баллов, после лечения – 90 [78,9; 92] баллов. В 15 (60%) случаях получены отличные результаты, в 5 (20%) – хорошие, в 3 (12%) – удовлетворительные, в 2 (8%) – неудовлетворительные (прогрессирование коллапса). Уровень болевого синдрома был снижен с 40 [30; 50] до 10 [5; 25] баллов. Осложнений не было. В 92% случаев установлено сохранение сферичности головки бедренной кости и ширины суставной щели, купирование отека костного мозга, уменьшение размеров очага некроза, синовита по данным МРТ.

**Заключение.** Разработанный метод лечения НГБК с применением предидифференцированных МСК при отсутствии инфекционных триггеров в очаге поражения позволил сохранить 95% культивированных клеток в составе клеточного продукта, ввести его малоинвазивно, избегая необходимости забора костного трансплантата. Внедрение в практику клеточных технологий позволило получить положительные результаты лечения в 92% случаев за счет улучшения клинического состояния пациентов по шкале Harris, уменьшения болевого синдрома по сравнению с исходным состоянием, не вызвало инфекционных, аллергических или иных осложнений в срок до 41 [19; 59] месяца.

*Ключевые слова:* головка бедренной кости, некроз, мезенхимальные стволовые клетки, хирургическая декомпрессия, фибриновый гель

**Objective.** To study the results of pre-differentiated MSCs application in the treatment of femoral head necrosis in young patients.

**Methods.** The developed high-tech approach included: exfusion of 50-70 ml of patient's bone marrow 4 weeks prior to implantation; osteogenic differentiation and obtaining a biomedical cell product; surgical decompression and introduction of pre-differentiated MSCs in fibrin gel; postoperative rehabilitation. Surgeries were performed in 25 patients at stages I and II according to the ARCO classification. The average age of patients is 34 [29; 45], men – 20 (80%), women – 5 (20%). The assessment scale is a visual analogue scale (VAS), Harris scale, radiography, MRI.

**Results.** Observation period was 41 [19; 59] month. Average Harris score before surgery was 76 [68.8; 79] points, after treatment – 90 [78.9; 92] points. In 15 (60%) cases an excellent results were obtained, in 5 (20%) – good, in 3 (12%) – satisfactory, in 2 (8%) – unsatisfactory (collapse progression). The level of pain syndrome was reduced from 40 [30; 50] to 10 [5; 25] points. There were no complications. Preservation of the femoral head sphericity and the width of the joint space, relief of bone marrow edema, reduction of the necrosis zone size and synovitis according to MRI data were found in 92% of cases.

**Conclusion.** The treatment method of femoral head necrosis with the use of pre-differentiated MSCs in the absence of infectious triggers in the lesion focus made it possible to preserve 95% of cultured cells in the cell product composition and to introduce it minimally invasively, avoiding the need for bone graft collection. The introduction of the cellular technologies in practice made it possible to obtain positive treatment results in 92% of cases due to an improvement clinical condition by the Harris scale and reduce of pain syndrome compared to the initial state; it did not lead to infectious, allergic or other complications within the 41 [19; 59] month follow-up.

*Keywords:* femoral head, necrosis, mesenchymal stem cells, surgical decompression, fibrin gel



### Научная новизна статьи

Впервые разработан метод лечения некроза головки бедренной кости (НГБК) у пациентов молодого возраста с применением клеточной терапии на основе преддифференцированных мезенхимальных стволовых клеток (МСК). Показано, что использование нового метода лечения позволило получить положительные результаты лечения и сохранить структуру тазобедренных суставов в 92% случаев за счет оптимизации процессов остеорегенерации.

### What this paper adds

A method of cell therapy of femoral head necrosis affected young patients using pre-differentiated mesenchymal stem cells (MSCs) has been firstly developed. The use of a new method of treatment made it possible to obtain positive results and preserve the structures of the hip joints in 92% of cases due to the optimization of the osteoregeneration process has been demonstrated.

## Введение

Применение клеточных технологий в лечении костно-суставной патологии является новым и молодым направлением современной медицины, развиваемым в странах Европы и США. В большинстве случаев для проведения клеточной терапии пациентам в качестве трансплантата используется нативный костный мозг или фракция моноклеарных клеток (МКК) костного мозга (КМ) [1]. В Российской Федерации, как и в ряде европейских стран, разработка и внедрение препаратов на основе клеток или тканей, наделенных новыми свойствами, регулируются так же, как и лекарственные препараты [2]. В Республике Беларусь клеточный продукт не рассматривают как лекарственное средство, что дает возможность проведения исследований по оценке его эффективности и безопасности [3].

Родоначальниками клеточной терапии некроза головки бедренной кости (НГБК) являются P. Hernigou et al., которые перкутанно вводили концентрат мезенхимальных стволовых клеток (МСК) в очаг некроза головки бедра [4]. Их стратегия обусловлена предположением, что стволовые клетки могут заселить трабекулярную структуру костной ткани, а затем оживить и реконструировать некротическую кость. Z. Yan et al. в своей работе показал, что трансплантированные МСК способны выживать, размножаться и дифференцироваться непосредственно в остеобласты, что способствует ускоренному процессу восстановления [5].

Актуальным и новым для науки является освещение процессов изготовления клеточного продукта на основе преддифференцированных МСК для лечения НГБК, описание хирургических способов его имплантации.

**Цель.** Изучить результаты применения преддифференцированных МСК в лечении НГБК у пациентов молодого возраста.

## Материал и методы

В Республиканском научно-практическом центре травматологии и ортопедии (РНПЦ ТО) разработан высокотехнологичный подход к лечению НГБК у взрослых с применением преддифференцированных МСК. Основными этапами лечения являются:

- предоперационное обследование на основании разработанного алгоритма диагностики (инструкция по применению «Алгоритм диагностики синовитов тазобедренного сустава, ассоциированных с некрозом головки бедра», рег. 089-1116 от 14.04.2017 г.; [http://www.belriem.by/images/089-1116\\_14.04.2017.pdf](http://www.belriem.by/images/089-1116_14.04.2017.pdf));

- эксфузия костного мозга пациентов в объеме 50–70 мл для последующего получения культуры клеток за 4 недели до имплантации;

- этап остеогенной дифференцировки и получения биомедицинского клеточного продукта (БМКП МСК) (осуществлялся в Республиканском научно-практическом центре детской онкологии, гематологии и иммунологии (РНПЦ ДОГИ));

- хирургический этап: клеточный продукт вводился в зону некроза головки бедра после хирургической декомпрессии;

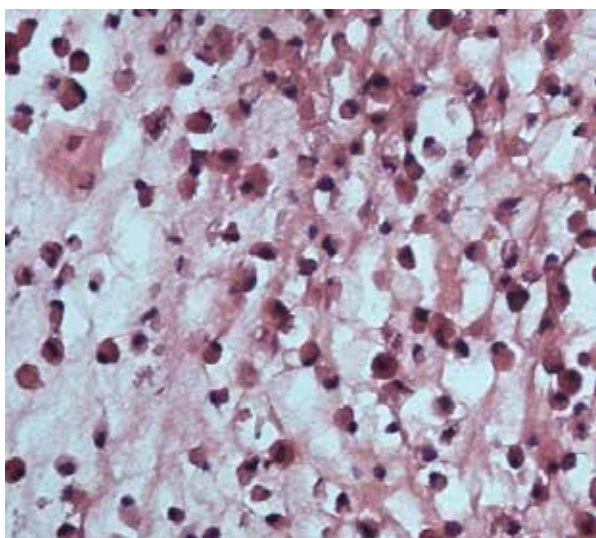
- послеоперационная реабилитация и наблюдение.

Эксфузия костного мозга осуществлялась в РНПЦ ТО. В операционной под внутривенной анестезией выполняли пункцию крыла подвздошной кости. Аспирировали костный мозг в объеме 50–70 мл. Пунктат транспортировался в лабораторию РНПЦ ДОГИ для получения культуры клеток. В лаборатории клеточных биотехнологий и цитотерапии осуществлялось выделение МСК методом адгезии к пластику из фракции моноклеарных клеток костного мозга с дальнейшим их культивированием, с оценкой их подлинности по иммунофенотипическим маркерам, жизнеспособности и стерильности.

В качестве носителя для клеток был использован фибриновый гель [6]. Создание БМКП МСК включало получение фибринового геля, внесение клеточного продукта МСК пациента, перенос композита в дифференциальную среду и культивирование клеток в CO<sub>2</sub>-инкубаторе в течение 4-5 дней. Приготовленный БМКП МСК использовался в течение 2 часов после получения. При эксфузии в среднем 67,5 [55; 72,5] мл костного мозга у пациентов с НГБК в течение 33 [30; 36,5] суток экспансии клеток в культуре получено в среднем 29 [26; 35,5]×10<sup>6</sup> аутологических МСК. Анализ клеточного материала на стерильность бактериальной контаминации не обнаружил. Иммунофенотипический анализ подтвердил, что все полученные клеточные продукты содержали более 96% жизнеспособных клеток, экспрессирующих маркеры МСК: CD90 – 98,6 [95,08; 99,45]%, CD73 – 97,97 [96,99; 98,8]%, CD105 – 98,23 [87,6; 99,01]% (рис. 1).

Хирургическое вмешательство выполнялось в РНПЦ ТО и включало в себя 2 этапа – декомпрессию очага некроза и трансплантацию МСК. В день операции БМКП МСК доставлялся из лаборатории. Декомпрессия очага некроза осуществлялась в соответствии с разработанным методом хирургического лечения, изложенным в инструкции по применению. Под контролем электронно-оптического преобразователя в шейку бедра в центр очага некроза вводили спицу Киршнера. Выполняли кожный разрез 3 см. По направляющей спице фрезой осуществляли забор цилиндрического костного трансплантата из межвертельной зоны бедра. Рассверливали пораженную зону головки бедра округлыми фрезами и туннелировали изогнутым шилом изнутри кости по окружности центра очага.

**Рис. 1.** Гистологический срез БМКП МСК пациента с остеонекрозом, окраска гематоксилином и эозином (Ув. × 600).



Клеточный продукт извлекался из среды для культивирования и вводился в зону некроза с помощью поршневидного толкателя. Наружная часть костного канала обтурировалась костной аутопробкой. На 2-е сутки разрешалась ходьба с помощью костылей с дозированной нагрузкой на оперированную конечность до 10% веса тела (4 недели), затем нагрузку постепенно увеличивали до полной в течение 2 недель. Клеточная терапия применялась у молодых пациентов 25-45 лет, у которых были исключены бактериальные и инфекционные триггеры заболевания с помощью разработанного алгоритма диагностики и установлен диагноз аваскулярного НГБК I и II стадий по классификации ARCO [7].

С использованием разработанной технологии пролечено 25 пациентов, средний возраст которых составил 34 [29; 45] года, пациентов мужского пола – 20 (80%), женского пола – 5 (20%). Уровень болевого синдрома оценивался пациентом согласно 100-балльной визуальной аналоговой шкале (ВАШ) [8]. Клиническая оценка состояния пациентов осуществлялась на основании балльной системы Harris Hip Score (HHS) [9]. В ней учитывались выраженность болевого синдрома, степень снижения функции конечности и активности пациента, наличие деформации и ограничение объема движений в тазобедренном суставе.

### Статистика

Анализ результатов исследования проводили на основе пакета анализа программы MS EXCEL 2010. Использовались непараметрические методы представления и анализа данных, поскольку выборочные распределения всех количественных показателей отличались от нормального. Количественные показатели представлялись в виде  $M [\alpha, \beta]$  ( $M$  – медиана,  $\alpha, \beta$  – нижний и верхний квартили), качественные – абсолютными ( $n$ ) и относительными (%) частотами.

### Результаты

Средний срок наблюдения пациентов составил 41 [19; 59] месяц. Анализ клинических результатов показал, что средний HHS до операции составил 76 [68,8; 79] баллов, на момент оценки результатов лечения – 90 [78,9; 92] баллов. В 15 (60%) случаях получены отличные результаты по шкале Harris, в 5 (20%) случаях – хорошие, в 3 (12%) – удовлетворительные и в 2 (8%) – неудовлетворительные результаты из-за прогрессирования коллапса головки бедренной кости. Установлено статистически значимое

улучшение клинического результата лечения пациентов в результате использования клеточных технологий в среднем на 14 баллов ( $p < 0,05$ ). Уровень болевого синдрома был снижен в среднем с 40 [30; 50] баллов до 10 [5; 25] баллов по шкале ВАШ. Интра- и послеоперационных осложнений отмечено не было.

Анализ рентгенологических результатов лечения показал, что за время наблюдения в период от выполнения вмешательства до конечной точки исследования в 23 (92%) случаях не отмечено отрицательной рентгенологической динамики. Прогрессирование заболевания (коллапс головки  $> 2$  мм) было установлено в двух (8%) случаях, пациентам выполнено тотальное эндопротезирование тазобедренного сустава (ТЭТС).

Проведена сравнительная оценка структур тазобедренных суставов с помощью МРТ до и после выполнения органосохраняющих операций. При изучении данных МРТ в динамике нами оценивалась выраженность отека костного мозга проксимального отдела бедренной кости, целостность субхондральной костной пластинки, протяженность демаркационной зоны. Отек костного мозга, наиболее наглядно интерпретируемый в режиме STIR, коррелировал с клинической симптоматикой, выраженностью болевого синдрома. В 8 (32%) случаях, где по данным МРТ определялся разлитой отек, захватывающий всю головку и шейку бедра, болевой синдром был наибольшей интенсивности. После вмешательства пациенты отмечали купирование болей на 2-3 сутки после операции. В 16 (64%) случаях отмечен регресс отека костного мозга головки бедра через 6-12 месяцев после декомпрессии, в 9 (36%) случаях отек сохранялся на прежнем уровне. Увеличения зоны отека выявлено не было. У всех пациентов с положительной клинической и МРТ-динамикой установлен регресс синовита тазобедренного сустава.

**Клинический случай.** Приводим клинический пример использования дифференцированных МСК по разработанной и внедренной нами оригинальной методике. Пациент, 45

лет, обратился в клинику с жалобами на боли в левом тазобедренном суставе. На основании результатов клинического и инструментального обследования был установлен диагноз: аваскулярный некроз головки левого бедра II С стадии. Пациенту выполнен забор стромальных клеток. После дифференцировки МСК пациенту выполнена декомпрессия очага некроза с введением в головку бедренной кости клеточного продукта. Отдаленный результат через 5 лет: легкая боль в суставе, ходит без хромоты, амплитуда движений в суставе полная (рис. 2).

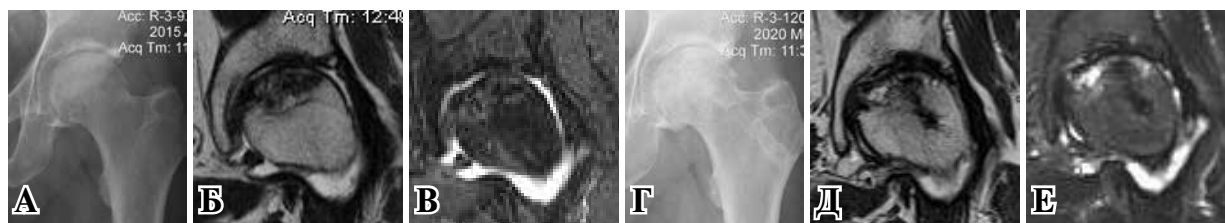
По данным рентгенографии и МРТ определялась стабилизация процесса, сохранение сферичности головки бедренной кости и суставной щели, купирование отека костного мозга головки, уменьшение в размерах зоны очага некроза.

### Обсуждение

Эффективность использования дифференцированных МСК в лечении НГБК связана с патофизиологией заболевания. Имеются данные о снижении числа прогениторных клеток в интактной части головки бедренной кости, примыкающей к области некроза, которые имеют потенциал к восстановлению костной ткани [10]. Это приводит к снижению темпов ангиогенеза, интрамедуллярной васкуляризации и образования остеобластов, что предрасполагает к развитию остеонекроза.

Теоретическим обоснованием эффективности разработанных нами малоинвазивных операций является то, что хирургическая декомпрессия снижает внутрикостное давление и предотвращает прогрессирование некротических процессов в костной ткани головки. Доказано, что МСК, имплантированные в некротическую область головки бедра, дифференцируются в различные клеточные линии, что стимулирует образование костной ткани [11]. БМКП МСК со своей стороны стимулирует рост грануляционной ткани, являющейся основой для формирования костного регенерата в зоне повреждения. В своих экспериментальных

**Рис. 2.** Результат лечения пациента с НГБК через 5 лет после применения клеточных технологий. А, Б, В – рентгенограммы и МРТ до операции: НГБК II С стадии; клинически ННХ 74 балла, ВАШ 80 баллов; Г, Д, Е – рентгенограммы и МРТ через 5 лет после операции: отличный результат – ННХ 92 балла, ВАШ 30 баллов.



исследованиях мы представили гистологическое подтверждение регенерации костной ткани в головке бедра собаки после трансплантации БМКП МСК [12]. В нашей работе установлено не только клиническое улучшение состояния пациентов, но и положительная динамика очага некроза по данным рентгенографии и МРТ (рис. 3). Таким образом, анализ результатов лечения подтвердил тот факт, что применение БМКП МСК дополняет терапевтический эффект хирургической декомпрессии зоны некроза и улучшает клиническое состояние пациентов. В нашем исследовании у 92% пациентов удалось избежать выполнения операций ТЭТС в течение наблюдения.

Известны различные методы введения клеточного продукта в головку бедренной кости. Использовалась внутриаартериальная доставка аутологичных МСК через медиальную огибающую бедренную артерию [13], которая весьма сомнительна ввиду отсутствия эффекта непосредственного целенаправленного воздействия на головку бедра. Подсчитано, что среднее целевое число МСК для трансплантации в некротически измененную головку бедренной кости для ее восстановления составляет 35000 [14]. Для этой цели можно рассматривать методику, предложенную R. M. Tabatabaee et al., которые вводили жидкий клеточный продукт в головку, доставляя его с помощью длинной иглы через просверленный канал диаметром 2,7 мм [15]. Однако на практике такая технология неминуемо приведет к потере клеточного продукта за счет обратного тока крови и внутрикостной кровоточивости губчатой кости после сверления шейки бедра. Такой «обратный эффект» мы наблюдали в своей работе при использовании МНК КМ на этапе разработки клеточных технологий. Сохранить клеточный состав доставляемого продукта, на наш взгляд, возможно лишь используя носитель, способный удерживать клетки в месте имплантации, что было представлено в нашей работе. Разработанная нами клеточная технология лечения НГБК позволила сохранить 95% клеток в составе БМКП МСК, ввести его атравматично, избегая больших хирургических разрезов.

## Заключение

Предложенный метод лечения некроза головки бедренной кости с применением преддифференцированных МСК при условии отсутствия контаминации трансплантата и инфекционных триггеров в очаге поражения позволил унифицировать методики и сохранить 95% культивированных клеток в составе БМКП МСК, ввести их атравматично, избегая необходимости забора костного трансплантата, благодаря разработанному способу лечения.

Инструментальным подтверждением процессов регенерации головки бедренной кости явился регресс отека костного мозга головки в месте введения клеточного продукта и синовиита тазобедренного сустава по данным МРТ.

Внедрение в практику разработанных клеточных технологий позволило получить положительные результаты лечения в 92% случаев, улучшить результаты органосохраняющего хирургического лечения за счет улучшения клинического состояния пациентов по шкале Harris, уменьшения болевого синдрома по шкале ВАШ по сравнению с исходным состоянием, избежать выполнения операций ТЭТС у пациентов молодого возраста.

## Финансирование

Работа выполнялась в соответствии с планом научных исследований Республиканского научно-практического центра травматологии и ортопедии. Финансовой поддержки со стороны компаний-производителей авторы не получали.

## Конфликт интересов

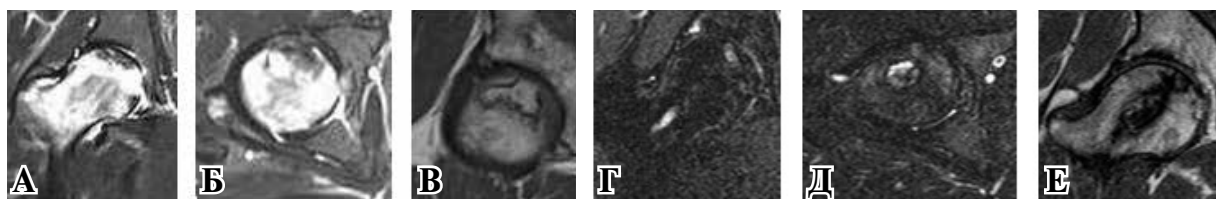
Авторы заявляют, что конфликт интересов отсутствует.

## Этические аспекты.

### Одобрение комитета по этике

Исследование одобрено этическим комитетом РНПЦ травматологии и ортопедии 23.11.2016.

Рис. 3. Результат лечения пациента, 26 лет с НГБК IIВ стадии с через 2,5 года после операцию. А, Б – выраженный отек КМ; В – зона некроза отграничена демаркационной линией; ННS 81,3 балла, ВАШ 20 баллов; Г, Д – через 2,5 года после операции: регресс отека костного мозга, Е – сглаживание зоны некроза; ННS 85 баллов, ВАШ 15 баллов.





### Согласие

Пациент дал согласие размещать информацию о его заболевании в печати и в сети интернет с образовательной и научной целью.

### ЛИТЕРАТУРА

- Hernigou P, Trousselier M, Roubineau F, Bouthors C, Chevallier N, Rouard H, Flouzat-Lachaniette CH. Stem cell therapy for the treatment of hip osteonecrosis: a 30-year review of progress. *Clin Orthop Surg.* 2016 Mar;8(1):1-8. doi: 10.4055/cios.2016.8.1.1
- Ниязов РР, Драницына МА, Ясный ИЕ, Гавришина ЕВ, Васильев АН. Регулирование разработки и внедрения клеточных препаратов за рубежом: опыт Евросоюза и США. *Гены и Клетки.* 2020; XIV(1):78-87. doi: 10.23868/202003011
- Потапнев МП, Кравчук ЗИ, Филонюк ВА. Клеточные технологии лечения в медицинской практике организаций здравоохранения Республики Беларусь. *Здравоохранение.* 2020;(11):50-60. [https://www.zdrav.by/pdf/2020/Zdrav11\\_20.pdf](https://www.zdrav.by/pdf/2020/Zdrav11_20.pdf)
- Hernigou P, Manicom O, Poignard A, Nogier A, Filippini P, De Abreu L. Core decompression with marrow stem cells. *Oper Tech Orthop.* 2004 Apr;14(2):68-74. <https://doi.org/10.1053/j.oto.2004.03.001>
- Yan Z, Hang D, Guo C, Chen Z. Fate of mesenchymal stem cells transplanted to osteonecrosis of femoral head. *J Orthop Res.* 2009 Apr;27(4):442-46. doi: 10.1002/jor.20759
- Жерносеченко А, Исайкина Я, Михалевская Т. Выбор носителя и условий дифференцировки мезенхимальных стволовых клеток для восстановления костной ткани. *Наука и Инновации.* 2019;(5):58-61. <https://doi.org/10.29235/1818-9857-2019-5-58-61>
- Gardeniers JWM. ARCO Committee on terminology and staging. Report on the committee meeting at Santiago de Compostella. *ARCO News Lett.* 1993;5:79-82.
- McCormack HM, Horne DJ, Sheather S. Clinical applications of visual analogue scales: a critical review. *Psychol Med.* 1988 Nov;18(4):1007-19. doi: 10.1017/s0033291700009934
- Harris WH. Traumatic arthritis of the hip after dislocation and acetabular fractures: treatment by mold arthroplasty. An end-result study using a new method of result evaluation. *J Bone Joint Surg Am.* 1969 Jun;51(4):737-55.
- Hernigou P, Beaujean F, Lambotte JC. Decrease in the mesenchymal stem-cell pool in the proximal femur in corticosteroid-induced osteonecrosis. *J Bone Joint Surg Br.* 1999 Mar;81(2):349-55. doi: 10.1302/0301-620x.81b2.8818
- Klingemann H, Matzilevich D, Marchand J. Mesenchymal Stem Cells - Sources and Clinical Applications. *Transfus Med Hemother.* 2008;35(4):272-277. doi: 10.1159/000142333
- Мурзич АЭ, Пашкевич ЛА, Жерносеченко АА. Экспериментальное обоснование способа аутотрансплантации мезенхимальных стволовых клеток для регенерации костной ткани головки бедра. *Весті Нац Акад Навук Беларусі. Сер. Мед Навук.* 2020;17(1):7-19. <https://doi.org/10.29235/1814-6023-2020-17-1>
- Mao Q, Jin H, Liao F, Xiao L, Chen D, Tong P. The efficacy of targeted intraarterial delivery of

concentrated autologous bone marrow containing mononuclear cells in the treatment of osteonecrosis of the femoral head: a five year follow-up study. *Bone.* 2013 Dec;57(2):509-16. doi: 10.1016/j.bone.2013.08.022

14. Homma Y, Kaneko K, Hernigou P. Supercharging allografts with mesenchymal stem cells in the operating room during hip revision. *Int Orthop.* 2014 Oct;38(10):2033-44. doi: 10.1007/s00264-013-2221-x

15. Tabatabaee RM, Saberi S, Parvizi J, Mortazavi SM, Farzan M. Combining concentrated autologous bone marrow stem cells injection with core decompression improves outcome for patients with early-stage osteonecrosis of the femoral head: a comparative study. *J Arthroplasty.* 2015 Sep;30(9 Suppl):11-15. doi: 10.1016/j.arth.2015.06.022

### REFERENCES

- Hernigou P, Trousselier M, Roubineau F, Bouthors C, Chevallier N, Rouard H, Flouzat-Lachaniette CH. Stem cell therapy for the treatment of hip osteonecrosis: a 30-year review of progress. *Clin Orthop Surg.* 2016 Mar;8(1):1-8. doi: 10.4055/cios.2016.8.1.1
- Niyazov RR, Dranicyna MA, Yasnyi IE, Gavrishina EV, Vasil'ev AN. Regulation of the research and development of cellular drugs: the experience of the European Union and the United States. *Geny i kletki.* 2020;15(1):78-87. doi: 10.23868/202003011 (In Russ)
- Potapnev MP, Kravchuk ZI, Filanyuk VA. Cell technology in medical practice of healthcare organization in Belarus Republic. *Zdravoohranenie.* 2020;(11):50-60. <https://elibrary.ru/item.asp?id=44503429> (In Russ.)
- Hernigou P, Manicom O, Poignard A, Nogier A, Filippini P, De Abreu L. Core decompression with marrow stem cells. *Oper Tech Orthop.* 2004 Apr;14(2):68-74. <https://doi.org/10.1053/j.oto.2004.03.001>
- Yan Z, Hang D, Guo C, Chen Z. Fate of mesenchymal stem cells transplanted to osteonecrosis of femoral head. *J Orthop Res.* 2009 Apr;27(4):442-46. doi: 10.1002/jor.20759
- Zhernasechanka H, Isaikina Ya, Mikhaleuskaya T. The choice of scaffold and conditions for mesenchymal stem cells differentiation for the bone repair *Nauka i Innovacii.* 2019;(5):58-61. <https://doi.org/10.29235/1818-9857-2019-5-58-61> (In Russ.)
- Gardeniers JWM. ARCO Committee on terminology and staging. Report on the committee meeting at Santiago de Compostella. *ARCO News Lett.* 1993;5:79-82.
- McCormack HM, Horne DJ, Sheather S. Clinical applications of visual analogue scales: a critical review. *Psychol Med.* 1988 Nov;18(4):1007-19. doi: 10.1017/s0033291700009934
- Harris WH. Traumatic arthritis of the hip after dislocation and acetabular fractures: treatment by mold arthroplasty. An end-result study using a new method of result evaluation. *J Bone Joint Surg Am.* 1969 Jun;51(4):737-55.
- Hernigou P, Beaujean F, Lambotte JC. Decrease in the mesenchymal stem-cell pool in the proximal femur in corticosteroid-induced osteonecrosis. *J Bone Joint Surg Br.* 1999 Mar;81(2):349-55. doi: 10.1302/0301-620x.81b2.8818
- Klingemann H, Matzilevich D, Marchand J. Mesenchymal Stem Cells - Sources and Clinical Applications. *Transfus Med Hemother.* 2008;35(4):272-277. doi: 10.1159/000142333
- Murzich AE, Pashkevich LA, Zhernasechanka HA. Experimental justification of the method of

mesenchymal stem cell autotransplantation for regeneration of the femoral head bone tissue. *Proceedings of the National Academy of Sciences of Belarus, Medical series*. 2020;17(1):7-19. <https://doi.org/10.29235/1814-6023-2020-17-1-7-19> (In Russ.)

13. Mao Q, Jin H, Liao F, Xiao L, Chen D, Tong P. The efficacy of targeted intraarterial delivery of concentrated autologous bone marrow containing mononuclear cells in the treatment of osteonecrosis of the femoral head: a five year follow-up study. *Bone*. 2013 Dec;57(2):509-16. doi: 10.1016/j.bone.2013.08.022

#### Адрес для корреспонденции

220024, Республика Беларусь,  
г. Минск, ул. Кижеватова, д. 60/4,  
Республиканский научно-практический  
центр травматологии и ортопедии,  
тел.: +375 17 212 32 88,  
e-mail: mae77@list.ru,  
Мурзич Александр Эдуардович

#### Сведения об авторах

Мурзич Александр Эдуардович, к.м.н., заместитель директора по науке, Республиканский научно-практический центр травматологии и ортопедии, г. Минск, Республика Беларусь.

<https://orcid.org/0000-0003-1625-7321>

Соколовский Олег Анатольевич, д.м.н., профессор, заведующий лабораторией ортопедии и травматологии детского и подросткового возраста, Республиканский научно-практический центр травматологии и ортопедии, г. Минск, Республика Беларусь.

<https://orcid.org/0000-0001-8749-3802>

Эйсмонт Олег Леонидович, д.м.н., доцент, заведующий лабораторией патологии суставов и спортивной травмы, Республиканский научно-практический центр травматологии и ортопедии, г. Минск, Республика Беларусь.

<https://orcid.org/0000-0002-1002-4132>

Исайкина Янина Ивановна, к.б.н., заведующая лабораторией клеточной биотехнологии и цитотерапии, Республиканский научно-практический центр детской онкологии, гематологии и иммунологии, Минский р-н, д. Боровляны, Республика Беларусь.  
<https://orcid.org/0000-0001-5196-8554>

#### Информация о статье

Поступила 9 июля 2021 г.

Принята в печать 10 января 2022 г.

Доступна на сайте 1 марта 2022 г.

14. Homma Y, Kaneko K, Hernigou P. Supercharging allografts with mesenchymal stem cells in the operating room during hip revision. *Int Orthop*. 2014 Oct;38(10):2033-44. doi: 10.1007/s00264-013-2221-x

15. Tabatabaee RM, Saberi S, Parvizi J, Mortazavi SM, Farzan M. Combining concentrated autologous bone marrow stem cells injection with core decompression improves outcome for patients with early-stage osteonecrosis of the femoral head: a comparative study. *J Arthroplasty*. 2015 Sep;30(9 Suppl):11-15. doi: 10.1016/j.arth.2015.06.022

#### Address for correspondence

220024, Republic of Belarus,  
Minsk, Kizhevato Str., 60/4,  
Republican Scientific and Practical Centre  
for Traumatology and Orthopedics  
tel. +375 17 212 32 88.  
e-mail: mae77@list.ru,  
Murzich Alyaksandr E.

#### Information about the authors

Murzich Alyaksandr E., PhD, Deputy Director for Science, Republican Scientific and Practical Centre for Traumatology and Orthopedics, Minsk, Republic of Belarus.

<https://orcid.org/0000-0003-1625-7321>

Sakalouski Aleh A., MD, Professor, Head of Children and Adolescents Trauma and Orthopedic Laboratory, Republican Scientific and Practical Centre for Traumatology and Orthopedics, Minsk, Republic of Belarus.

<https://orcid.org/0000-0001-8749-3802>

Eismont Oleg L., MD, Associate Professor, Head of the Joint Pathology and Sports Injury Laboratory, Republican Scientific and Practical Centre for Traumatology and Orthopedics, Minsk, Republic of Belarus.

<https://orcid.org/0000-0002-1002-4132>

Isaykina Yanina I., PhD (Biol), Head of the Laboratory of Cell Biotechnology and Cytotherapy, Belarusian Research Center for Pediatric Oncology and Hematology, Borovliany, Minsk Region, Republic of Belarus.

#### Article history

Arrived: 9 July 2021

Accepted for publication: 10 January 2022

Available online: 1 March 2022